



Diálisis y Trasplante

www.elsevier.es/dialis



Nota clínica

Calcifilaxis severa en paciente en hemodiálisis

María Carmen Prados-Soler*, María Dolores del-Pino y Pino, Remedios Garófano-López y Clara Moriana-Domínguez

Servicio de Nefrología, Complejo Hospitalario Torrecárdenas, Almería, España

INFORMACIÓN DEL ARTÍCULO

Historia del artículo:

Recibido el 24 de abril de 2010

Aceptado el 10 de mayo de 2010

On-line el 7 de agosto de 2010

Palabras clave:

Calcifilaxis

Hemodiálisis

Hiperparatiroidismo secundario

RESUMEN

La calcifilaxis es una enfermedad grave con un pronóstico infausto debido a las escasas posibilidades terapéuticas. Lo más importante es evitar esta complicación mediante la prevención. Como tratamientos más específicos debemos considerar el uso de tiosulfato, bifosfonatos y cámara hiperbárica.

© 2010 SEDYT. Publicado por Elsevier España, S.L. Todos los derechos reservados.

Severe calciphylaxis in hemodialysis patient

ABSTRACT

Calciphylaxis is a serious disease with a poor prognosis due to the limited therapeutic options. Avoiding this complication through prevention is essential. As more specific treatments, the use of thiosulfate, bisphosphonates and hyperbaric chamber can be considered.

© 2010 SEDYT. Published by Elsevier España, S.L. All rights reserved.

Keywords:

Calciphylaxis

Hemodialysis

Secondary hyperparathyroidism

Introducción

La calcifilaxis, o arteriopatía urémica calcificante, es una entidad con mal pronóstico por la elevada tasa de mortalidad¹. Se debe a la calcificación vascular que provoca isquemia/necrosis a nivel de la piel, el tejido celular subcutáneo y los músculos. A veces produce miopatía inflamatoria dolorosa con rabdomiolisis, en ocasiones no acompañado de lesión cutánea. Además, puede haber afectación ocular, cardíaca, pulmonar, pancreática o intestinal^{2,3}.

Hay dos formas diferentes de presentación clínica: la calcifilaxis acra y la proximal. Los diferentes estudios relacionan la calcifilaxis proximal con los pacientes diabéticos, siendo las alteraciones del metabolismo fosfocálcico más severas que en los pacientes con calcifilaxis acra y suelen tener un pronóstico peor⁴. Entre los mecanismos patogénicos destacamos dos grupos^{1,5}.

Factores que favorecen el depósito vascular de calcio (Ca):

- Alteraciones del metabolismo fosfocálcico: enfermedad de alto remodelado, producto CaP elevado, vitamina D, captadores de fósforo (P) que contienen Ca.

- Alteraciones de la pared vascular por factores locales: traumas, administración de insulina o de heparina.

Factores que favorecen las manifestaciones clínicas de la calcifilaxis:

- Perfusión vascular periférica comprometida: obesidad (las lesiones cutáneas aparecen en las áreas de mayor tejido adiposo, pues este tejido tiene menor flujo sanguíneo por oclusión parcial de los vasos), ateromatosis, hipertensión arterial, diabetes mellitus, malnutrición/pérdida de peso/hipoalbuminemia, insuficiencia cardíaca congestiva, fístula arteriovenosa, vasoconstricción periférica, angiotensina ii o disfunción endotelial (homocisteína, dislipemia, AGES, stress oxidativo, tratamiento con corticoides, ciclosporina A, tacrolimus, etc.).
- Estados de hipercoagulabilidad: tratamiento dicumarínico, déficit de proteína C y S, sepsis.

Siempre debemos hacer el diagnóstico diferencial con vasculitis sistémicas (crioglobulinemia y otras), enfermedad ateroembólica/arterioesclerosis periférica, síndrome antifosfolípido, necrosis cumarínica y endocarditis infecciosa.

* Autor para correspondencia.

Correo electrónico: lensasu@yahoo.es (M.C. Prados-Soler).

Caso clínico

Mujer de 68 años afectada de enfermedad renal crónica de estadio 5, secundaria a nefroangioesclerosis, en programa de hemodiálisis desde el 19/2/2008. Otros diagnósticos: obesidad, hipertensión arterial, diabetes mellitus de tipo ii, en tratamiento con antidiabéticos orales, dislipemia, miocardiopatía hipertensiva-dilatada en fibrilación auricular, insuficiencia venosa crónica con trastornos tróficos asociados (úlceras varicosas) e infecciones urinarias de repetición. En tratamiento con dicumarínicos.

El 4/11/2008 la paciente presentó una lesión necrótica muy dolorosa sobre una base eritematosa, a nivel del miembro inferior izquierdo (fig. 1).

Datos analíticos

La paciente presentó buen control de las cifras de Hb/Hto con tratamiento con darbepoetina alfa. En cuanto al metabolismo fosfocálcico (tabla 1), no precisó nunca tratamiento con vitamina D o análogos.

Exploraciones complementarias

Rx de tórax: normal.

Rx de columna dorsolumbar y pelvis: calcificaciones a nivel de la aorta y sin calcificaciones de vasos pélvicos.

ECG: ritmo sinusal a 70 lpm, eje normal y sin alteraciones isquémicas.

Ecocardiografía: VI no dilatado, leve HVI, buena contractilidad global y segmentaria. IT. Dilatación biauricular. Ausencia de derrame pericárdico.

Ecografía abdominal: hepatomegalia de ecogenicidad normal, suprahepáticas prominentes. Sin dilatación de la vía biliar. El páncreas y el bazo sin alteraciones. Riñones de pequeño tamaño, con mala diferenciación corticomedular y adelgazamiento de cortical.

Ecografía Doppler arterial de MMII: eje femoropoplíteo permeable con patrón de alta resistencia a nivel distal de tibial posterior y pedia.

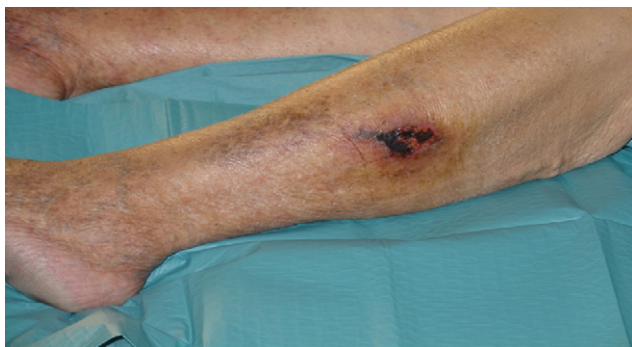


Figura 1. Calcifilaxis (fecha: 4/11/2008).

Tabla 1

Cifras de calcio, fósforo y PTHi

	27/3	24/4	22/5	3/7	14/8	25/9	9/12
Calcio	9,66	9,54	9,08	9,17	9,86	8,92	9,59
Fósforo	5,44	6,4	6,7	7,0	5,2	7,8	8,2
PTHi	40,2				33,8	122	29,1

Rx de partes blandas en la región gemelar izquierda (técnica de mamografía): no fue posible realizarla por problemas técnicos.

Gammagrafía ósea de cuerpo completo, administración por vía i.v. de metilendifosfonato marcado con Tc-99 metaestable: depósito de radiotrazador de leve intensidad en el tejido blando superficial de la región gemelar de la pierna izquierda que indicaba presencia de calcificación y era compatible con calcifilaxis en esta localización. Calcificación de los cartílagos condrocostales. Sin presencia de otros depósitos sugerentes de calcificación en el cuerpo rastreado.

No se realizó una biopsia de la lesión cutánea pues sabemos que en los casos de sospecha de calcifilaxis debe evitarse la biopsia por el riesgo de ulceración e infección y posible septicemia.

Durante su evolución en hemodiálisis, la paciente estuvo en tratamiento con acenocumarol, según pauta de hematología, digoxina (1/2 comprimido) en días alternos, repaglinida (1 mg: 0-1-0), amlodipino (5 mg: 0-0-1), fluvastatina (80 mg: 0-0-1) y diversos captores de P: 1.º (hasta agosto) con carbonato cálcico; 2.º (septiembre) con sevelamer, y 3.º (desde octubre) con carbonato de lantano. No recibió tratamiento con vitamina D ni con calcimiméticos.

Ante la aparición de la lesión de calcifilaxis iniciamos el siguiente tratamiento: curas locales, cloxacilina (500 mg: 1-1-1) durante 10 días, gabapentina (300 mg: 1-1-1), pregabalina (75 mg: 0-0-1), fentanilo (25 parches c/72 h) y fentanilo (200 sl)-rescate (máximo 4/día). En cuanto a la pauta de hemodiálisis, se realizó HD diaria, con baño de diálisis (bajo en Ca).

El 4/12/2008 iniciamos tratamiento con «tiosulfato sódico» por vía i.v. (30 g al 25%) diluido en 500 cc de fisiológico para pasarse en 1 h.

El 15/12/2008 comenzamos con «pamidronato» por vía i.v.: 1/2 vial (45 mg)=5 ml diluidos en 250 cc de fisiológico para pasarse en 1 h. Este tratamiento se suspendió el 23/12/2008.

No aplicamos la cámara hiperbárica debido al gran deterioro general de la paciente.

La paciente presentó una evolución tórpida (figs. 2-5), con rápida progresión de las lesiones como se puede apreciar en las imágenes y ausencia de respuesta al tratamiento, siendo exitus a los 2 meses del inicio de la lesión cutánea.

Discusión

Aunque se han visto casos aislados de lesiones de calcifilaxis en pacientes sin deterioro de función renal (tienen hiperparatiroidismo primario, cáncer, enfermedad inflamatoria intestinal, etc.), esta entidad es casi exclusiva de pacientes con insuficiencia renal: diálisis (1-4%), prediálisis y trasplantados¹.

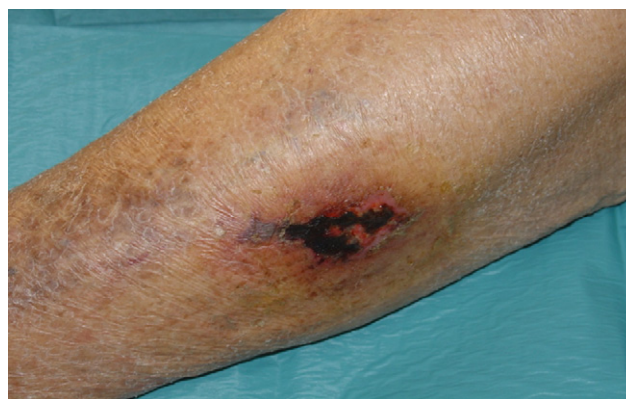

Figura 2. Calcifilaxis (fecha: 20/11/2008).

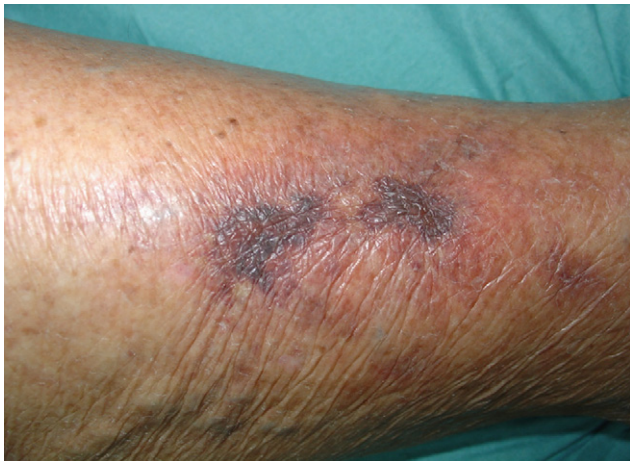

Figura 3. Calcifilaxis (fecha: 30/11/2008).

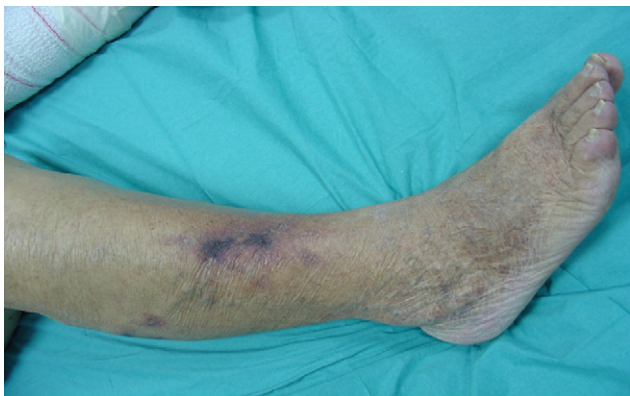

Figura 4. Calcifilaxis (fecha: 4/12/2008).

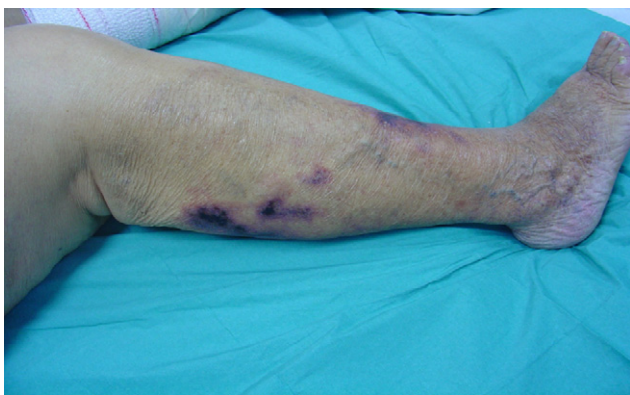

Figura 5. Calcifilaxis (fecha: 10/12/2008).

Su incidencia más elevada en pacientes en diálisis se debe al incremento de supervivencia de pacientes en diálisis, el envejecimiento, la mayor prevalencia de arteriosclerosis y la diabetes mellitus, el uso de captadores de P que contienen Ca y la administración de vitamina D^{1,2}.

En cuanto al uso de metabolitos activos de la vitamina D, el paricalcitol tiene una eficacia similar al calcitriol, disminuye más

rápidamente los valores de PTH y presenta una menor incidencia de hipercalcemia e hiperfosfatemia que el calcitriol⁶.

El tratamiento de la calcifilaxis supone un auténtico reto terapéutico^{2,7} e incluye control de todos los factores de riesgo cardiovascular, evitar los traumatismos, suspender siempre que sea posible determinados fármacos (corticoides, anticoagulantes orales, etc.), cuidado intensivo de las heridas (no realizar desbridamiento, administración de antibióticos y tratamiento analgésico). Además, debemos normalizar el CaxP: suspender la vitamina D, administrar calcimiméticos y captadores de P que no contengan Ca, como carbonato de lantano y sevelamer; realizar hemodiálisis diaria, con baño bajo en Ca. La paratiroidectomía está indicada en algunos casos.

Como tratamiento más específico se encuentran^{7,8}:

Tiosulfato sódico. Mecanismo: disolución de sales de Ca depositadas en los vasos, función antioxidante y quelante del Ca. Se debe administrar hasta la resolución del cuadro.

Bifosfonatos: inhiben la resorción ósea, disminuyen el Ca y su tendencia a depositarse en los vasos inhibe la secreción de citocinas proinflamatorias en la pared vascular. Según su potencia relativa (de menor a mayor) se encuentran: etidronato, clodronato, pamidronato (por vía i.v. 60 mg tras la sesión de HD), olpadronato, ibandronato, alendronato (oral, 70 mg/semanal), risedronato (oral, 35 mg/semanal) y zoledronato.

Cámara hiperbárica: el aumento de pO₂ en el tejido favorece la angiogénesis.

La prevención y el diagnóstico precoz de la calcifilaxis son fundamentales para disminuir su incidencia^{5,9,10}. Debemos identificar a los pacientes de alto riesgo: mujeres, obesos, diabéticos, malnutridos, tratamiento con anticoagulantes orales, inmunosupresores y realizar un control estricto de los valores séricos de Ca y de P, destacando el papel de los captadores de P sin Ca, como el carbonato de lantano y el sevelamer, el paricalcitol y los calcimiméticos. Como tratamiento más específico debemos considerar el uso de tiosulfato, bifosfonatos y cámara hiperbárica⁸.

Conflicto de intereses

Los autores declaran no tener ningún conflicto de intereses.

Bibliografía

- Mazhar AR, Johnson RJ, Villen D. Risk factors and mortality associated with calciphylaxis in end-stage renal disease. *Kidney Int.* 2001;60:324-32.
- Wilmer WA, Magro CM. Calciphylaxis: Emerging concepts in prevention, diagnosis, and treatment. *Semin Dial.* 2004;15:172-86.
- Ahmad S. Renal osteodystrophy - metastatic calcification. En: Ahmad S, editor. *Manual of Clinical Dialysis*. 2 ed. New York: Editorial Springer; 2009. 15: p. 211-26.
- LLach F. The evolving clinical features of calciphylaxis. *Kidney Int.* 2003 122-4.
- Camba M, Bravo J, Blanco R, Borrajo M, Iglesias I. Calcifilaxis severa en paciente en diálisis, trasplantado hepático e hipocalcemia de larga evolución. *Nefrología.* 2008;28:226-7.
- Dávila CL, Cabeza J, Prados MD. Efectividad y eficiencia de paricalcitol en el tratamiento del hiperparatiroidismo secundario a insuficiencia renal. *D y T.* 2009;30:122-6.
- Llach F. The evolving pattern of calciphylaxis: Therapeutic consideration. *Nephrol Dial Transplant.* 2001;16:448-51.
- Subramanian P. Complete resolution of recurrent calciphylaxis with long-term intravenous sodium thiosulfate. *Australasian J Dermatol.* 2008;49:30-4.
- Polaina M, Sánchez MD, Biechy MM, Pérez V. Calcifilaxis severa en un paciente con neuropatía crónica del injerto. Siete días médicos. 2009;786:7-9.
- Fernando F. Actitud ante un paciente con calcifilaxis que precisa anti-coagulación. *Actas Dermatol.* 2007;98:717-23.