

## Documentos de los grupos de trabajo

### CLINICAL PRACTICE GUIDELINE FOR THE DIAGNOSIS AND TREATMENT OF HYPOPHYSITIS

Hypophysitis are a group of inflammatory lesions affecting the pituitary gland and pituitary stalk. These lesions should be included in the differential diagnosis of sellar masses. There are three types of primary hypophysitis: lymphocytic, granulomatous and xanthomatous. Lymphocytic hypophysitis is the most frequent form of chronic pituitary inflammation and is believed to have an autoimmune origin. This form characteristically affects women during the peripartum, with diverse types of pituitary deficiency, especially ACTH deficiency, and frequently there are other associated autoimmune processes. Lymphocytic hypophysitis can affect the anterior pituitary only, the infundibular stalk and posterior lobe of the pituitary (infundibuloneurohypophysitis), or the entire pituitary (panhypophysitis). Clinically, lymphocytic hypophysitis can manifest with compression symptoms, hypopituitarism, diabetes insipidus or hyperprolactinemia. The imaging technique of choice is magnetic resonance imaging, which helps to characterize the sellar lesion. Treatment includes replacement of the functional pituitary deficiency and the use of corticosteroids, generally at high doses. Surgical treatment is reserved for patients unresponsive to conservative therapy.

Granulomatous hypophysitis can be of known etiology, whether infectious (currently highly infrequent) or non-infectious (ruptured Rathke's cyst, etc.). Granulomatous hypophysitis of unknown etiology is manifested by the presence of idiopathic granulomas.

Xanthomatous hypophysitis is characterized by a histiocytic infiltrate with cystic characteristics on imaging. Secondary hypophysitis is due to pituitary inflammation caused by surrounding lesions or can form part of systemic diseases.

*Key words:* Pituitary gland. Hypopituitarism. Diabetes insipidus.

## Guía clínica de diagnóstico y tratamiento de las hipofisitis

MIGUEL CATALÀ BAUSET, ALBERTO GILSANZ PERAL, JUAN GIRBÉS BORRÀS, ANA ZUGASTI MURILLO, BASILIO MORENO ESTEBAN, IRENE HALPERIN RABINOVICH, GABRIEL OBIOLS ALFONSO, ANTONIO PICÓ ALFONSO, CARLOS DEL POZO PICÓ, ALFONSO SOTO MORENO, ELENA TORRES VELA, FREDERIC TORTOSA HENZI, TOMÁS LUCAS MORANTE, CONCHA PÁRAMO FERNÁNDEZ, CÉSAR VARELA DA SOUSA Y CARLES VILLABONA ARTERO

*Grupo de Trabajo de Neuroendocrinología. Sociedad Española de Endocrinología y Nutrición.*

Las hipofisitis constituyen un conjunto de lesiones inflamatorias que afectan a la glándula hipofisaria y al tallo hipofisario. Hay que tenerlas en cuenta en el diagnóstico diferencial de las masas sellares. Se distinguen 3 tipos de hipofisitis primarias: linfocíticas, granulomatosas y xantomatosas. Las hipofisitis linfocíticas son la forma más frecuente de inflamación crónica de la hipófisis y se considera que tienen un origen autoinmunitario. Característicamente, afecta a la mujer en el período periparto, con diversos déficit hipofisarios, especialmente de corticotropina, y con frecuencia concurren otros procesos autoinmunitarios. La hipofisitis linfocítica puede afectar tan sólo a la hipófisis anterior, puede circunscribirse al tallo infundibular y el lóbulo posterior de la hipófisis (infundibuloneurohipofisitis) o puede afectar a toda la hipófisis (panhipofisitis). Clínicamente puede manifestarse con síntomas compresivos, hipopituitarismo, diabetes insípida o hiperprolactinemia. La resonancia magnética es la técnica de imagen de elección que ayuda a la caracterización de la lesión sellar. El tratamiento incluye la sustitución del déficit funcional hipofisario y el empleo de corticoides, en general a dosis elevadas. El tratamiento quirúrgico se reserva si los síntomas no mejoran con el tratamiento conservador. Las hipofisitis granulomatosas pueden ser de etiología conocida, tanto infecciosa, actualmente muy rara, como no infecciosa (rotura de quiste de Rathke, etc.). Las hipofisitis granulomatosas de etiología no conocida se manifiestan por granulomas de origen idiopático. Las hipofisitis xantomatosas se caracterizan por un infiltrado histiocitario con una imagen de características quísticas. Las hipofisitis secundarias ocurren por inflamación de la hipófisis causada por lesiones de vecindad o pueden formar parte de enfermedades sistémicas.

*Palabras clave:* Hipofisitis. Hipopituitarismo. Diabetes insípida.

### INTRODUCCIÓN

La hipofisitis es una afección poco frecuente que abarca un amplio espectro de lesiones inflamatorias que pueden afectar a la hipófisis y el tallo hipofisario<sup>1</sup>. En los últimos años, con el advenimien-

Correspondencia: Dr. C. Villabona Artero.  
Servei d'Endocrinologia i Nutrició. Hospital Universitari de Bellvitge.  
Feixa Llargà, s/n. 08907 L'Hospitalet de Llobregat. Barcelona. España.  
Correo electrónico: 13861cva@comb.es

Manuscrito recibido el 15-10-2007 y aceptado para su publicación el 5-11-2007.

TABLA 1. Clasificación de las hipofisitis

Primaria
Linfocíticas
Granulomatosas
Xantomatosas
Secundaria
Lesiones locales
Germinomas
Quistes de Rathke
Craneofaringiomas
Adenomas hipofisarios
Enfermedades sistémicas
Sarcoidosis
Granulomatosis de Wegener
Histiocitosis de Langerhans
Sífilis
Tuberculosis

to de las nuevas técnicas de neuroimagen, se asiste a un mejor conocimiento de dichas lesiones y a considerarlas en el diagnóstico diferencial de las masas sellares.

## CLASIFICACIÓN

Las hipofisitis más frecuentes son las de origen primario: linfocítica, granulomatosa y xantomatosa; además, se ha descrito formas secundarias originadas por lesiones focales y enfermedades sistémicas<sup>2</sup> (tabla 1).

## HIPOFISITIS PRIMARIAS

### Hipofisitis linfocítica

La hipofisitis linfocítica, también denominada hipofisitis autoinmunitaria, es la inflamación de causa autoinmunitaria de la glándula hipofisaria. Es la forma más frecuente de las inflamaciones crónicas que afectan primariamente a la hipófisis<sup>3</sup>.

Según la extensión del proceso inflamatorio se distinguen varios tipos de hipofisitis linfocítica<sup>2</sup>:

- Adenohipofisitis linfocítica, cuando se limita a la hipófisis anterior.
- Infundibuloneurohipofisitis linfocítica, si alcanza al tallo infundibular y exclusivamente al lóbulo posterior de la hipófisis.
- Panhipofisitis linfocítica, cuando afecta a la adenohipofisitis, el infundíbulo y la neurohipofisitis.

No está completamente elucidado si se trata de enfermedades diferentes o de distintas manifestaciones de una misma enfermedad<sup>1,3,4</sup>.

La primera descripción de los hallazgos patológicos de la hipofisitis linfocítica en asociación con panhipofisitarismo se debe a Rapp et al<sup>5</sup> en 1953, aunque la descripción clínica del proceso y su atribución a un mecanismo autoinmunitario fueron realizadas por Goudie et al<sup>6</sup> en 1962, cuando describieron el caso de una mujer de 22 años que falleció 14 meses después del parto, al parecer por insuficiencia suprarrenal en el

contexto de una apendicitis aguda. La necropsia demostró que la paciente presentaba tiroiditis de Hashimoto y atrofia adrenal e hipofisaria originada por un infiltrado linfocítico y de células plasmáticas. Las publicaciones de adenohipofisitis diagnosticadas mediante biopsia transesfenoidal se realizaron en 1980 por Quencer<sup>7</sup> y Mayfield et al<sup>8</sup>.

La infundibuloneurohipofisitis la describieron en 1970 Saito et al<sup>9</sup>, en una mujer asmática de 66 años con un cuadro de deshidratación grave que respondió satisfactoriamente a la administración de vasopresina; falleció a los 2 meses por un ataque agudo de asma, y en la necropsia se demostró un infiltrado linfocitario y de células plasmáticas que ocupaba la neurohipofisitis y el infundíbulo. El segundo y el tercer caso fueron publicados respectivamente por Kojima et al<sup>10</sup> en 1989 (diagnosticado por autopsia) e Hirota<sup>11</sup> (diagnóstico clinicoradiológico) en 1991.

La panhipofisitis fue documentada en 1991 por Nussbaum et al<sup>12</sup> en un varón de 40 años que refería 3 meses de cefaleas, impotencia, poliuria y polidipsia. Se intervino por vía transesfenoidal y se apreció que la silla turca estaba ocupada por un tejido fibroso; el estudio histológico demostró una infiltración de la adenohipofisitis y la neurohipofisitis por linfocitos, células plasmáticas e histiocitos.

### Etiología de la hipofisitis linfocítica

Aunque la enfermedad no cumple todos los criterios que se suele requerir para considerarla autoinmunitaria, muchas características indican un mecanismo autoinmunitario. Entre ellas, la lesión hipofisaria y la relación con otras enfermedades de probada patogenia autoinmunitaria<sup>13,14</sup>. Tampoco está aclarado cuáles serían los autoantígenos<sup>3,15</sup>.

La etiología autoinmunitaria está avalada por los siguientes datos<sup>2,3,15-18</sup>:

1. Frecuente relación con otras enfermedades autoinmunitarias (20-50%):

- Enfermedad tiroidea autoinmunitaria en un 15-25% de los casos, con mayor frecuencia tiroiditis de Hashimoto, seguida de enfermedad de Graves y tiroiditis suabguda.
- Adrenalitis autoinmunitaria en un 5-7% de los casos.
- Anemia perniciosa y diabetes mellitus tipo 1 en un 2% de los casos.
- Con menos frecuencia se ha descrito en relación con síndrome pluriglandular autoinmunitario tipo 2, vitíligo, parotiditis linfocítica, celiacía, lupus eritematoso sistémico y artritis reumatoide.
- Desde el punto de vista genético, se ha relacionado con la presencia de haplotipos HLA DR4 y DR5.
- La enfermedad autoinmunitaria relacionada puede preceder o aparecer posteriormente en el seguimiento de la hipofisitis linfocítica<sup>3</sup>.

2. Incremento de incidencia en mujeres y en relación con el embarazo. Hay clara evidencia de relación con el embarazo y el posparto: el 57% de las hipofisitis acontecen en el periembarazo. Se ha relacionado con los cambios de la hipófisis durante la gestación por hiperestrogenismo, que origina un aumento de tamaño de la hipófisis cercano al 30% y cambios en el patrón de perfusión, de forma que la glándula es más accesible al sistema inmunitario en ese período<sup>2</sup>.

3. Evidencia de lesiones características en el tejido hipofisario afectado, con infiltrados linfoplasmocitarios en las muestras obtenidas de biopsias y autopsias.

4. Presencia de anticuerpos antihipofisarios. Se ha reconocido anticuerpos contra somatotropina (GH), prolactina (PRL), tirotropina (TSH), lutropina (LH) y corticotropina (ACTH) en el suero de los pacientes afectados. Se ha establecido la relación entre los anticuerpos contra alfaenolasa o enolasa neuronal específica. Algunos autores señalan que el antígeno más implicado en la hipofisitis autoinmunitaria es la alfaenolasa y, considerando que también se expresa en la placenta humana, podría explicar la estrecha relación entre hipofisitis autoinmunitaria y embarazo<sup>19</sup>.

La falta de sensibilidad y especificidad observada hace necesaria la búsqueda de una aproximación al cribado con anticuerpos que sea reproducible y coste-efectiva para su aplicación en clínica<sup>3</sup>.

5. En animales de experimentación se evidencia de forma indirecta el origen autoinmunitario de la enfermedad: hipofisitis linfocitaria inducida por inoculación de antígenos (extractos de placenta humana, gonadotropina coriónica humana y extractos de hipófisis animal).

6. Mejoría con tratamiento inmunosupresor (corticoides, metotrexato o azatioprina).

### Epidemiología

La adenohipofisitis linfocítica es una entidad clinicopatológica de descripción reciente. La mayoría de los casos publicados de esta entidad proceden de Japón (34%), seguido de Estados Unidos (22%) y, con menor frecuencia, Reino Unido (7%), Alemania (7%), Canadá (5%) y otros países<sup>2</sup>.

Los avances en la investigación radiológica con el desarrollo de técnicas de imagen no invasivas y el refinamiento de la cirugía transesfenoidal han contribuido al incremento de los casos diagnosticados. La frecuencia de publicaciones se incrementa con el tiempo. En los primeros veinte años (1962-1981) sólo se publicaron 16 casos, en los siguientes veinte (1982-2001) hubo 290 y entre 2002 y 2004 se ha aportado 73 nuevos casos<sup>2</sup>.

La incidencia anual de la adenohipofisitis linfocítica se estima en 1 caso cada 9 millones de habitantes<sup>20</sup>, aunque podría ser más elevada si se considera que algunos casos cursan de forma subclínica y no son diagnosticados. Los datos provenientes de series de pacientes intervenidos de hipófisis demuestran adenohipofisitis linfocítica en el 1% de todas las muestras<sup>2</sup>.

*Adenohipofisitis linfocítica.* El 90% de los casos publicados son mujeres (relaciones, 6:1-8:1)<sup>2,3,17</sup>. El 90% de estas mujeres son premenopáusicas (edad < 50 años) y en un 50-75%, la enfermedad se manifiesta durante el embarazo o en los primeros 6 meses después del parto<sup>2,3,11</sup>. La media de edad al diagnóstico es 35 años en las mujeres y 45 años en los varones<sup>2,3,21</sup>. No se ha descrito predisposición familiar ni preferencias étnicas<sup>3</sup>.

*Infundibuloneurohipofisitis linfocítica.* Se presenta igualmente en varones y mujeres<sup>2</sup>. En algunas publicaciones, como la de Miyagi et al<sup>22</sup>, la prevalencia es más elevada en los varones (60%). En algunos trabajos se señala que desde 1999 la prevalencia en mujeres está creciendo<sup>3</sup>. En la serie de Takahashi et al<sup>23</sup>, de 40 casos, el 70% eran mujeres. La media de edad a la presentación es 42-47 años<sup>2,21</sup>.

*Panhipofisitis linfocítica.* Es ligeramente más frecuente en mujeres (1,9:1), aparece alrededor de los 42 años de edad y no tiene relación con el embarazo<sup>2</sup>.

Tanto la infundibuloneurohipofisitis como la panhipofisitis aparecen más tardíamente que la adenohipofisitis y no guardan relación, en general, con la gestación o el parto<sup>2</sup>.

### Anatomía patológica

Macroscópicamente, la glándula hipofisaria puede estar normal, aumentada de tamaño o atrófica; estos diferentes aspectos probablemente representan las distintas etapas del curso evolutivo de la enfermedad. La hipófisis tiene un color blanquecino, grisáceo o amarillento. La lesión puede ser encapsulada, circundar la hipófisis o estar adherida a la pared de la silla turca<sup>16</sup>.

Microscópicamente, se caracteriza por un infiltrado linfocítico policlonal difuso y células plasmáticas que modifican la estructura normal de la hipófisis. Esta infiltración masiva está constituida por células T y B, principalmente T activadas con expresión dominante del marcador CD4 y macrófagos que expresan el marcador MT1. El predominio de células T sobre las B es similar al observado en otras enfermedades autoinmunitarias como la tiroiditis de Hashimoto o la diabetes tipo 1<sup>3,16</sup>.

Con frecuencia se observan células plasmáticas dispersas, focos de eosinófilos, edema y remplazo de los acinis hipofisarios por fibrosis<sup>3,16</sup>. No se aprecian granulomas, células multinucleadas gigantes ni histiocitos, lo que la distingue de la hipofisitis granulomatosa. En la mayoría de los casos la lesión suele ser global y poco homogénea. La glándula residual muestra focos de tejido hipofisario no afectado de aspecto normal<sup>3,16</sup>. En el 47% de los casos se observa fibrosis, lo que explica la apariencia en la neurocirugía de masa decolorada, dura y adherida, a diferencia de los adenomas, que son grises y carnosos<sup>6,15</sup>.

Al microscopio electrónico se aprecian áreas con denso infiltrado inflamatorio e interdigitación de las células hipofisarias con linfocitos activados. En algunas células hipofisarias se observan cuerpos lisosomales y cambios oncocíticos<sup>3,16</sup>.

Como se ha mencionado anteriormente, las lesiones pueden estar localizadas en la adenohipófisis, limitarse al infundíbulo y la neurohipófisis o afectar a toda la hipófisis.

### Patogenia e historia natural

La historia natural de la hipofisitis linfocítica se cree que pasa por varias fases. Inicialmente la hipófisis estaría inflamada, infiltrada por linfocitos y edematosa, lo que causaría los efectos de masa observados, y la alteración funcional hipofisaria sería subclínica. Si la inflamación remite, espontáneamente o por tratamiento con corticoides o inmunosupresores, se observaría una curación si el parénquima hipofisario no se ha destruido. Si la inflamación progresa, la hipófisis se sustituiría por tejido fibroso y el hipopituitarismo se consolidaría. Así, la imagen de masa hipofisaria inicial podría ser sustituida por una imagen de silla turca vacía posteriormente<sup>24-26</sup>.

### Clínica

La presentación clínica es muy variable. Se han clasificado los síntomas en 4 categorías<sup>1,2,13</sup>: a) compresivos; b) hipopituitarismo; c) diabetes insípida, y d) hiperprolactinemia.

**Síntomas compresivos.** Se dan en un 50-70% de los casos<sup>13,14</sup>. Consisten fundamentalmente en cefalea (47%) y alteraciones visuales (40%). Suelen ser los primeros síntomas y los más frecuentes. La intensidad, la duración y la frecuencia de la cefalea no parecen relacionadas con el tamaño de la lesión. Los síntomas visuales consisten en defectos campimétricos y disminución de la agudeza visual. Es rara (3,7%) la diplopía por expansión lateral al seno cavernoso y compresión de los nervios craneales III, IV y VI. Las náuseas, los vómitos y la fatiga se presentan en el 25% de los casos<sup>14</sup>.

**Hipopituitarismo.** Se observa hipopituitarismo total o parcial en un 66-97% de los casos, y con frecuencia es desproporcionado en comparación con la imagen de la resonancia magnética (RM)<sup>13,16,27</sup>. El déficit hormonal parcial o completo de la hipófisis anterior se considera resultado del daño autoinmunitario en las células adenohipofisarias. Los déficit más frecuentes son de ACTH, que en ocasiones es lo único que se afecta<sup>28</sup>, seguido de los de TSH, gonadotropinas y PRL. La alteración funcional hipofisaria es diferente de los adenomas hipofisarios: mientras en aquéllos lo primero que se suele afectar es la secreción de GH, después las gonadotropinas y después la ACTH y la TSH, en la hipofisitis linfocítica la ACTH es la prime-

ra, con o sin la TSH, las gonadotropinas suelen estar conservadas y la GH casi siempre<sup>3</sup>.

**Diabetes insípida<sup>3</sup>.** Se observa en el 27% de los casos. Debido a que en los tumores hipofisarios es infrecuente, se considera que el principal mecanismo no sería la compresión del lóbulo posterior hipofisario, sino la destrucción autoinmunitaria de la neurohipófisis. Aunque es la principal manifestación de la infundibuloneurohipofisitis linfocítica, se la ha descrito en la adenohipofisitis linfocítica pura, en ausencia de infiltración neuroinfundibular, y se la atribuye al engrosamiento de la pars tuberalis, que cubre anterolateralmente el infundíbulo e impediría el transporte axonal de vasopresina (ADH)<sup>2</sup>. La diabetes insípida puede quedar enmascarada por la insuficiencia suprarrenal. Los glucocorticoides se oponen a la acción de la ADH de varias maneras: inhiben la secreción de ADH por parte de las neuronas del núcleo paraventricular, donde se sintetiza corticoliberina (CRH) y se libera junto con la ADH en la eminencia media al sistema portal hipofisario; a su vez, los corticoides suprimen la secreción de acuoparina 2, un canal de agua dependiente de ADH del túbulo colector renal. Así, en ausencia de glucocorticoides, se producirá más ADH y acuoparina, lo que resulta en un efecto antidiurético que enmascara la deficiencia de ADH. El tratamiento con corticoides desencadenará la poliuria<sup>2,29</sup>.

**Hiperprolactinemia.** Es la menos frecuente de las manifestaciones, y se acompañará de amenorrea/oligomenorrea y galactorrea<sup>30</sup>. La hiperprolactinemia se ha atribuido, en general, a la compresión del tallo, que se acompañaría de una menor llegada de dopamina a la adenohipófisis, pero también se ha atribuido a liberación de PRL por destrucción de las células lactotropas por el proceso inflamatorio, a menor producción o liberación de dopamina y menor expresión de los receptores de dopamina por el proceso inflamatorio. Incluso se ha atribuido a anticuerpos estimuladores de la secreción de PRL, un mecanismo similar al observado en la enfermedad de Graves que, si bien no se ha demostrado en la hipofisitis, se ha descrito en otros procesos autoinmunitarios como el lupus eritematoso sistémico<sup>30,31</sup>.

La manifestación como incidentaloma hipofisario, aunque posible, es muy poco frecuente<sup>32</sup>.

Los síntomas que se presentan dependen del tipo de trastorno: las alteraciones visuales, el déficit de ACTH y la falta de lactación son más frecuentes en la adenohipofisitis que en la infundibuloneurohipofisitis o la panhipofisitis linfocítica. La polidipsia y la poliuria indican infundibuloneurohipofisitis, proceso en el que las alteraciones visuales y las alteraciones hormonales adenohipofisarias son raras. La cefalea, aunque menos frecuente que en la adenohipofisitis, se observa también en el 13% de las infundibulohipofisitis linfocíticas<sup>2,4</sup>. En la tabla 2 se exponen las características clínicas diferenciales entre los tres tipos de hipofisitis linfocítica.



**TABLA 2. Manifestaciones clínicas de las hipofisitis linfocíticas según extensión de la afección hipofisaria**

Síntomas	AHL (%)	INHL (%)	PHL (%)
Cefaleas	53-60	13	41
Alteraciones visuales	40-43	3	18
Déficit de corticotropina	42-65	8	19
Hipotiroidismo	18	0	17
Hipogonadismo	12	3	14
Inhibición de la lactancia	11	0	5
Polidipsia y poliuria	1	98	83
Hiperprolactinemia	23-30	5	17

AHL: adenohipofisitis linfocítica; INHL: infundibuloneurohipofisitis linfocítica; PHL: panhipofisitis linfocítica.

### Estudios de imagen en la hipofisitis linfocítica

En la adenohipofisitis linfocítica se observa, en la radiografía simple de cráneo, agrandamiento de la silla turca en el 30% de los casos, y muestra erosión del dorso en el 40%<sup>27</sup>.

En la RM y la tomografía computarizada (TC) se observa en un 75-90% de los casos<sup>13,27</sup> agrandamiento hipofisario, que suele ser simétrico y de densidad homogénea antes del contraste. En el 70% de ellos se observa realce de la lesión tras la administración de contraste paramagnético<sup>32</sup>. Se ha descrito como característico un realce triangular que reflejaría la extensión de la inflamación al tallo y un realce del diafragma sellar<sup>33</sup>. Estos últimos hallazgos, si bien bastante específicos, son raros. Se ha descrito un retraso en el realce de la hipófisis a más de 90 s (en lugar de 60 s, que sería lo normal), así como un retraso en el realce de la neurohipofisis a más de 60 s, en lugar de los 30 s normales<sup>34</sup>.

En la infundibuloneurohipofisitis linfocítica se observa un engrosamiento del tallo hipofisario, con un diámetro mayor de más de 3,5 mm en la eminencia media del hipotálamo. Hay un marcado realce del tallo tras la administración de gadolinio, que se extiende incluso a la parte inferior del hipotálamo, y se pierde la hiperintensidad de la neurohipofisis que se observa habitualmente en las imágenes T1 de la RM en condiciones normales. Esta ausencia de mancha brillante, se observa también en el 10% de los sujetos normales<sup>35</sup>.

En la panhipofisitis linfocítica se ha descrito hallazgos más extensos en las técnicas de imagen, con afección suprasellar e incluso lateral a senos cavernosos y pérdida de la mancha brillante correspondiente a neurohipofisis y engrosamiento hipofisario y del tallo<sup>36,37</sup>.

### Diagnóstico

Los marcadores inmunológicos, aunque se ha intentado utilizarlos para el diagnóstico, han mostrado muy poca utilidad, lo que probablemente sea un reflejo de la mayor importancia de las células T en la patogenia de la enfermedad. Se ha determinado los anticuerpos contra la hipófisis con técnicas y sustratos

muy diversos<sup>38</sup> y su sensibilidad, en el caso de la adenohipofisitis linfocítica, no ha superado el 36%. La especificidad es baja, puesto que se observa anticuerpos contra la hipófisis en otros procesos como la enfermedad de Cushing, los adenomas hipofisarios, la silla turca vacía, el síndrome de Sheehan y otras enfermedades autoinmunitarias, como la diabetes mellitus tipo 1, la tiroiditis de Hashimoto y la enfermedad de Graves<sup>2</sup>. Los anticuerpos antihipofisarios, en general, no están disponibles para su utilización en la práctica clínica.

El diagnóstico de seguridad lo da la histopatología. Pero el clínico puede sospechar este proceso cuando se observa tres o más de los siguientes criterios en un paciente con disfunción hipofisaria<sup>1</sup>:

1. Mujer en el período periparto.
2. Edad joven, especialmente menores de 30 años.
3. Déficit aislado o alteración desproporcionada de ACTH o TSH y, en general, alteración desproporcionada de la función adenohipofisaria en comparación con la magnitud de los cambios observados con las técnicas de imagen.
4. Curso de otro proceso autoinmunitario o determinación de marcadores autoinmunitarios, como anticuerpos antitiroideos, antinucleares, anticélulas parietales, antiadrenales o antimúsculo liso.
5. Inicio agudo de cefalea con síntomas de efecto masa como oftalmoplejía, defectos visuales, náuseas o vómitos. La apoplejía hipofisaria suele ser más catastrófica, aunque ambos procesos pueden concurrir.
6. Inicio agudo de diabetes insípida con cefalea y síntomas de efecto masa, en ausencia de enfermedades granulomatosas como sarcoidosis e histiocitosis.
7. Presencia de anticuerpos anticélulas hipofisarias.
8. Pleocitosis linfomonocítica en el líquido cefalorraquídeo (LCR), en ausencia de meningitis clínica y anticuerpos antivirales.
9. Hallazgos característicos en la RM:
  - 9a. Para la adenohipofisitis linfocítica y la panhipofisitis linfocítica:
    - Masa intrasellar con marcado realce de contraste (triangular y/o afección de diafragma sellar).
    - Agrandamiento difuso y simétrico de la hipófisis.
    - Extensión suprasellar, en especial con aspecto “de lengua”.
    - Los hallazgos anteriores con retraso del tiempo de realce completo en la RM dinámica > 90 s.
  - 9b. Para la infundibulohipofisitis linfocítica y la panhipofisitis linfocítica:
    - Engrosamiento difuso del tallo hipofisario con o sin realce tras el gadolinio.
    - Pérdida de la mancha brillante de la neurohipofisis en las imágenes T1 de la RM.

### Diagnóstico diferencial

Hay que realizarlo con los siguientes procesos<sup>3</sup>:

*Adenoma hipofisario.* Los adenomas funcionantes no suelen tener problemas por el exceso hormonal. Los no funcionantes suelen presentarse de forma más insidiosa, aunque se puede ver una presentación más aguda si ocurre una apoplejía hipofisaria en un adenoma. Como se ha comentado previamente, las disfunciones hipofisarias tienen un perfil diferente en adenomas e hipofisitis.

*Síndrome de Sheehan.* En el período posparto puede dar lugar a confusión. El síndrome de Sheehan se asocia a hemorragia obstétrica, escasez de PRL y ausencia de lactación; muy raramente se relaciona con diabetes insípida y no tiene relación con otras enfermedades autoinmunitarias.

*Seudotumor inflamatorio.* El proceso inflamatorio en estos casos es mucho más extenso e incluye senos esfenoidales y meninges. Se ha descrito en órbitas, pulmones, tracto respiratorio superior, cuello y cabeza, tractos gastrointestinal y urinario, sistema nervioso central e hipófisis<sup>33</sup>.

*Otras hipofisitis primarias.* Por ejemplo, las hipofisitis granulomatosa y xantomatosa. Son muy raras. Sus manifestaciones son muy similares a las hipofisitis linfocítica y el diagnóstico se haría por la histopatología<sup>21,39</sup>.

*Hipofisitis secundarias.* Incluirían las hipofisitis granulomatosas en tuberculosis, sífilis o sarcoidosis, hipofisitis reactivas secundarias a craneofaringioma u otros tumores de la región sellar o su vecindad. La anamnesis y otras pruebas complementarias (radiología de tórax, tuberculina, proteína C reactiva en el LCR, pruebas serológicas, etc.) nos orientarán en el diagnóstico de estas entidades (véase más adelante).

*Lesiones tumorales que afectan al tallo.* Por ejemplo, los germinomas y la histiocitosis de células de Langerhans, que se presentan con diabetes insípida y engrosamiento del tallo hipofisario. La imagen y la presentación clínica son muy similares a las de la infundibuloneurohipofisitis linfocítica pero, a diferencia de ésta, presentan progresión rápida. El tratamiento quirúrgico suele dar el diagnóstico<sup>3</sup>.

### Tratamiento

Se trata la masa hipofisaria y el déficit funcional hipofisario. Nos extenderemos únicamente en el primer aspecto.

Actualmente la recomendación suele ser el tratamiento con fármacos inmunosupresores, en general corticoides<sup>1-3</sup>. A dosis farmacológicas (superiores al equivalente de prednisona de 10 mg/día) se han mos-

trado efectivos en la reducción de la masa hipofisaria en el 62,5% de los casos<sup>22</sup>. En general, se usan dosis altas (según diversos estudios, el tratamiento médico es más eficaz cuando la evolución de la enfermedad es de menos de 6 meses)<sup>25</sup>. Se ha descrito pautas muy diversas, entre otras: prednisona a dosis de 20-60 mg/día durante 3 meses y reducción progresiva en los 6 meses siguientes<sup>40,41</sup>, y metilprednisolona a dosis de 120 mg/día durante 2 semanas, con reducción progresiva en unas 4-6 semanas<sup>25,42</sup>.

También se ha utilizado, con buenos resultados, otros fármacos inmunosupresores como azatioprina<sup>43</sup>, metotrexato<sup>44</sup> y ciclosporina A<sup>17</sup> en pacientes con escasa respuesta a los corticoides.

Si los síntomas no mejoran con tratamiento conservador, estaría indicada la cirugía transesfenoidal, que daría el diagnóstico histológico y mejoraría los síntomas compresivos. El tratamiento quirúrgico también estaría indicado si hay compresión del nervio óptico o hipertensión intracraneal. El examen histopatológico intraoperatorio permite confirmar el diagnóstico, y así limitar la eliminación de tejido a lo imprescindible, intentando preservar el tejido aparentemente sano y minimizar el riesgo de hipopituitarismo.

El tratamiento quirúrgico es muy eficaz para la descompresión, mejora la cefalea y los déficit visuales y puede proporcionar el diagnóstico histológico de certeza; sin embargo, no se suele acompañar de mejoría del déficit funcional hipofisario y pueden presentarse complicaciones como hemorragia, diabetes insípida y fístula de LCR. Es por ello que la mayoría de los autores recomienda utilizar en primer lugar el tratamiento conservador, y si los síntomas persisten o empeoran, acudir al tratamiento quirúrgico<sup>1-3</sup>.

Aunque hay mucha menos experiencia, se ha utilizado con éxito también la radiocirugía estereotáxica<sup>45</sup>. Esta opción terapéutica quedaría reservada a los casos con efecto masa grave, con escasa respuesta a los corticoides o que, por algún motivo, no sean subsidiarios de este tratamiento ni del quirúrgico<sup>3,45</sup>.

### Pronóstico y seguimiento

El pronóstico es muy variable, y depende fundamentalmente del grado de infiltración inflamatoria, su duración, la fibrosis residual y la respuesta al tratamiento<sup>2</sup>.

En general, el pronóstico es bueno, aunque puede quedar algún déficit funcional hipofisario, que habrá que sustituir.

El tiempo de seguimiento será variable en función de la recuperación. Si la recuperación es total, se recomienda una revisión endocrinológica periódica. Si la recuperación es parcial, se deberá completar el estudio de la alteración funcional y controlar, mediante técnicas de imagen y exámenes oftalmológicos, la evolución de la alteración morfológica.

En caso de que concurra otra enfermedad autoinmunitaria, será necesario un seguimiento simultáneo de ella.

### Hipofisitis granulomatosa

Se distinguen hipofisitis granulomatosas de etiología conocida, infecciosas y no infecciosas, y las hipofisitis de etiología desconocida.

#### Hipofisitis granulomatosas de etiología conocida: infecciosas y no infecciosas

Diversos tipos de lesiones pueden localizarse en las regiones sellar y parasellar. Los adenomas hipofisarios representan el 90% de estas alteraciones. Con menor frecuencia aparecen afecciones de origen no hipofisario, que abarcan neoplasias, metástasis, quistes, lesiones vasculares, inflamatorias e infecciosas e hiperplasias.

El diagnóstico diferencial de estas causas puede ser difícil porque comparten características clínicas y radiológicas similares, se parecen unas a otras y a los adenomas hipofisarios. En muchas de estas lesiones el paciente semeja tener un adenoma hipofisario no funcional y el diagnóstico sólo se realiza histológicamente. Como puede haber características distintas que ayudan a diferenciar estas masas, el diagnóstico preoperatorio correcto es de gran importancia, puesto que el tratamiento de elección de muchas de estas lesiones no hipofisarias es diferente del de un adenoma hipofisario.

Las hipofisitis de etiología infecciosa son muy raras en la actualidad debido a la disponibilidad de fármacos antimicrobianos efectivos, con lo cual las infecciones agudas bacterianas de la hipófisis son muy infrecuentes<sup>46,47</sup>. En la figura 1 se expone el algoritmo diagnóstico de las hipofisitis infecciosas.

Los abscesos hipofisarios pueden ocurrir por dos mecanismos: en primer lugar, por una extensión secundaria de un foco purulento anatómicamente próximo a la hipófisis. Así ocurriría en las sinusitis agudas del seno esfenoidal, las osteomielitis del hueso esfenoides, las tromboflebitis del seno cavernoso, los abs-

cesos peritonsilares, las mastoiditis, la otitis media purulenta o la meningitis bacteriana que sirven de foco primitivo. El segundo mecanismo puede ser una sepsis, con diseminación hemática de cualquier foco séptico, con diseminación hemática de cualquier foco séptico distante (neumonía, osteomielitis, aborto séptico, endocarditis, abscesos retroperitoneales, etc.)<sup>48-50</sup>.

Los síntomas de los abscesos hipofisarios son indistinguibles de los de cualquier otra masa sellar: cefaleas, trastornos visuales e hipopituitarismo en diverso grado. Si se acompaña de fiebre y afección del estado general, puede sospecharse el diagnóstico primitivo. El cultivo bacteriológico indicará el germen causante, que puede ser *Staphylococcus aureus*, *Streptococcus pneumoniae*, *Klebsiella pneumoniae*, etc.

En ocasiones, el absceso hipofisario se desarrolla en el marco de una lesión sellar preexistente, como un adenoma hipofisario, un craneofaringioma o un quiste de la bolsa de Rathke. No se sabe por qué tales lesiones son especialmente vulnerables a la formación de abscesos, aunque tal vez una mala perfusión o áreas de necrosis presentes pueden ayudar a su aparición. Los hallazgos histológicos muestran una extensa destrucción del tejido hipofisario, con necrosis e infiltrados inflamatorios polimorfonucleares.

La mortalidad por abscesos hipofisarios es alta, del 30% en ausencia de meningitis, y alcanza el 45% cuando concurre el proceso meníngeo.

En ocasiones el material mucoso que contiene el quiste de la bolsa de Rathke puede causar una inflamación reactiva de la glándula hipofisaria normal; la inflamación crónica, junto con la compresión, causaría la deficiencia hipofisaria que se produce<sup>51</sup>.

Los tuberculomas hipofisarios son en la actualidad raros y se ha descrito pocos casos. La serie más larga, recogida en la India, comprendía 18 casos<sup>52</sup>. El predominio es femenino y en algunos casos había historia de tuberculosis pulmonar, meníngea u ósea. La clínica asocia cefaleas, trastornos de la visión y diversos grados de hipopituitarismo<sup>53</sup>. En algún caso hay aumento de PRL y en ocasiones hay diabetes insípida. Pueden estar afectados la silla turca, el seno esfenoidal o el clivus.

En el estudio radiológico los tuberculomas son confundidos con adenomas hipofisarios y aparecen con engrosamiento del tallo hipofisario. En la TC la lesión se realiza con contraste y presenta una necrosis central hipodensa. En la RM hay hiperintensidad circundante en T1, y el tejido circundante se hace hipointenso con el centro necrótico hiperintenso en T2.

La sífilis, históricamente una causa de destrucción granulomatosa de la hipófisis, en la actualidad es prácticamente inexistente<sup>54</sup>.

Otra causa extremadamente infrecuente de masa sellar asociada a hipopituitarismo es la fiebre hemorrágica. Esta infección, conocida desde los años cincuenta durante la guerra de Corea, es una enfermedad viral aguda causada por el género *Hantavirus*, familia Bunyaviridae. Estos pacientes pueden tener hemorragias hipofisarias con posterior necrosis e hipopituitarismo

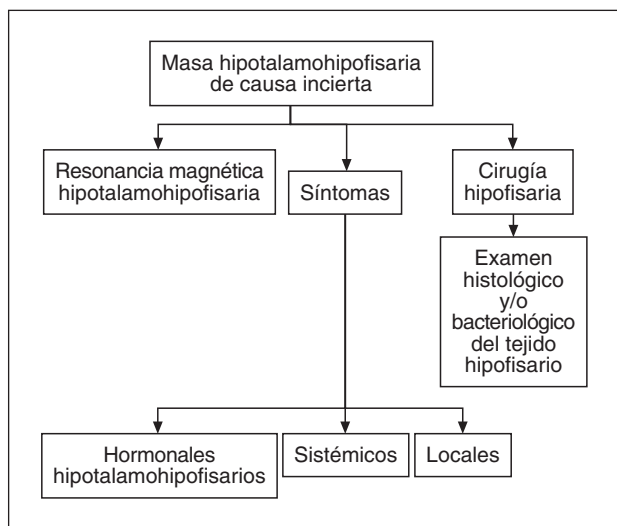


Fig. 1. Algoritmo diagnóstico de las hipofisitis granulomatosas infecciosas.

definitivo. Se ha descrito pocos casos<sup>55</sup>. En la RM hay atrofia hipofisaria con silla turca vacía.

Las infecciones micóticas de la hipófisis suelen ocurrir en inmunodeprimidos. La aspergilosis de los senos paranasales (esfenoidal y clivus) causa en sus formas invasivas afección hipofisaria<sup>56</sup>. El diagnóstico es intraoperatorio mediante el examen histológico y de laboratorio.

Otras infiltraciones por parásitos como cisticercos y equinococos pueden afectar a las regiones sellar y parasellar, y aparecen como una masa.

También en pacientes inmunodeprimidos pueden aparecer infecciones hipofisarias por agentes como *Pneumocystis carinii*, *Toxoplasma gondii* y citomegalovirus.

En resumen, las hipofisitis granulomatosas de etiología infecciosa son en la actualidad una causa poco frecuente de afección de las áreas sellar y parasellar. No obstante, conocerlas es importante para el diagnóstico diferencial con los adenomas hipofisarios, con mucho el motivo más frecuente de alteración en esa área, y de las hipofisitis linfocíticas. La RM es una herramienta diagnóstica imprescindible, junto a la sospecha clínica del proceso. Por ello, el conocimiento de este tipo de hipofisitis debe ser individualizado, con valoración clínica y radiológica y un abordaje terapéutico adecuado a cada caso.

Respecto a las hipofisitis granulomatosas de etiología no infecciosa, incluyen las que aparecen en caso de rotura de quistes de Rathke y en casos de prolactinomas. Se cree que aparecen como reacción a cuerpo extraño; en el caso de la rotura de quistes de Rathke, sería la mucina el origen de dicha reacción<sup>47</sup>.

#### Hipofisitis granulomatosa de etiología no conocida

La hipofisitis granulomatosa, descrita por primera vez en 1917 por Simmonds<sup>57</sup> al examinar 200 hipófisis provenientes de necropsias, es el 1% de las afecciones sellares en las series quirúrgicas<sup>58</sup>. A diferencia de la hipofisitis linfocítica, no se presenta con más frecuencia en el sexo femenino. La media de edad al diagnóstico es 21,5 años en las mujeres y 50 años en los varones. Los pacientes afectados presentan cefalea, náuseas, vómitos, meningitis, alteraciones visuales, hiperprolactinemia y/o diabetes insípida. Los valores de PRL no se correlacionan con el tamaño de la lesión. En el caso de los adenomas hipofisarios, la cefalea no se suele acompañar de náuseas y vómitos. Así como en las hipofisitis granulomatosas primarias se afecta principalmente el lóbulo anterior de la hipófisis, en los casos relacionados con enfermedades sistémi-

cas (sarcoidosis, tuberculosis, histiocitosis X, etc.), se afectan por igual ambos lóbulos y es probable la infiltración hipotalámica. A diferencia de otras lesiones hipofisarias, la disminución de la GH y las gonadotropinas no es tan característica, y destaca la alteración del eje adrenal y tiroideo.

Radiológicamente, se aprecia una masa intrasellar, con posible extensión suprasellar. Histológicamente, predominan histiocitos, células gigantes multinucleadas, linfocitos y células plasmáticas. Aunque algunos casos son secundarios a alguna infección, la mayoría son idiopáticos. Algunos autores no descartan la etiología autoinmunitaria e interpretan la hipofisitis linfocítica y la granulomatosa como dos variables de la misma enfermedad<sup>58-60</sup>. No hay, por el momento, datos epidemiológicos que sustenten esta hipótesis, y el diagnóstico en ambos casos será histológico. El tratamiento con corticoides puede ser útil, y en caso de que no haya mejoría o aparezcan alteraciones visuales por compresión, será el abordaje transesfenoidal el procedimiento indicado<sup>21</sup>. Habitualmente las alteraciones hormonales se corrigen tras la cirugía, pero el riesgo de panhipopituitarismo hace que sea prioritario el tratamiento conservador en lesiones pequeñas.

#### Anatomía patológica

En la hipófisis se aprecia un infiltrado de células multinucleadas gigantes e histiocitos rodeados de linfocitos y células plasmáticas. Los linfocitos son en su mayoría T y las células gigantes suelen ser anisotópicas<sup>2</sup>.

La hipofisitis granulomatosa puede originarse en el contexto de una hipofisitis linfocítica. Algunos autores como McKeel<sup>61</sup> señalan que se trata de una entidad única de origen autoinmunitario puramente linfocítica y que la lesión granulomatosa puede aparecer más tarde.

#### Hipofisitis xantomatosa

Descrita inicialmente en 1998 por Folkerth et al<sup>62</sup> en 3 mujeres, posteriormente se describió a otros 6 pacientes<sup>21,63-65</sup>. Es muy rara, y para la mayoría de los autores es una respuesta inflamatoria a la rotura de quistes. Se observa por igual en ambos sexos. En la tabla 3 se exponen las características diferenciales entre las hipofisitis linfocítica, granulomatosa y xantomatosa.

#### Anatomía patológica

La hipófisis presenta áreas similares a quistes de material líquido, infiltrados por histiocitos espumosos

**TABLA 3. Diagnóstico diferencial entre las hipofisitis linfocítica, granulomatosa y xantomatosa**

	Linfocítica	Granulomatosa	Xantomatosa
Predominio	Mujeres más que varones	Sin diferencia	Sin diferencia
Edad (años)	Mujeres, 30; varones, 40	Mujeres, 20; varones, 50	Indeterminada
Imagen	Sólida	Mixta	Quística
Histología	Linfocitos, células plasmáticas, folículos linfoides	Granulomas, histiocitos, células gigantes	Histiocitos



ricos en lípidos y linfocitos, que parecen los restos celulares que aparecen después de una infección<sup>2</sup>.

La rareza de esta enfermedad impide el conocimiento de su patogenia, historia natural y pronóstico.

Similares limitaciones se aprecian en la hipofisitis necrosante, demostrada histológicamente por Ahmed et al<sup>66</sup> en sólo 2 pacientes y sospechada radiológicamente en 3 pacientes por Ogawa<sup>67</sup>.

Histológicamente, la hipófisis aparece destruida por una necrosis difusa que está rodeada por linfocitos, células plasmáticas y algunos eosinófilos. Se desconoce si la hipofisitis necrosante es una entidad diferente o una variante de estos tres tipos histológicos.

## HIPOFISITIS SECUNDARIAS

El concepto de hipofisitis secundaria se debe a Puchner<sup>68</sup>, que comprobó que la inflamación de la hipófisis puede ser causada por lesiones de vecindad o formar parte de enfermedades sistémicas. El infiltrado hipofisario es mayoritariamente linfocítico o granulomatoso.

Las enfermedades sistémicas que más frecuentemente pueden afectar a la hipófisis son la sarcoidosis, la granulomatosis de Wegener y la histiocitosis de Langerhans; se ha descrito algunos casos producidos por tuberculosis y sífilis.

También se ha identificado a 14 pacientes con hipofisitis linfocítica secundaria producida por lesiones de vecindad: germinomas (5 pacientes), rotura de quistes de Rathke (4 pacientes), craneofaringiomas (3 pacientes) y en adenomas productores de hormona de crecimiento (2 pacientes). En el 3% de los adenomas hipofisarios se ha observado infiltrado linfocítico, pero es mínimo y perivascular y está compuesto exclusivamente por células T<sup>69</sup>.

## BIBLIOGRAFÍA

- Laws ER, Lee Vance M, Jane JA Jr. Hypophysitis. *Pituitary*. 2006;9:331-3.
- Caturegli P, Newschaffer C, Olivi A, Pomper MG, Burger PC, Rose NR. Autoimmune hypophysitis. *Endocr Rev*. 2005;26:599-614.
- Rivera JA. Lymphocytic hypophysitis: disease spectrum and approach to diagnosis and therapy. *Pituitary*. 2006;9:35-45.
- Gutenberg A, Hans V, Puchner MJ, Kreutzer J, Bruck W, Caturegli P, et al. Primary hypophysitis: clinical-pathological correlations. *Eur J Endocrinol*. 2006;155:101-7.
- Rapp JJ, Pashkis KE. Panhypopituitarism with idiopathic hypoparathyroidism. *Ann Intern Med*. 1953;39:1103-7.
- Goudie RB, Pinkerton PH. Anterior hypophysitis and Hashimoto's disease in a young woman. *J Pathol Bacteriol*. 1962;83:584-5.
- Quencer RM. Lymphocytic adenohypophysitis: autoimmune disorder of the pituitary gland. *Am J Neuroradiol*. 1980;1:343-5.
- Mayfield RK, Levine JH, Gordon L, Powers J, Galbraith RM, Rawe SE. Lymphoid adenohypophysitis presenting as a pituitary tumor. *Am J Med*. 1980;69:619-23.
- Saito T, Yoshida S, Nakao K, Takanashi R. Chronic hypernatremia associated with inflammation of the neurohypophysis. *Clin Endocrinol Metab*. 1970;31:391-6.
- Kojima H, Nojima T, Nagashima K, Ono Y, Kudo M, Ishikura M. Diabetes insipidus caused by lymphocytic infundibuloneurohypophysitis. *Arch Pathol Lab Med*. 1989;113:1399-401.
- Hirota N. A case probable lymphocytic hypophysitis. *Hiroshima Igaku*. 1991;44:189-97.
- Nussbaum CE, Okawara SH, Jacobs LS. Lymphocytic hypophysitis with involvement of the cavernous sinus and hypothalamus. *Neurosurgery*. 1991;28:440-4.
- Hashimoto K, Takao T, Makino S. Lymphocytic adenohypophysitis and lymphocytic infundibuloneurohypophysitis. *Endocr J*. 1997;44:1-10.
- Matta MP, Kany M, Delisle MB, Lagarrigue J, Caron PH. A relapsing remitting lymphocytic hypophysitis. *Pituitary*. 2002;5:37-44.
- Caturegli P. Autoimmune hypophysitis: an underestimated disease in search of its autoantigen(s) [editorial]. *J Clin Endocrinol Metab*. 2007;92:2038-40.
- Beressi N, Beressi JP, Cohen R, Modigliani A. Lymphocytic hypophysitis. *Ann Med Intern*. 1999;150:327-41.
- Bellastella A, Bizarro A, Coronella C, Bellastella G, Sinisi AA, De Bellis A. Lymphocytic hypophysitis: a rare or underestimated disease? *Eur J Endocrinol*. 2003;149:363-76.
- Domínguez R, Santos AE, Lucas T. Masas selares y paraselares no adenomatosas. *Nuevaendo*. 2007;1-16.
- O'Dwyer DT, Smith AI, Matthew ML, Andronicos NM, Ranson M, Robinson PJ, et al. Pituitary autoantibodies in lymphocytic hypophysitis target both  $\gamma$ - and  $\alpha$ -enolase-a link with pregnancy? *Arch Physiol Biochem*. 2002;110:94-8.
- Buxton N, Robertson I. Lymphocytic and granulocytic hypophysitis: a single centre experience. *Br J Neurosurg*. 2001;159:242-6.
- Cheung CC, Ezzat S, Smyth HS, Asa SL. The spectrum and significance of primary hypophysitis. *J Clin Endocrinol Metab*. 2001;86:1048-53.
- Miyagi K, Shingaki T, Ito K, Koga H, Mekaru S, Kinjo T, et al. Lymphocytic infundibulo-hypophysitis with diabetes insipidus as a new clinical entity: a case report and review of the literature. *No Sinkei Geka*. 1997;25:169-75.
- Takahasi M, Otsuka F, Miyoshi T, Ogura T, Makino H. An elderly patient with transient diabetes insipidus associated with lymphocytic infundibulo-hypophysitis. *Endocr J*. 1999;46:741-6.
- Matta MP, Kany M, Delisle MB, Lagarrigue J, Caron PH. A relapsing remitting lymphocytic hypophysitis. *Pituitary*. 2002;5:37-44.
- Kristof RA, Van RD, Klingmuller D, Springer W, Schramm J. Lymphocytic hypophysitis: non-invasive diagnosis and treatment by high dose methylprednisolone pulse therapy? *J Neurol Neurosurg Psychiatry*. 1999;67:398-402.
- Ruelle A, Bernasconi D, Tunesi G, Andrioli G. Lymphocytic hypophysitis. Case report. *Neurosurg Sci*. 1999;43:205-8.
- Cosman F, Post KD, Holub DA, Wardlaw SL. Lymphocytic hypophysitis. Report of 3 new cases and review of the literature. *Medicine (Baltimore)*. 1989;68:240-56.
- Jensen MD, Handwerker BS, Scheithauer BW, Carpenter PC, Mirakian R, Banks PM. Lymphocytic hypophysitis with isolated corticotropin deficiency. *Ann Intern Med*. 1986;105:200-3.
- Iida M, Takamoto S, Masuo M, Makita K, Saito T. Transient lymphocytic panhypophysitis associated with SIADH leading to diabetes insipidus after glucocorticoid replacement. *Intern Med*. 2003;42:991-5.
- Portocarrero CJ, Robinson AG, Taylor AL, Klein I. Lymphoid hypophysitis. An unusual cause of hyperprolactinemia and enlarged sella turcica. *JAMA*. 1981;246:1811-2.
- Blanco-Favela F, Quintal M, Chavez-Rueda AK, Leanos-Miranda A, Berron-Peres R, Baca-Ruiz V, et al. Anti-prolactin autoantibodies in paediatric systemic lupus erythematosus patients. *Lupus*. 2001;10:803-8.

32. Heinze HJ, Bercu BB. Acquired hypophysitis in adolescence. *J Pediatr Endocrinol Metab.* 1997;10:315-21.
33. Honegger J, Fahlbusch R, Bornemann A, Hensen J, Buchfelder M, Muller M, et al. Lymphocytic and granulomatous hypophysitis: experience with nine cases. *Neurosurgery.* 1997;40:713-22.
34. Sato N, Sze G, Endo K. Hypophysitis: endocrinologic and dynamic MR findings. *Am J Neuroradiol.* 1998;19:439-44.
35. Imura H, Nakao K, Shimatsu A, Ogawa Y, Sando T, Fujisawa I, et al. Lymphocytic infundibuloneurohypophysitis as a cause of central diabetes insipidus. *N Engl J Med.* 1993;329:683-9.
36. Tubridy N, Saunders D, Thom M, Asa SL, Powell M, Plant GT, et al. Infundibulohypophysitis in a man presenting with diabetes insipidus and cavernous sinus involvement. *J Neurol Neurosurg Psychiatry.* 2001;71:798-801.
37. Ouma JR, Farrell VJ. Lymphocytic infundibulo-neurohypophysitis with hypothalamic and optic pathway involvement: report of a case and review of the literature. *Surg Neurol.* 2002;57:49-53.
38. De BA, Bizzarro A, Bellastella A. Pituitary antibodies and lymphocytic hypophysitis. *Best Pract Res Clin Endocrinol Metab.* 2005;19:67-84.
39. Flanagan DE, Ibrahim AE, Ellison DW, Armitage M, Gawne-Cain M, Lees PD. Inflammatory hypophysitis – the spectrum of disease. *Acta Neurochir (Wien).* 2002;144:47-56.
40. Beressi N, Cohen R, Beressi JP, Dumas JL, Legrand M, Iba-Zizen MT, et al. Pseudotumoral lymphocytic hypophysitis successfully treated by corticosteroid alone: first case report. *Neurosurgery.* 1994;35:505-8.
41. Pestell RG, Best JD, Alford FP. Lymphocytic hypophysitis. The clinical spectrum of the disorder and evidence for an autoimmune pathogenesis. *Clin Endocrinol (Oxf).* 1990;33:457-66.
42. Yamagami K, Yoshioka K, Sakai H, Fukumoto M, Yamakita T, Hosoi M, et al. Treatment of lymphocytic hypophysitis by high-dose methylprednisolone pulse therapy. *Intern Med.* 2003;42:168-73.
43. Lecube A, Francisco G, Rodriguez D, Ortega A, Codina A, Hernandez C, et al. Lymphocytic hypophysitis successfully treated with azathioprine: first case report. *J Neurol Neurosurg Psychiatry.* 2003;74:1581-3.
44. Leung GK, Lopes MB, Thorne MO, Vance ML, Laws ER, Jr. Primary hypophysitis: a single-center experience in 16 cases. *J Neurosurg.* 2004;101:262-71.
45. Gittoes NJ. Radiotherapy for non-functioning pituitary tumors – when and under what circumstances? *Pituitary.* 2003;6:103-8.
46. Lury KM. Inflammatory and infectious processes involving the pituitary gland. *Top Magn Reson Imaging.* 2005;16:301-6.
47. Pérez-Maraver M, Villabona Artero C, Soler Ramón J. Hipofisitis, espectro de una patología creciente. *Rev Clin Esp.* 1999;199:664-9.
48. Su YH, Chen Y, Tseng SH. Pituitary abscess. *J Clin Neurosci.* 2006;13:1038-41.
49. Hernandez I, García L, Guinto G, Cabrera L, Mercado M. Bacterial pituitary abscess: an unusual cause of panhypopituitarism. *Endocr Pract.* 2002;8:424-8.
50. Dutta P, Bhansali A, Singh P, Kotwal N, Pathak A, Kumar Y. Pituitary abscess: report of four cases and review of literature. *Pituitary.* 2006;9:267-73.
51. Nishioka H, Haraoka J, Irawa H, Ikeda Y. Magnetic resonance imaging, clinical manifestations, and management of Rathke's cleft cyst. *Clin Endocrinol (Oxf).* 2006;64:184-8.
52. Sharma MC, Arora R, Mahapatra AK, Sarat-Chandra P, Gaikwad SB, Sarkar C. Intraseptal tuberculoma: an enigmatic pituitary infection. A series of 18 cases. *Clin Neurol Neurosurg.* 2000;102:72-7.
53. Dutta P, Bhansali A, Singh P, Bhat MH. Suprasellar tubercular abscess presenting as panhypopituitarism. A common lesion in an uncommon site with a brief review of literature. *Pituitary.* 2006;9:73-7.
54. Basaria S, Ayala AR, Guerin C, Dobs AS. A rare pituitary lesion. *J Endocrinol Invest.* 2000;23:189-92.
55. Pekic S, Cvijovic G, Stojanovic M, Kendereski A, Micic D, Popovic V. Hypopituitarism as a late complication of hemorrhagic fever. *Endocrine.* 2005;26:79-82.
56. Pinzer T, Reiss M, Bourgnain H, Krishnan KG, Schackert G. Primary aspergillosis of the sphenoid sinus with pituitary invasion. A rare differential diagnosis of sellar lesions. *Acta Neurochir (Wien).* 2006;148:1085-90.
57. Simmonds S. Über das Vorkommen von Riesenzellen in der Hypophyse. *Virchows Arch.* 1917;223:281-90.
58. Sautner D, Saeger W, Lüdecke DK, Jansen V, Puchner MJA. Hypophysitis in surgical and autoptical specimens. *Acta Neuropathol.* 1995;90:637-44.
59. Hassoun P, Anayssi E, Salti I. A case of granulomatous hypophysitis with hypopituitarism and minimal pituitary enlargement. *J Neurol Neurosurg Psychiatry.* 1985;48:949-51.
60. Honegger J, Fahlbusch R, Bornemann A, Hensen J, Buchfelder M, Müller M, et al. Lymphocytic and granulomatous hypophysitis. Experience with nine cases. *Neurosurgery.* 1997;40:713-23.
61. McKeel DW. Primary hypothyroidism and hypopituitarism in a young woman: pathological discussion. *Am J Med.* 1984;77:326-9.
62. FolKert RD, Price DL Jr, Schwartz M, Black PM, De Girolami U. Xantomatosus hypophysitis. *Am Surg Pathol.* 1998;22:736-41.
63. Deodhare SS, Bilbao JM, Kowacs K, Horwath E, Nomikos P, Buchfelder M, et al. Xantomatosus hypophysitis: a novel entity of obscure etiology. *Endocr Pathol.* 1999;10:237-41.
64. Tashiro T, Sano T, Xu B, Wakatsuki S, Kagawa N, Nishioka H, et al. Spectrum of different types of hypophysitis: a clinicopathologic study in 31 cases. *Endocr Pathol.* 2001;13:183-5.
65. Buró MG, Morey AL, Turner JJ, Pell M, Sheepy JP, Ho KK. Xantomatosus pituitary lesions: a report of two cases and review of the literature. *Pituitary.* 2003;6:161-8.
66. Ahmed SR, Aiello DP, Page R, Hopper K, Towfighi J, Santer RJ. Necrotizing infundibulo-hypophysitis: a unique syndrome of diabetes insipidus and hypopituitarism. *J Clin Endocrinol Metab.* 1993;76:1499-504.
67. Ogawa R. A child with necrotizing infundibulo-neurohypophysitis. *Hormone to Rinsho.* 1995;43:33-6.
68. Sautner D, Saeger W, Lüdecke DK, Jansen V, Puchner MJA. Hypophysitis in surgical and autoptical specimens. *Acta Neuropathol.* 1995;90:637-44.
69. Heshmati HM, Kujas M, Casanova S, Wollan PC, Racadot J, Van Effenterre R, et al. Prevalence of lymphocytic infiltrate in 1400 pituitary adenomas. *Endocr J.* 1998;45:357-61.