



OBSERVACIÓN CLÍNICA

Desaparición de cirrosis hepática por VHB tras tratamiento prolongado con antivirales

Francisco Pérez Roldán^{a,*}, Leopoldo Vives Domínguez^b, Pedro González Carro^a,
María Concepción Villafañez García^c, María Jesús Fernández Acenero^d,
Rubén Cuesta Domínguez^e, Sami Aoufi Rabih^a y Francisco Ruíz Carrillo^a

^aSección de Aparato Digestivo, Hospital General La Mancha-Centro, Alcázar de San Juan, España

^bMedicina de Familia, Hospital General La Mancha-Centro, Alcázar de San Juan, España

^cServicio de Urgencias, Hospital General La Mancha-Centro, Alcázar de San Juan, España

^dServicio de Anatomía Patológica, Fundación Jiménez Díaz, Madrid, España

^eServicio de Anatomía Patológica, Hospital General La Mancha-Centro, Alcázar de San Juan, España

Recibido el 12 de marzo de 2010; aceptado el 22 de abril de 2010

Disponible en Internet el 14 de julio de 2010

PALABRAS CLAVE

Desaparición cirrosis hepática;
Virus B de la hepatitis;
Tratamiento antiviral

KEYWORDS

Reversibility of liver cirrhosis;
Hepatitis B virus;
Antiviral therapy

Resumen

La reversibilidad de la fibrosis o cirrosis hepática implica la restauración completa de la arquitectura normal del hígado. Este hecho ha sido bien documentado en algunas enfermedades crónicas hepáticas como hepatitis autoinmune, obstrucción biliar, hemocromatosis, esteatohepatitis no alcohólica y en hepatitis virales. En la literatura se han descrito muy pocos casos de reversión de cirrosis tras tratamiento antiviral en pacientes con infección crónica por VHB.

Describimos un caso de desaparición de cirrosis hepática por VHB tras años de tratamiento con distintos antivirales, y que se ha podido documentar mediante sucesivas biopsias hepáticas. Además se ha acompañado de normalización de cifra de plaquetas, gammaglobulina y las imágenes radiológicas.

© 2010 Elsevier España, S.L. Todos los derechos reservados.

Reversibility of hepatitis B virus-induced liver cirrhosis after prolonged antiviral therapy

Abstract

Reversibility of liver fibrosis or cirrhosis involves complete restoration of normal liver architecture. This phenomenon has been well documented in chronic liver diseases such as

*Autor para correspondencia.

Correo electrónico: perezrold@teleline.es (F. Pérez Roldán).

autoimmune hepatitis, biliary obstruction, hemochromatosis, nonalcoholic steatohepatitis, and viral hepatitis. There are very few reports of reversal of cirrhosis after antiviral therapy in patients with chronic hepatitis B virus (HBV) infection.

We report a case of disappearance of HBV-induced liver cirrhosis after years of treatment with distinct antiviral drugs, documented by successive biopsy results. This disappearance was accompanied by normalization of platelet count, gammaglobulin titers, and radiologic findings.

© 2010 Elsevier España, S.L. All rights reserved.

Introducción

El concepto de la reversibilidad de la fibrosis hepática y en último lugar de la cirrosis hepática no es una idea reciente¹. En los últimos años del siglo XX, diversas publicaciones explican el poder del hígado dañado para reabsorber sus cicatrices. Para entenderlo, es fundamental considerar la fibrosis como un aspecto del mecanismo patológico y uno de los protagonistas del desarrollo de la cirrosis. De hecho, la cirrosis incluye alteración de la vascularización hepática, daño y muerte de las células del parénquima hepático, inflamación, fibrogenesis en exceso, y regeneración hepatocelular en nódulos¹⁻⁵.

La reversibilidad de la cirrosis debe ser considerada en función de sus tipos o etiologías (VHB, VHC, alcohólica, autoinmune, metabólica,...), y sus estadios (incipiente, precoz, completamente desarrollada o descompensada) así como su morfología (macronodular, micronodular, mixta micro-macronodular o cirrosis septal incompleta). El hígado con cirrosis septal puede presentar grandes nódulos o ser parcialmente nodular, y se asocian con alteración de la circulación sanguínea intrahepática, con potencial para progresar hacia una cirrosis macronodular pero también para una posible reversión de la fibrosis^{1,2}.

Es necesario diferenciar los términos de reversibilidad y/o regresión de la fibrosis o cirrosis. La «reversibilidad» implica una restauración completa de la arquitectura normal del hígado después del establecimiento de fibrosis o cirrosis. Sin embargo, la «regresión» indica que la fibrosis medida en el hígado es menor que antes, generalmente tras haber realizado una intervención terapéutica. Por ello, la reversibilidad de la cirrosis provoca un cierto escepticismo, mientras que reversibilidad de la fibrosis es más aceptada. Ha sido bien documentada la regresión de fibrosis y cirrosis hepática en algunas enfermedades crónicas hepáticas como hepatitis autoinmune, obstrucción biliar, hemocromatosis, esteatohepatitis no alcohólica y en hepatitis virales¹⁻⁵. En concreto, la regresión/reversibilidad de la fibrosis en las hepatitis virales asociadas al tratamiento antiviral (para el VHC y para el VHB) puede suponer una importante mejoría de la función hepática reduciendo el grado de hipertensión portal y disminuyendo la incidencia de hepatocarcinoma, mejorando la supervivencia^{1,5}.

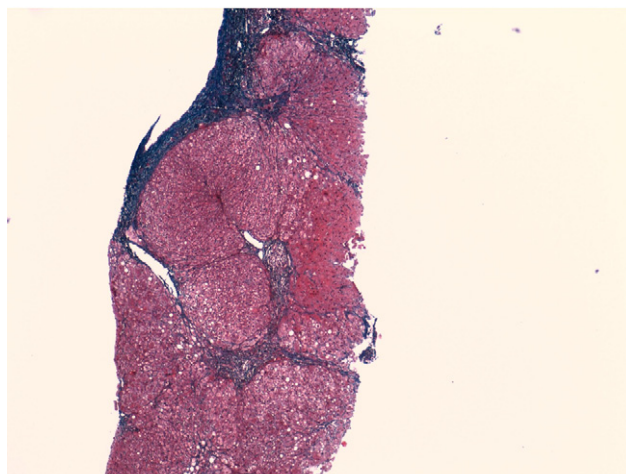
En este trabajo, se describe la regresión/reversión de la cirrosis hepática en un paciente tratado durante muchos años y con distintas pautas de antivirales para el VHB.

Caso clínico

Varón de 63 años fumador de 20 cigarrillos/día y con antecedentes de úlcera duodenal perforada en 1976. Presentó

hepatitis aguda unos meses después de una cirugía por perforación duodenal en 1976 en relación con transfusión de hemoderivados. Tras este cuadro, el paciente se encontraba asintomático y fue diagnosticado de hepatitis crónica activa por VHB en 1980. Los datos serológicos iniciales de los que se disponen son HBsAg+, antiHBs- y antiHBc+ IgG.

A



B

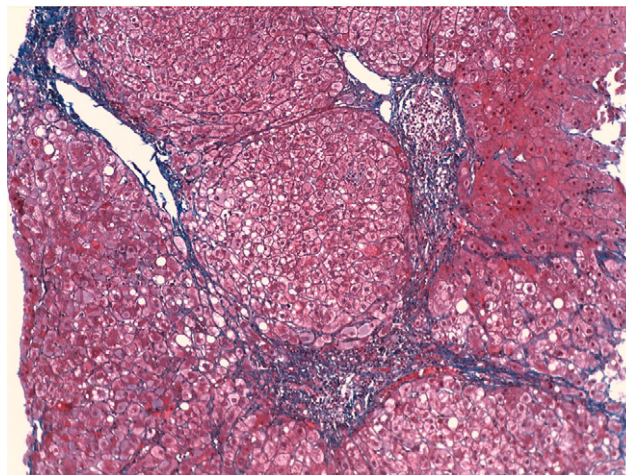


Figura 1 Tinción con tricrómico de Masson de la biopsia hepática realizada en 1987: A) Imagen macroscópica en la que se pueden apreciar puentes de fibrosis muy importante ($\times 40$). B) Imagen ($\times 200$) en la que se identifican septos fibrosos portoportales centroportales, con inflamación crónica.

En 1987 se le practicó una biopsia hepática siendo el diagnóstico de hepatitis crónica activa con puentes (fig. 1). Se realizó tratamiento con interferón α -2b 3 veces por semana con una dosis de 15 millones de unidades y con una duración de 6 meses. Normalizó la bioquímica hepática al mes de finalizar el tratamiento médico, permaneciendo con

transaminasas normales durante 2 meses. Presentó una reactivación posteriormente, con la siguiente serología: HBsAg+ AntiHBe+ y HBeAg-.

En 1991 se hizo una nueva biopsia hepática presentando una histología de cirrosis micro-macronodular (fig. 2). Se inició nuevo tratamiento antiviral con interferón α -2a a dosis de 6 millones de unidades 3 veces a la semana durante 6 meses, sin presentar respuesta al tratamiento. En 1994 se aplica tratamiento con interferón β a dosis de 9 millones de unidades 3 días por semanas durante 6 meses. Al mes de iniciar esta terapéutica se normaliza la bioquímica hepática y DNA-VHB negativo que perduró hasta el 4.º mes postratamiento, cuando presentó una nueva reactivación.

Es evaluado en nuestro hospital en 1996, y se realizó el seguimiento habitual para un paciente con cirrosis hepática por VHB (ecografía abdominal y analíticas periódicas). En la analítica realizada presentaba GOT 74, GPT 156, HBsAg+, AntiHBc+, HBeAg-, AntiHBe+, AntiHBs- y DNA-VHB por PCR+.

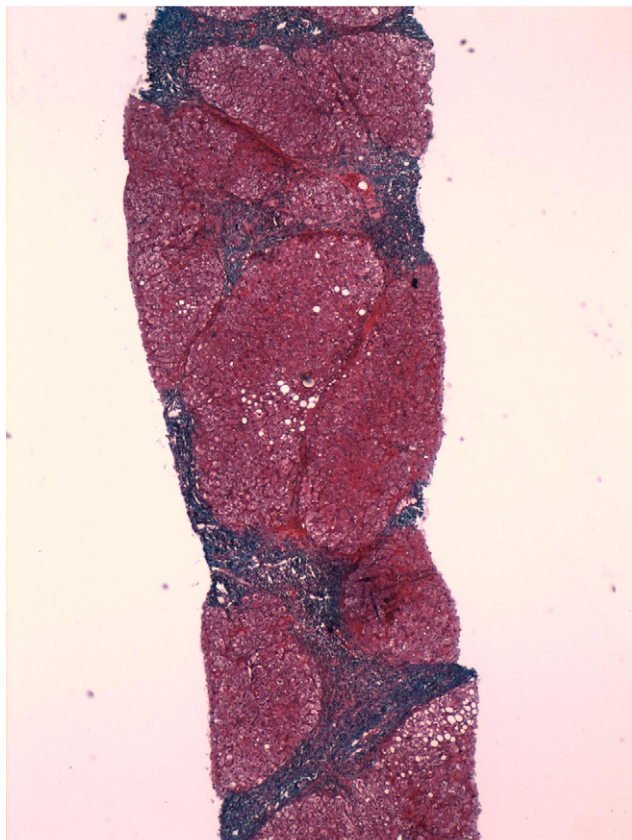
Se administró tratamiento antiviral con lamivudina (100 mg/d) como uso compasivo a mediados de 1999, normalizando rápidamente las cifras de transaminasas. No fue hasta enero de 2001 cuando negativizó el DNA viral, aunque sin seroconversión del HBsAg.

En septiembre de 2002, aparece aumento de GOT/GPT junto a la positividad del DNA-VHB. Ante las sospechas de la aparición de resistencia a la lamivudina, se cambia el antiviral por adefovir dipivoxil a dosis de 10 mg/d con buena tolerancia al tratamiento. El paciente normaliza las transaminasas en un mes y negativiza el DNA en 3 meses. Se mantiene el tratamiento durante 2 años.

En enero de 2006, aparece una nueva elevación de transaminasas y positividad del DNA-VHB, por lo que se instaura adefovir de manera indefinida, manteniendo una buena respuesta al tratamiento hasta el momento. El paciente inicialmente presentaba una gammaglobulina por encima de la normalidad y una plaquetas discretamente bajas, que tras la respuesta mantenida con adefovir ha normalizado. En la figura 3 se puede observar los tratamientos realizados, las cifras de transaminasas y el comportamiento del DNA-VHB. En la figura 4, se puede observar la evolución de la gammaglobulina en función del DNA viral. Las alteraciones ecográficas que presentaba el paciente al inicio de su seguimiento también desaparecieron.

Ante esta buena evolución, se propone la realización de biopsia hepática que se realiza en septiembre de 2008 con los siguientes datos histológicos: cilindro hepático de 16 mm de longitud, en el que se observan varios espacios porta los cuales presentan una casi completa ausencia de infiltrado inflamatorio crónico, observándose algunos linfocitos en alguno de los espacios observados. En las zonas centrolobulillares se observa mínimo infiltrado crónico intrasinusoidal sin evidencia de necrosis hepatocitaria y con patrón reticulínico normal. Con la tinción de Tricrómico de Masson se observa algún fino tracto fibroso irradiando de algún espacio porta. Con la tinción de Perls se observa un incremento de hemosiderina intrahepatocitaria de distribución irregular. En resumen, se trata de una hepatitis crónica B sin evidencia de inflamación portal (grado 0) con ligera fibrosis portal (estadio 1) y ligera hemosiderosis (fig. 5).

A



B

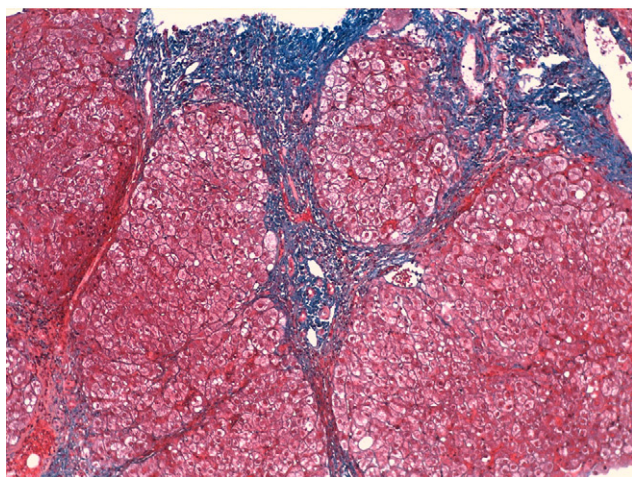


Figura 2 Tinción con tricrómico de Masson de la biopsia hepática realizada en 1991: A) Imagen macroscópica en la que se ve cirrosis micro-macronodular ($\times 40$). B) Imagen ($\times 200$) en la que se identifican una clara desestructuración del parénquima hepático, inflamación portal y nódulos de regeneración.

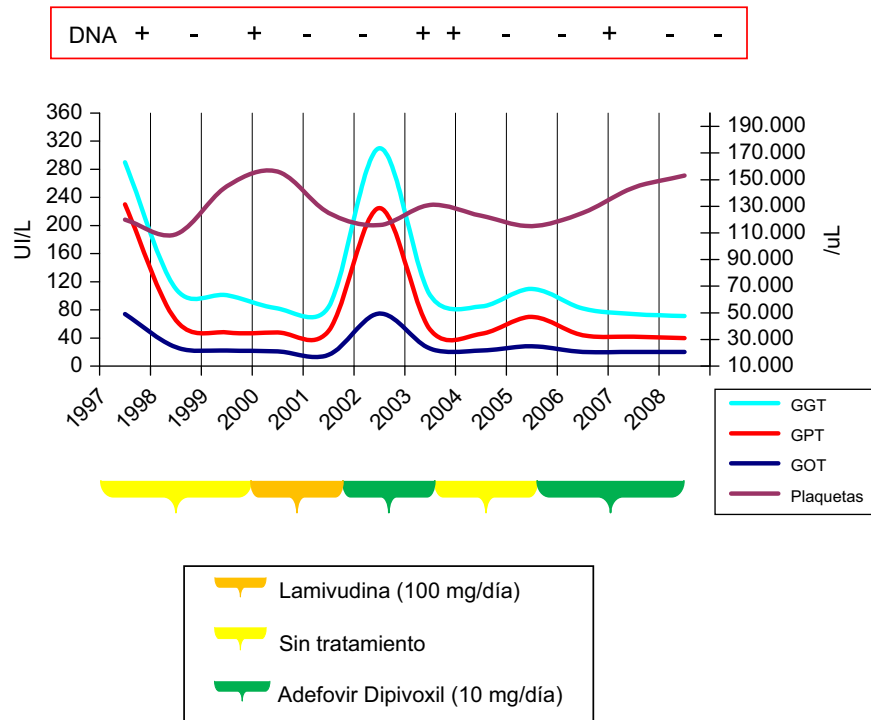


Figura 3 Evolución de la gammaglobulina en función del comportamiento del DNA viral.

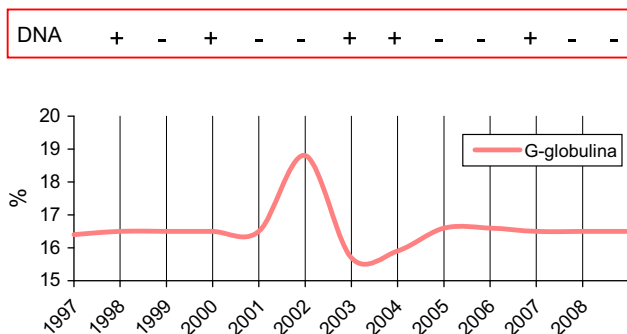


Figura 4 Tinción con tricrómico de Masson de la biopsia hepática realizada en 2008: A) Imagen macroscópica en la que no se ve cirrosis ni puentes fibrosos ($\times 40$). B) Imagen ($\times 100$) en la que se identifican hepatocitos normales algunos con vacuolas grasas y ligera fibrosis en los espacios porta.

Discusión

La respuesta al daño crónico originado por diferentes enfermedades hepáticas en el hígado, puede conducir a la aparición de cirrosis. El hecho que diferentes enfermedades puedan originar cirrosis sugiere un mecanismo patogénico común. Y dado que el proceso de la fibrogénesis es dinámico², se puede considerar que la fibrosis avanzada o cirrosis es un proceso reversible. El mejor tratamiento antifibrótico es el tratamiento de la enfermedad de base^{3,4}. Así, por ejemplo, la erradicación del virus B o C de la hepatitis puede llevarnos a la reversión de la cirrosis¹⁻⁵.

Se han descrito varios estudios con distintos grados de reversión de la fibrosis o cirrosis. Cada vez es más frecuente mencionar en los estudios la regresión o reversión de la fibrosis de los pacientes tratados. Se han descrito pocos

casos bien documentados de desaparición completa la cirrosis en hemocromatosis, enfermedad de Wilson, hepatitis autoinmunes y en las virales^{1,5}.

El método diagnóstico considerado *gold estándar* sigue siendo la biopsia hepática percutánea¹⁻³. Sin embargo, hay algunos problemas diagnósticos relacionados con la eficacia de la biopsia para medir la regresión de la fibrosis. El más importante es qué sistema de medida se debe usar (Ishak, Metavir o Scheuer), que además no han sido validados para evaluar la regresión de la fibrosis, pero sí para medir la progresión de la enfermedad. Otro problema, es la precisión de la biopsia hepática; una cirrosis septal incompleta o macronodular podría catalogarse con una fibrosis F1, F2 o F3 mediante el *score Metavir*². La biopsia hepática es una técnica invasiva que puede tener errores tanto en la muestra tomada como la variabilidad entre patólogos². Nuevas tecnologías como la elastografía (fibroscan) y la resonancia magnética con elastografía se muestran como técnica prometedoras para evaluar la fibrosis hepática.

El objetivo final del tratamiento antiviral en la hepatitis crónica por VHB es evitar las complicaciones a largo plazo⁶⁻⁸: desarrollo de cirrosis y carcinoma hepatocelular, en definitiva, prolongar la supervivencia. Esto lleva implícito reducir la necesidad de trasplante hepático, aumentar la supervivencia y mejorar la calidad de vida. Lo ideal sería erradicar la infección, lo cual es en la actualidad prácticamente imposible debido a la integración del DNA viral en el genoma del huésped. El tratamiento de esta enfermedad no va más allá de conseguir la supresión profunda y mantenida de la replicación del virus, expresada por la reducción de la viremia para reducir la progresión de la hepatitis hacia estadios más avanzados.

Se ha descrito la desaparición de cirrosis en pacientes con VHB en 14 pacientes tras tratamiento antiviral^{5, 9-11}, siendo

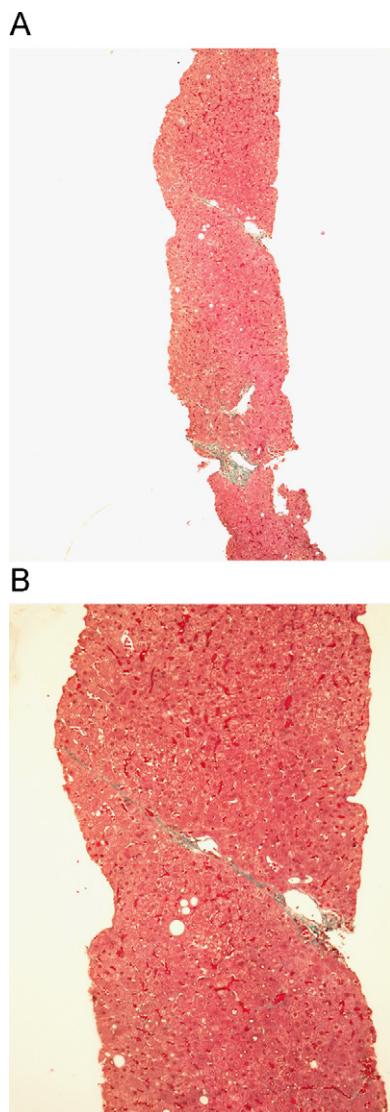


Figura 5 Evolución de los enzimas hepáticos, DNA-VHB y plaquetas en función del tratamiento realizado.

uno de ellos VIH positivo¹⁰. Este hecho lo han relacionado en algunos pacientes con una enfermedad hepática crónica corta y un tratamiento eficaz⁹.

En los pacientes en los que revierte la cirrosis, se ha descrito que se normaliza la actividad de protrombina, la cifra de plaquetas, los niveles de albúmina y las alteraciones ecográficas^{6,9,12,13}. En nuestro paciente normalizó las plaquetas, las alteraciones ecográficas y además la cifra de gammaglobulina, hechos que podrían apoyar la regresión de la cirrosis.

Se ha descrito que los tratamientos antivirales con interferón pegilado o el uso de antivirales orales (lamivudina, adefovir, entecavir, tenofovir, telbivudina, en función de resistencias) para conseguir la inmunosupresión de la replicación del VHB durante 2–5 años puede revertir la fibrosis hepática, prevenir la cirrosis hepática, y cuando la cirrosis hepática está establecida, mejorar la función hepática^{6–8,11,14–16}. El tratamiento antiviral actual recomendado en la cirrosis hepática compensada^{6–8}, tanto HBeAg positivo como negativo, está indicado si el DNA-VHB es superior a 2.000 U/ml, independientemente del valor de

GPT, así como cuando la GPT es alta y el DNA-VHB es inferior a 2.000 U/ml. En la actualidad, el tratamiento combinado con análogos nucleós(t)idos suele emplearse en los pacientes con cirrosis, con coinfección por VHB/VIH y en pacientes sometidos a trasplante por VHB. El tratamiento debe ser indefinido, el objetivo es conseguir una respuesta viral completa (DNA-VHB no detectable por el método de reacción en cadena de la polimerasa) y el seguimiento se realizará trimestralmente. El objetivo último sería eliminar el virus y revertir la cirrosis, dado que la fibrosis hepática es un proceso dinámico².

En nuestro caso clínico, se han dado varios tratamientos con diferentes interferones, y posteriormente, un tratamiento prolongado de antivirales orales durante 8 años, en los que estuvo 2 años sin tratamiento. Se usó inicialmente lamivudina hasta que apareció resistencia, y posteriormente se ha tratado con adefovir hasta la fecha. Es probable que un tratamiento prolongado consiga revertir la cirrosis, y esto se puede sospechar por la normalización de diferentes parámetros analíticos como actividad de protrombina, plaquetas... No se debe olvidar el hecho que el paciente tenía una cirrosis macronodular y que la biopsia podría no ser representativa. Viendo las biopsias previas de hace más de 18 años, y la actual, queda demostrado en este caso que con la biopsia hepática percutánea es representativa de la afectación hepática.

En resumen, debemos incluir la idea en nuestra práctica clínica habitual que algunas cirrosis hepáticas y entre ellas las de origen viral pueden ser reversibles. La conducta que se podría recomendar en la cirrosis por VHB y que en la actualidad se hace, es el uso prolongado de antivirales con el objetivo de intentar cambiar la historia natural y que sea posible la reversión de la cirrosis.

Bibliografía

1. Tarantino G, Craxi A. Reversibility of fibrosis. Immunology and the liver: Inflammation, repair and therapies. In: Moreno-Otero R, Albillos A, Bañares R, Cuervas-Mons V, Medina J, editors. Acción Médica SA. Madrid, 2006:201–6.
2. Manning DS, Afdhal NH. Diagnosis and quantification of fibrosis. *Gastroenterology*. 2008;134:1670–81.
3. Rockey DC. Antifibrotic therapy in chronic liver disease. *Clin Gastroenterol Hepatol*. 2005;3:95–107.
4. Rockey DC. Current and future anti-fibrotic therapies for chronic liver disease. *Clin Liver Dis*. 2008;12:939–62.
5. Serpaggi J, Carnot F, Nalpas B, Canioni D, Guéchet J, Lebray P, et al. Direct and indirect evidence for the reversibility of cirrhosis. *Hum Pathol*. 2006;37:1519–26.
6. Farrell GC, Teoh NC. Management of chronic hepatitis B virus infection: a new era of disease control. *Intern Med J*. 2006;36:100–13.
7. Planas R, Morillas RM. Treatment of hepatitis B virus infection: present and future. *Gastroenterol Hepatol*. 2008;31:349–55.
8. Sánchez-Tapias JM. Pharmacological agents for the treatment of chronic hepatitis B. *Gastroenterol Hepatol*. 2008;31:120–8.
9. Bortolotti F, Guido M. Reversal of liver cirrhosis: a desirable clinical outcome and its pathogenic background. *J Pediatr Gastroenterol Nutr*. 2007;44:401–6.
10. Mallet VO, Dhalluin-Venier V, Verkarre V, Correias JM, Chaix ML, Virad JP, et al. Reversibility of cirrhosis in HIV/HBV coinfection. *Antivir Ther*. 2007;12:279–83.

11. Dienstag JL, Goldin RD, Heathcote EJ, Hann HW, Woessner M, Gardner S, et al. Histological outcome during long-term lamivudina therapy. *Gastroenterology*. 2003;124:105–17.
12. Pohl A, Behling C, Oliver D, Kilani M, Monson P, Hassanein T. Serum aminotransferase levels and platelet counts as predictors of degree of fibrosis in chronic hepatitis C virus infection. *Am J Gastroenterol*. 2001;96:3142–6.
13. Poynard T, McHutchison J, Manns M, Trepo C, Lindsay K, Goodman Z, et al. Impact of pegylated interferon alfa-2b and ribavirin on liver fibrosis in patients with chronic hepatitis C. *Gastroenterology*. 2002;122:1303–13.
14. Desmet VJ, Roskams T. Reversal of cirrhosis: Evidence-based Medicine? *Gastroenterology*. 2003;125:629–30.
15. Suzuki Y, Suzuki F, Kawamura Y, Yatsuji H, Sezaki H, Hosaka T, et al. Efficacy of entecavir treatment for lamivudine-resistant hepatitis B over 3 years: histological improvement or entecavir resistance? *J Gastroenterol Hepatol*. 2009;24:429–35.
16. Van Zonneveld M, Zondervan PE, Cakaloglu Y, Simon C, Akarca US, So TM, et al. , HBV 99-01 Study Group. Peg-interferon improves liver histology in patients with HbeAg-positive chronic hepatitis B: no additional benefit of combination with lamivudina. *Liver Int*. 2006;26:399–405.