



## OBSERVACIÓN CLÍNICA

### Causa poco frecuente de úlcera gástrica

Víctor Manuel Aguilar Urbano<sup>a,\*</sup>, Soraya Domingo González<sup>b</sup>, Gregorio García Fernández<sup>a</sup>, Robin Rivera Irigoin<sup>a</sup>, Juana Gonzalo Marín<sup>a</sup> y Andrés Manuel Sánchez Cantos<sup>a</sup>

<sup>a</sup>Servicio de Aparato Digestivo, Hospital Costa del Sol, Marbella, Málaga, España

<sup>b</sup>Servicio de Medicina Interna, Hospital Costa del Sol, Marbella, Málaga, España

Recibido el 22 de febrero de 2010; aceptado el 6 de abril de 2010

Disponible en Internet el 3 de julio de 2010

#### PALABRAS CLAVE

Isquemia gástrica;  
Hierro oral;  
Úlcera gástrica

#### KEYWORDS

Gastric ischemia;  
Oral iron therapy;  
Gastric ulcer

#### Resumen

Las lesiones del tracto gastrointestinal inducidas por fármacos son cada vez más frecuentes, pero en general poco reconocidas. Aunque hay un número elevado de fármacos que se asocian con efectos adversos gastrointestinales, hay limitados patrones característicos de los mismos. La gastritis aguda isquémica es una entidad poco común que rara vez se distingue de otras formas de isquemia intestinal. Presentamos el caso de una mujer de 69 años que en el contexto de una reagudización de su anemia, encontramos una lesión gástrica poco común.

© 2010 Elsevier España, S.L. Todos los derechos reservados.

#### A rare cause of gastric ulcer

#### Abstract

Drug-induced gastrointestinal tract lesions are becoming more frequent but are generally little known. Although a large number of drugs have gastrointestinal adverse effects, there are few characteristic patterns. Acute ischemic gastritis is an uncommon entity that is rarely distinguished from other forms of intestinal ischemia. We report the case of a 69-year-old woman who was diagnosed with an unusual gastric lesion in the context of an acute exacerbation of her anemia.

© 2010 Elsevier España, S.L. All rights reserved.

## Introducción

Existe hoy en día gran variedad de fármacos que pueden dañar el tracto gastrointestinal (TGI), pero el número de patrones de lesión característicos que hagan considerar rápidamente la lesión inducida por medicamentos son pocos. La participación de la mucosa gástrica en la isquemia

\*Autor para correspondencia.

Correo electrónico: vmaurbano@hotmail.com  
(V.M. Aguilar Urbano).

intestinal es a menudo infrecuente, probablemente porque hay una rica irrigación arterial en el estómago y el diagnóstico y la histopatología de la gastritis isquémica son inespecíficas<sup>1-4</sup>.

Actualmente, el uso de sales de hierro oral para el tratamiento de la anemia ferropénica es frecuente. La lesión producida por el hierro se limita al TGI superior, distinguiéndose dos patrones de lesión<sup>5-7</sup>. La isquemia gástrica crónica por medicamentos es un diagnóstico difícil de establecer, siendo las principales claves para ello el patrón endoscópico y las características histológicas de la lesión<sup>1,3,8</sup>. Nosotros presentamos el caso de una mujer de 69 años pluripatológica y polimedicada (entre otros con hierro oral) que presentó una reagudización de su anemia durante un ingreso hospitalario y se objetivó una lesión en estómago marronácea correspondiente a isquemia.

## Observación clínica

Mujer de 69 años de edad con obesidad grado II, alérgica a Penicilinas, con Diabetes Mellitus tipo 2, Hipertensión arterial, insuficiencia cardíaca, fibrilación auricular crónica (FA) no anticoagulada e insuficiencia renal crónica (IRC). Realizaba tratamiento habitual con múltiples fármacos: ADO, diuréticos, hipotensores, IBP, HBPM y AAS, entre otros.

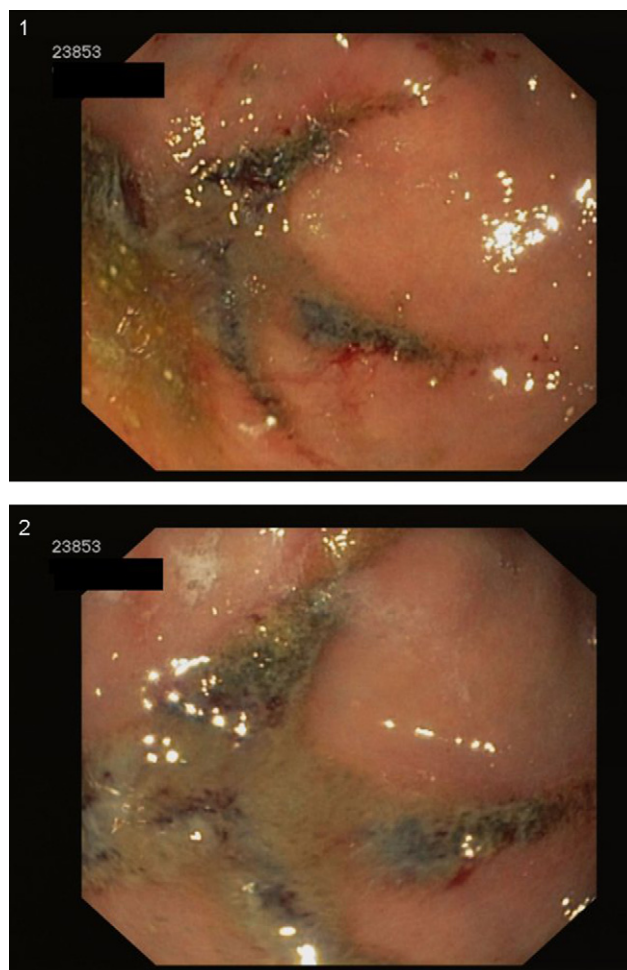
La paciente acudió al servicio de urgencias por presentar cuadro de tos y fiebre de una semana de evolución acompañado de aumento de su disnea habitual, objetivándose insuficiencia respiratoria aguda parcial (IRAp) acompañada de insuficiencia renal grave así como FA con respuesta ventricular rápida.

Presentaba afectación del estado general con palidez, deshidratación de piel y mucosas, junto con taquicardia y taquipnea sin cianosis ni tiraje. La auscultación cardiorespiratoria presentaba tonos arrítmicos, con crepitantes finos en base pulmonar izquierda.

A su llegada el hemograma presentaba hemoglobina de 9,5g/dl, hematocrito 27,1% y 78.000 plaquetas, con leve leucocitosis sin neutrofilia. Con respecto a la bioquímica presentaba urea de 201 mg/dl, creatinina de 4,93 mg/dl con iones normales. Se realizó una radiografía de tórax donde se visualiza cardiomegalia y una probable condensación basal izquierda.

La paciente es ingresada por IRAp por insuficiencia cardíaca descompensada por infección respiratoria y FA rápida. A su ingreso se instauró tratamiento antibiótico empírico, sueroterapia, AAS y feroterapia oral, entre otros. Requirió transfusión de hemoderivados por reagudización de su anemia sin objetivarse en ningún momento exteriorización de sangrado.

Ante la presencia de una anemia de perfil ferropénico importante que no correspondía con el grado y evolución de la IRC se solicitó endoscopia digestiva alta, donde se observaba en fundus gástrico al menos tres lesiones de aspecto longitudinal mínimamente sobreelevadas de coloración marronácea oscura (figs. 1 y 2), tomándose muestras de los bordes. El informe anatomopatológico describe una mucosa gástrica con gastritis aguda con necrosis mucosa y depósito extracelular de hierro en superficie gástrica, siendo estos cambios atribuibles a ingestión de hierro. Con estos hallazgos se suspendió la feroterapia oral, se inició



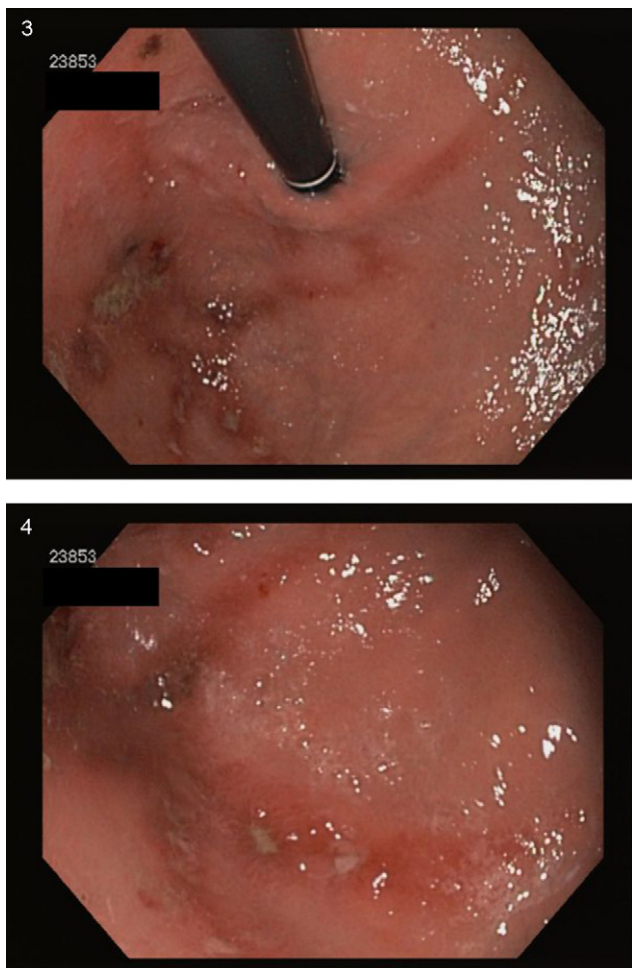Figuras 1 y 2 Imagen endoscópica a retrovisión de lesión marronácea negruzca inespecífica en fundus gástrico.

tratamiento con IBP a dosis altas y se reevaluó con endoscopia digestiva a los siete días, observándose en el área descrita anteriormente lesiones eritematosas longitudinales con múltiples úlceras de fondo fibrinado y bordes edematosos y sobreelevados bien definidos, quedando mínimos restos marronáceos en algunas áreas (figs. 3 y 4). Se tomaron de nuevo muestras, que se describieron como mucosa gástrica con inflamación crónica agudizada y edema de lámina propia con alteraciones glandulares regenerativas, compatibles con bordes de úlcera y presencia de pigmento férrico en superficie mucosa.

La paciente posteriormente presentó una evolución tórpida con empeoramiento clínico por IRAp, FA rápida, IRC reagudizada en fase oligoanúrica y síndrome febril, no respondiendo al tratamiento y sufriendo parada cardiorespiratoria tras 22 días de ingreso hospitalario.

## Discusión

La isquemia gástrica crónica por hierro oral es un diagnóstico difícil de establecer, debido a que las lesiones no presentan un patrón endoscópico patognomónico, aunque sí característico. Las principales claves para el diagnóstico son la endoscopia digestiva y las características histológicas de



**Figuras 3 y 4** Imágenes endoscópicas de las lesiones anteriores, tras 7 días de realización de la primera endoscopia con abandono de tratamiento con ferrotterapia oral e infusión de inhibidores de la bomba de protones a dosis altas.

la lesión<sup>1,2,5,8</sup>. El daño de la mucosa secundaria a suplementos de hierro oral es una causa poco reconocida de depósitos de hierro en las biopsias<sup>5,9</sup>, mientras que las úlceras y estenosis se han reconocido con la sobredosificación de hierro, lesiones por ferrotterapia oral estándar son menos conocidas, a pesar de su característico patrón histológico y la prevalencia de terapia con hierro oral.

Como en el caso clásico de isquemia mesentérica crónica, las mujeres parecen ser más susceptibles a desarrollar isquemia gástrica crónica<sup>5,8,9</sup>. Los principales síntomas incluyen dolor abdominal, que se exagera con las comidas, acompañado de una pérdida de peso significativa en meses<sup>10</sup>. Otros síntomas que pueden inducir a error son vómitos, gastroparesia, diarrea e incluso estreñimiento<sup>2,11-13</sup>. En nuestra paciente, debido a que la lesión fue de carácter agudo y a la comorbilidad asociada, no presentó sintomatología digestiva que nos indicara el posible diagnóstico. Las lesiones ulcerosas fueron atribuidas a la ingesta de hierro tanto por su aspecto endoscópico (dada su situación localizada y tamaño, se descartaron otras etiologías como úlceras de origen péptico o secundarias a estrés) y hallazgos anatomopatológicos.

La lesión de la mucosa gastrointestinal puede ocurrir horas después de la ingestión del hierro oral<sup>15</sup>. El hierro inorgánico constituye un recubrimiento marrón-rojo cristalino en la superficie epitelial que puede erosionar la mucosa. La patogenia no es bien conocida, pero se considera que puede tener un efecto corrosivo directo<sup>5</sup>. El hierro también puede promover la trombosis y exacerbar la necrosis y la inflamación, interfiriendo con la curación de las úlceras y provocar la progresión de la lesión<sup>6,9</sup>. Esta lesión se describe solamente con comprimidos sólidos y no con los preparados de hierro líquido, probablemente debido a la mayor concentración de hierro en la superficie de la mucosa con los comprimidos. Dada la mejoría inicial de nuestra paciente, se introdujo hierro oral en comprimidos para el tratamiento de la anemia ferropénica, no pensando en la ferrotterapia parenteral debido a la mejoría de la paciente y a que no presentó complicaciones anteriormente con la ferrotterapia oral.

El diagnóstico suele ser tardío<sup>11</sup>, siendo a veces crucial el tiempo perdido. Debido a la pluripatología de la paciente y la buena evolución inicial se retrasó la realización de la endoscopia digestiva alta y con ello el diagnóstico de la lesión gástrica.

Los hallazgos endoscópicos son atípicos en cuanto a la ubicación, número y la aparición de úlceras<sup>8,13,14</sup>. Las úlceras en la isquemia gástrica crónica suelen producirse a lo largo de la curvatura mayor o en la pared posterior y a menudo son múltiples e irregulares, con un color blanquecino de base esclerótica. Estas lesiones son rodeadas por una mucosa con moteado eritematoso<sup>14</sup>. En los casos de gastritis isquémica aguda el aspecto endoscópico es más grave, con grandes áreas de ulceración con necrosis y hemorragia<sup>15</sup>. Los hallazgos endoscópicos que podrían alertar al clínico ante una lesión erosiva de la mucosa secundaria a suplementos de hierro, son la presencia de material sobre la lesión sobre todo si es marrón-rojo negro<sup>16-18</sup>.

Las lesiones inducidas por hierro se limitan al TGI superior, pudiéndose observar dos patrones de lesión distintos provocados por el depósito de cristales<sup>5,6</sup>. El tipo de lesión más grave generalmente se observa en el estómago, pero también se produce en estómago, consistente en una quemadura química con lesiones erosivas de color marrón-rojo negro cristalinas que las recubre, desprendida del epitelio. Este tipo de lesión se observa en pacientes que toman hierro por vía oral con edad avanzada y otros factores de riesgo para esofagitis por fármacos como la polimedición, la disminución de la producción de saliva y el mayor tiempo en posición de decúbito. El segundo patrón, que puede verse en estómago y duodeno, consiste en el depósito de hierro variable dentro del epitelio, la lámina propia y las glándulas. Estos pacientes pueden tener una historia de ingesta de hierro por vía oral o de transfusión sanguínea relacionada con la sobrecarga de hierro<sup>6</sup>. Los pacientes en fase final de cirrosis hepática pueden mostrar este segundo patrón de depósito de hierro en situación variable, que puede estar relacionado con la derivación por hipertensión portal de sangre hacia la mucosa gástrica, más que con la cantidad de hierro que acumula el hígado<sup>6,7</sup>.

En nuestro caso los cambios anatomopatológicos describen una mucosa gástrica con gastritis aguda con necrosis mucosa y depósito extracelular de hierro en la superficie gástrica sólo, no existiendo infección subyacente asociada.

Estos hallazgos fueron confirmados con distintos tipos de tinciones (hematoxilina-eosina, tinción de Perls).

La imagen endoscópica en nuestro caso correspondería a una presentación grave, probablemente por la situación clínica de la paciente en el momento de inicio de la toma de ferroterapia oral, siendo la impresión diagnóstica de la úlcera sugerente de isquémica pero sin sospechar que la causa fuera la toma de hierro oral. El patrón histológico en nuestro caso correspondía al primer patrón, aunque la localización fue en estómago, y se descartó la presencia de cirrosis hepática.

En definitiva, la terapia con hierro oral no está exenta de riesgos, más aún en los pacientes pluripatológicos con comorbilidad asociada sobre todo si permanecen largos períodos de tiempo en decúbito. Ante pacientes con estas características que inicien terapia con hierro oral, sería adecuado optar por preparados líquidos y sospechar lesiones erosivas de la mucosa gástrica ante empeoramiento de la anemia o no recuperación adecuada de la misma.

### Conflicto de intereses

Los autores declaran no tener ningún conflicto de intereses.

### Bibliografía

- Haberer J, Trivedi NN, Kohlwes J, Tiernay L. A gut feeling. *N Engl J Med*. 2003;349:73–8.
- Johnston KW, Lindsay TF, Walker PM, Kalman PG. Mesenteric arterial bypass grafts: early and late results and suggested surgical approach for chronic and acute mesenteric ischemia. *Surgery*. 1995;118:1–7.
- Trowell JE, Bell GD. Biopsy specimen appearances of ischaemic gastritis in splanchnic arterial insufficiency. *J Clin Pathol*. 1998;51:255–6.
- Allende HD, Ona FV. Celiac artery and superior mesenteric artery insufficiency: unusual cause of erosive gastroduodenitis. *Gastroenterology*. 1982;82:763–6.
- Abraham SC, Yardley JH, Wu TT. Erosive injury to the upper gastrointestinal tract in patients receiving iron medication: an underrecognized entity. *Am J Surg Pathol*. 1999;23:124–7.
- Haig A, Driman DK. Iron-induced injury to the upper gastrointestinal tract. *Histopathology*. 2006;48:808–12.
- Parfitt JR, Driman DK. Pathological effects of drugs on the gastrointestinal tract: a review. *Human Pathology*. 2007;38:527–36.
- Quentin V, Dib N, Thouveny F, L'Hoste P, Croue A, Boyer J. Chronic ischemic gastritis: case report of a difficult diagnosis and review of the literature. *Endoscopy*. 2006;38:529–32.
- Eckstein RP, Symons P. Iron tablest cause histopathologically distinctive lesions in mucosal biopsies of the stomach and the esophagus. *Pathology*. 1996;28:142–5.
- Moawad J, Gewertz BL. Chronic mesenteric ischemia. *Surg Clin North Am*. 1997;77:357–69.
- McAfee MK, Cherry KJ, Naessens JM, Pairolero PC, Hallett Jr JW, Glociczki P, et al. Influence of complete revascularization on chronic mesenteric ischemia. *Am J Surg*. 1992;164:220–4.
- Babu SC, Shah PM. Celiac territory ischemic syndrome in visceral artery occlusion. *Am J Surg*. 1993;166:227–30.
- Liberski SM, Koch KL, Atnip RG, Stern RM. Ischemic gastroparesis: resolution after revascularization. *Gastroenterology*. 1990;99:252–7.
- Casey KM, Quigley TM, Kozarek RA, Raker EJ. Lethal nature of ischemic gastropathy. *Am J Surg*. 1993;165:646–9.
- Addarah TR, Fredell JE, Ellenz GB. Ulceration by oral ferrous sulfate. *JAMA*. 1976;236:2320–1.
- Cherry RD, Jabbari M, Goresky CA, Herba M, Reich D, Blundell PE, et al. Chronic mesenteric vascular insufficiency with gastric ulceration. *Gastroenterology*. 1986;91:1548–52.
- Richieri JP, Pol B, Payan MJ. Acute necrotizing ischemic gastritis: clinical, endoscopic and histopathologic aspects. *Gastrointest Endosc*. 1998;48:210–2.
- Horton KM, Fishman EK. CT angiography of the GI tract. *Gastrointest Endosc*. 2002;55(Suppl):S37–41.