

se recomienda la reparación quirúrgica, ya que la mortalidad para estos pacientes está próxima al 100%^{10,11}.

El tratamiento quirúrgico para las FAE secundarias infectadas se basa en la antibioticoterapia intravenosa y la intervención quirúrgica urgente. El procedimiento consiste en retirar la prótesis infectada y realizar un bypass extraanatómico, no estando la realización de este bypass exenta de complicaciones, alcanzando una mortalidad del 36 al 48%. Otra opción terapéutica es el recambio in situ de la prótesis infectada^{2,10,11}. Recientemente se ha propuesto la cirugía intravascular como tratamiento en pacientes con comorbilidades o como tratamiento puente en pacientes inestables hemodinámicamente, aunque la principal limitación para este nuevo tratamiento es la imposibilidad de retirar la prótesis infectada y desbridar el tejido infectado, siendo en estos casos necesario la instauración de un tratamiento antibiótico prolongado en el tiempo^{2,10,12}.

Por lo tanto, ante todo sangrado digestivo en pacientes portadores de prótesis vasculares resulta imprescindible incluir las fistulas aorto-entéricas dentro del diagnóstico diferencial.

Bibliografía

1. Lemos DW, Raffetto JD, Moore RJ, Menzoian JO. Primary aortoduodenal fistula: a case report and review of literature. *J Vasc Surg.* 2003;37:689–1689.
2. Luo CY, Lai CH, Wen JS, Lin BW. Secondary aortocolic fistula: case report and review of the literature. *Ann Vasc Surg.* 2010;24:256.
3. Sweeney MS, Gadacz TR. Primary aortoduodenal fistula: manifestation, diagnosis and treatment. *Surgery.* 1984;96:492–7.
4. Leon LR, Mills JL, Psalms SB, Kasher J, Kim J, Ihnat DM. Aortic paraprostatic-colonic fistulae: a review of the literature. *Eur J Vasc Endovasc Surg.* 2007;34:682–92.
5. Hughes FM, Kavanagh D, Barry M, Owens A, MacErlaine DP, Malone DE. Aortoenteric fistula: a diagnostic dilemma. *Abdom Imaging.* 2007;28:343–7.
6. Cooper A. *Lectures on principles and practice of surgery with additional notes and cases by F. Tyrrell.* Philadelphia: Haswell, Barrington, and Haswell; 1839.
7. Salmon M. Aneurysme de l'aorte ventral: mort par rupture de la poche arterielle dans le duodenum. *Bull Soc Anat.* 1843;18:283.
8. Armstrong PA, Back MR, Wilson JS, Shames ML, Johnson BL, Bandyk DF. Improved outcomes in the recent management of secondary aortoenteric fistula. *J Vasc Surg.* 2005;42:660–6.
9. Killeen RP, Moloney MA, O'Donnell DH, Sheehan S, Brophy DP. Secondary aortoenteric fistula presenting with small bowel obstruction. *Emerg Med J.* 2009;26:640.
10. Roche-Nagle G, Oreopolous G. Endovascular treatment of a bleeding secondary aortoenteric fistula in a high-risk patient. *Am J Emerg Med.* 2009;27:374.
11. Burks JA, Faries PL, Gravereaux EC, Hollier LH, Marin ML. Endovascular repair of bleeding aortoenteric fistulas: a 5-year experience. *J Vasc Surg.* 2001;34:1055–9.
12. Roche-Nagle G, Oreopouous G. Endovascular treatment of a bleeding secondary aortoenteric fistula in a high-risk patient. *Am J Emerg Med.* 2009;27:374.

Cristina Jimeno Ayllón^{a,*}, Julia Morillas Ariño^a, Miguel Angel Pérez Gil^b, Sagrario Relanzón Molinero^b, Lorena Serrano Sánchez^a, Carmen Julia Gómez Ruiz^a, Cristina García García^c, Raquel Martínez Fernández^a, Amda Karolina Reyes Guevara^a y Ángel Pérez Sola^a

^a Servicio de Aparato Digestivo, Hospital General Virgen de La Luz, Cuenca, España

^b Servicio de Radiodiagnóstico, Hospital General Virgen de La Luz, Cuenca, España

^c Servicio de Medicina Interna, Hospital General Virgen de la Luz, Cuenca, España

* Autor para correspondencia.

Correo electrónico: cjimenoayllon@yahoo.es
(C. Jimeno Ayllón).

doi:10.1016/j.gastrohep.2010.11.005

Uso de ansiolíticos y antidepresivos pre y postratamiento con interferón-alfa y ribavirina en pacientes con hepatitis C

Use of anxiolytics and antidepressants before and after treatment with interferon-alpha and ribavirin in patients with hepatitis C

Sr. Director:

El interferón-alfa y la ribavirina han demostrado claramente su eficacia en el tratamiento de la hepatitis C en estudios controlados, y su uso se ha extendido en los últimos años¹. Sin embargo, presentan efectos secundarios importantes y frecuentes, tanto somáticos como psíquicos². Los más habituales entre estos últimos son los síntomas depresivos y ansiosos, siendo mucho más raros los psicóticos y maniformes³. Está muy bien establecido que el uso de psicofármacos es muy importante de cara a maximizar la

adherencia en pacientes con hepatitis C crónica que desarrollan síndromes psicopatológicos durante los meses de tratamiento⁴⁻⁷. Sin embargo, hay pocos estudios sobre la evolución de estos trastornos mentales y algunos autores señalan que una parte de ellos podría persistir a lo largo del tiempo, manteniéndose la necesidad de tratamiento psiquiátrico continuado^{6,8,9}. Por otro lado, no hemos encontrado datos en la bibliografía sobre incidencia de consumo a largo plazo de psicofármacos en estos pacientes, especialmente de benzodiazepinas que tienen problemas de manejo a medio y largo plazo. Este punto es especialmente relevante, dado que un porcentaje muy importante de pacientes con hepatitis C tiene antecedentes de abuso de drogas²⁻⁴.

En este trabajo nos planteamos comprobar si el porcentaje de pacientes que toman antidepresivos y ansiolíticos 5 años después del inicio del tratamiento de la hepatitis C es mayor que el de antes de iniciarlo. Para ello estudiamos retrospectivamente todos los casos de pacientes con hepatitis C que habían seguido tratamiento con interferón-alfa

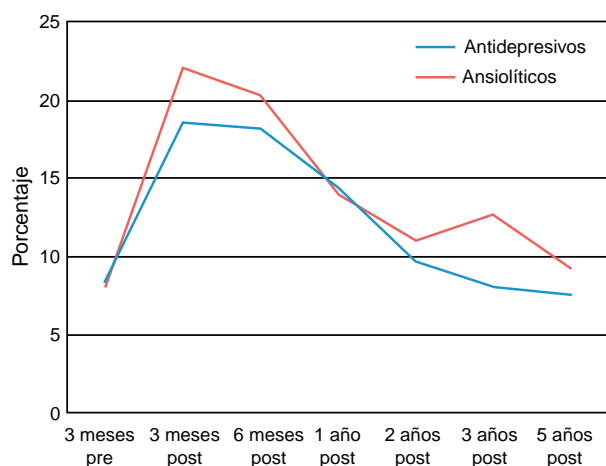


Figura 1 Evolución temporal del consumo de psicofármacos.

y ribavirina en los últimos 8 años en el Hospital Son Llatzer de Mallorca. El trabajo se realizó entre los Servicios de Digestivo y Psiquiatría, con el apoyo del Departamento de Informática. Se consultaron las historias clínicas electrónicas intra y extrahospitalarias (HP-Doctor y ESIAP) de 236 pacientes desde 3 meses antes del inicio de tratamiento hasta 5 años después (fig. 1). Recogimos datos sociodemográficos y clínicos y los analizamos con el programa estadístico SPSS versión 17 (prueba de la t de Student).

El hallazgo más relevante fue que el porcentaje de pacientes que tomaba ansiolíticos aumentó durante el tratamiento como era esperable (del 8,1 pasó al 22%; $p = 0,000$), pero fue disminuyendo después hasta ser muy similar al cabo de 5 años (8,1 vs 9,3%; $p = 0,060$). En cuanto al porcentaje de pacientes que tomó antidepresivos la situación fue idéntica, tanto durante el tratamiento (8,5 vs 18,2%; $p = 0,000$) como a los 5 años del mismo (8,5 vs 7,6%; $p = 0,830$). Hasta 129 de los 236 pacientes (54,7%) tenían antecedentes de abuso de drogas. En ellos la proporción de consumo de psicofármacos no fue distinta del resto de pacientes.

A fecha de hoy se admite que no hay razón para excluir a los pacientes con hepatitis C y antecedentes psiquiátricos como candidatos al tratamiento antiviral⁹. Nuestros datos también apoyan este planteamiento ya que, en contra de nuestra hipótesis de partida, prescribir ansiolíticos y antidepresivos durante el tratamiento con interferón y ribavirina a pacientes con hepatitis C no se asoció a un riesgo significativo de consumo a largo plazo.

Bibliografía

1. Vergara M, Gallach M, Dalmau B, Gil M, Miquel M, Rudi N, et al. Results of pegylated interferon and ribavirin for the treatment

of chronic hepatitis C in clinical practice: a 5-year experience. *Gastroenterol Hepatol.* 2008;31:274–9.

2. Sockalingam S, Abbey SE. Managing depression during hepatitis C treatment. *Can J Psychiatry.* 2009;54:614–25.
3. Maddock C, Baita A, Orrù MG, Sitzia R, Costa A, Muntoni E, et al. Psychopharmacological treatment of depression, anxiety, irritability and insomnia in patients receiving interferon-alpha: a prospective case series and a discussion of biological mechanisms. *J Psychopharmacol.* 2004;18:41–6.
4. Leutscher PD, Lagging M, Buhl MR, Pedersen C, Norkrans G, Langeland N, et al. Evaluation of depression as a risk factor for treatment failure in chronic hepatitis C. *Hepatology.* 2010;52:430–5.
5. Martín-Santos R, Díez-Quevedo C, Castellví P, Navinés R, Miquel M, Masnou H, et al. De novo depression and anxiety disorders and influence on adherence during peginterferon-alpha-2a and ribavirin treatment in patients with hepatitis C. *Aliment Pharmacol Ther.* 2008;27:257–65.
6. Lotrich FE. Major depression during interferon-alpha treatment: vulnerability and prevention. *Dialogues Clin Neurosci.* 2009;11:417–25.
7. Liu SS, Schneekloth TD, Talwalkar JA, Kim WR, Poterucha JJ, Charlton MR, et al. Impact of depressive symptoms and their treatment on completing antiviral treatment in patients with chronic hepatitis C. *J Clin Gastroenterol.* 2010;44:178–85.
8. Almeida AG, Quarantini LC, Batista-Neves S, Lyra AC, Paraná R, de Oliveira IR, et al. Is the interferon-alpha-triggered depressive episode a self-limited kind of depression? Four cases of persistent affective symptoms after antiviral treatment in HCV-infected individuals. *World J Biol Psychiatry.* 2010;32:401–5.
9. Schmidt F, Janssen G, Martin G, Lorenz R, Loeschke K, Soyka M, et al. Factors influencing long-term changes in mental health after interferon-alpha treatment of chronic hepatitis C. *Aliment Pharmacol Ther.* 2009;30:1049–59.

Mauro García-Toro^{a,b,*}, Angels Vilella Martorell^c, María Carral Martínez^a, Teresa Jimeno Beltrán^a, Yolanda Román Ruiz del Moral^a, Carmen Pradas Guerrero^a, Margalida Gili Planas^b y Miguel Roca Bannasar^b

^a Servicio de Psiquiatría, Hospital Son Llatzer, Palma de Mallorca, España

^b Institut Universitari d'Investigació en Ciències de la Salut (IUNICS), Universitat de les Illes Balears (UIB), Palma de Mallorca, España. Red de Investigación en Actividades Preventivas y Promoción de la Salud (redIAPP), España

^c Servicio de Digestivo, Hospital Son Llatzer, Palma de Mallorca, España

* Autor para correspondencia.

Correo electrónico: mgarcia@hssl.es (M. García-Toro).

doi:10.1016/j.gastrohep.2010.11.004