



## OBSERVACIÓN CLÍNICA

# Tratamiento de la encefalopatía hepática resistente asociada a la creación de una derivación percutánea portosistémica intrahepática mediante nuevas técnicas endovasculares: a propósito de un caso clínico

Belén Martínez Moreno<sup>a</sup>, Pablo Bellot<sup>a,b,\*</sup>, Francisco de España<sup>c</sup>, José María Palazón<sup>a</sup>, José Such<sup>a,b</sup> y Miguel Pérez-Mateo<sup>a</sup>

<sup>a</sup> Unidad Hepática, Hospital General y Universitario de Alicante, Alicante, España

<sup>b</sup> Centro de Investigación Biológica en Red de Enfermedades Hepáticas y Digestivas (CIBERehd), Instituto de Salud Carlos III, Madrid, España

<sup>c</sup> Unidad de Radiología Intervencionista, Hospital General y Universitario de Alicante, Alicante, España

Recibido el 20 de enero de 2011; aceptado el 17 de marzo de 2011

Disponible en Internet el 8 de junio de 2011

### PALABRAS CLAVE

Encefalopatía hepática resistente;  
Derivación portosistémica percutánea intrahepática;  
Hipertensión portal;  
Cirrosis;  
Reducción calibre TIPS

### KEYWORDS

Refractory hepatic encephalopathy;  
Transjugular intrahepatic

**Resumen** La derivación portosistémica percutánea intrahepática (DPPI o TIPS en inglés) es actualmente un tratamiento cada día más utilizado en el manejo de las complicaciones de la hipertensión portal. Sin embargo, una de las complicaciones de esta técnica es la aparición de una encefalopatía hepática resistente o recurrente de difícil manejo médico. Presentamos un caso clínico de un paciente que tras la colocación de un TIPS para el control de una hemorragia por varices esofágicas presentó un cuadro de encefalopatía hepática resistente que requirió la reducción del calibre del TIPS para su control médico.

© 2011 Elsevier España, S.L. Todos los derechos reservados.

**Treatment of refractory hepatic encephalopathy associated with insertion of a transjugular intrahepatic portosystemic shunt through new endovascular techniques: a case report**

**Abstract** Insertion of a transjugular intrahepatic portosystemic shunt (TIPS) is an increasingly used treatment in the management of the complications of portal hypertension. However, one

\* Autor para correspondencia.

Correo electrónico: bellot\_pab@gva.es (P. Bellot).

portosystemic shunt;  
Portal hypertension;  
Cirrhosis;  
TIPS reduction

of the complications of this technique is refractory or recurrent hepatic encephalopathy, which poses a difficult clinical problem. We report the case of a patient who underwent TIPS insertion to control bleeding due to esophageal varices. The patient subsequently developed refractory hepatic encephalopathy, requiring reduction of the caliber of the shunt.

© 2011 Elsevier España, S.L. All rights reserved.

## Introducción

La hipertensión portal es un síndrome frecuente, definido por un incremento patológico de la presión venosa portal. La importancia de este síndrome viene dada por la frecuencia y gravedad de sus complicaciones: hemorragia digestiva por varices esofágicas, ascitis, insuficiencia renal, encefalopatía hepática, etc. Uno de los tratamientos más efectivos de la hipertensión portal consiste en la creación de una derivación portosistémica percutánea intrahepática (DPPI o TIPS en inglés). Recientemente, han aparecido estudios en la literatura científica que recomiendan el uso de esta técnica de manera precoz en la hemorragia digestiva por varices esofágicas<sup>1</sup> y/o en el tratamiento de la ascitis refractaria frente a la paracentesis evacuadora<sup>2</sup>. En consecuencia, las indicaciones del uso del TIPS han sido ampliadas en los últimos años, por lo que cada vez un mayor número de pacientes se benefician de este tratamiento. Sin embargo, una de las complicaciones de esta técnica es la aparición de una encefalopatía hepática resistente o recurrente de difícil manejo médico. Presentamos el caso clínico de un paciente que tras la colocación de un TIPS para el control de una hemorragia por varices esofágicas presentó un cuadro de encefalopatía hepática resistente que requirió la reducción del calibre del TIPS para su control médico.

## Caso clínico

Varón de 63 años, sin alergias medicamentosas conocidas, con una historia previa de consumo de unos 80 g de alcohol diarios, diagnosticado de cirrosis hepática en 2008. Como descompensaciones previas de su hepatopatía crónica, el paciente había presentado ascitis y un episodio de encefalopatía hepática en octubre de 2009, que requirió ingreso hospitalario. Como otros antecedentes, el paciente presentaba una diabetes mellitus tipo 2, hipertensión arterial, bronquitis crónica, gastrectomía parcial por úlcus gástrico hace 40 años y una cardiopatía isquémica.

El paciente ingresó en diciembre de 2009 en nuestro centro por una hemorragia digestiva alta secundaria a varices esofágicas. Durante dicho ingreso, se realizó un estudio hemodinámico hepático, que mostró un gradiente de presión venoso hepático (GPVH) de 23 mmHg, con un descenso tras la administración de propranolol i.v. (0,15 mg/kg de peso) a 21 mmHg, por lo que se constató una ausencia de respuesta hemodinámica a los betabloqueantes. Al paciente le fue dada el alta bajo tratamiento profiláctico secundario con betabloqueantes + nitratos + ligadura endoscópica. El paciente reingresa en febrero de 2010 por una segunda hemorragia grave secundaria a varices esofágicas que requirió taponamiento esofágico mediante la colocación de una sonda de Sengstaken-Blakemore para su control inmediato. A las 24 h de dicho ingreso, se realizó un TIPS mediante

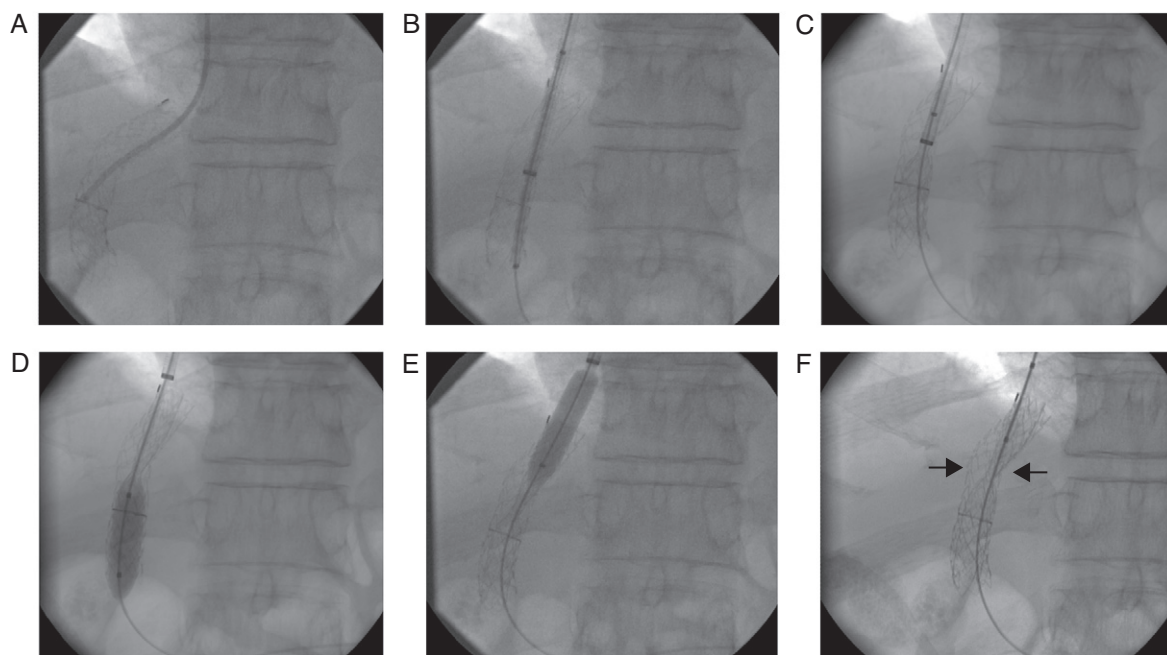
la colocación de una prótesis autoexpandible recubierta de politetrafluoroetileno (PTFE-*stent*) de 40 + 20 × 10 mm (Gore Viatorr® Stent, Flagstaff, AZ) dilatada a 8 mm de diámetro; consiguiéndose una reducción de la presión portal de 31 a 13 mmHg.

A las 24 h de la colocación del TIPS, el paciente presenta un episodio de encefalopatía hepática grado IV de 5 días de evolución que se resolvió tras enemas de lactulosa y tratamiento antibiótico de amplio espectro. Desde que en febrero de 2010 se colocará el TIPS, el paciente presentó múltiples episodios de encefalopatía hepática sin un desencadenante evidente a pesar de tratamiento médico con lactulosa oral, rifaximina y sulfato de cinc (más de 8 episodios en 3 meses).

Ante la presencia de episodios repetidos de encefalopatía hepática resistente al tratamiento convencional se decidió practicar una reducción del calibre del TIPS por el servicio de radiología intervencionista de nuestro centro en mayo de 2010. En primer lugar, se introdujo un catéter en el interior de la luz del TIPS (fig. 1 A), posteriormente se realizó una medición del gradiente de presión portal (GPP) el cual fue de 8 mmHg. A continuación, se realizó la colocación coaxial en el interior del TIPS de una prótesis recubierta de 59 × 8 mm (Advanta™ V12 Covered Stent, Atrium Medical Corporation, The Netherlands) (fig. 1 B y C). Esta nueva prótesis se dilata por ambos extremos (fig. 1 D y E), dando una imagen en forma de «diábolo» o en «reloj de arena» (fig. 1 F). Tras la colocación de la prótesis «reductora» se observó un incremento del GPP a 18 mmHg. El aumento de la presión portal tras la reducción del calibre del TIPS se manifestó clínicamente en los días posteriores con la aparición de ascitis y el desarrollo de varices esofágicas grado II en una endoscopia realizada a la semana del procedimiento. La ascitis se ha controlado con dosis bajas de espironolactona y furosemida, y se ha iniciado de nuevo la administración de propranolol como profilaxis de la hemorragia con buena tolerancia por parte del paciente. Al quinto mes se realizó una ecografía Doppler de control, que objetivó una vena porta permeable con velocidades medias del flujo portal reducidas (5 cm/s) y mínima ascitis. A los 6 meses de la reducción del calibre del TIPS, el paciente se encuentra estable y no ha vuelto a presentar ningún nuevo episodio de encefalopatía hepática ni ha tenido que ingresar en el hospital por alguna complicación relacionada con la cirrosis ni la hipertensión portal.

## Discusión

La encefalopatía hepática (EH) constituye una de las complicaciones más frecuentes tras la creación de una derivación portosistémica percutánea intrahepática. La patogenia de la encefalopatía hepática es compleja y en ella intervienen múltiples factores. El mecanismo patogénico principal es la presencia en el sistema nervioso central de sustancias de



**Figura 1** Secuencia gráfica de la colocación de la prótesis «reductora» de calibre del TIPS. En un primer acto, se canaliza la luz del TIPS para la toma de presión de la vena porta y de la vena cava inferior (gradiente de presión portal o GPP) (A). Posteriormente, se introduce un catéter 7 French a través del cual se liberará la prótesis recubierta (B). A continuación, se inicia la liberación del *stent* reductor (Advanta V12 covered *stent*) (C) y se dilata el extremo distal (D) y proximal (E) de la prótesis recubierta mediante un balón de angioplastia de 8 mm de diámetro. El resultado final es la reducción del calibre de la luz del TIPS original (flechas negras) con la colocación de una prótesis en forma de «diábolo» (F).

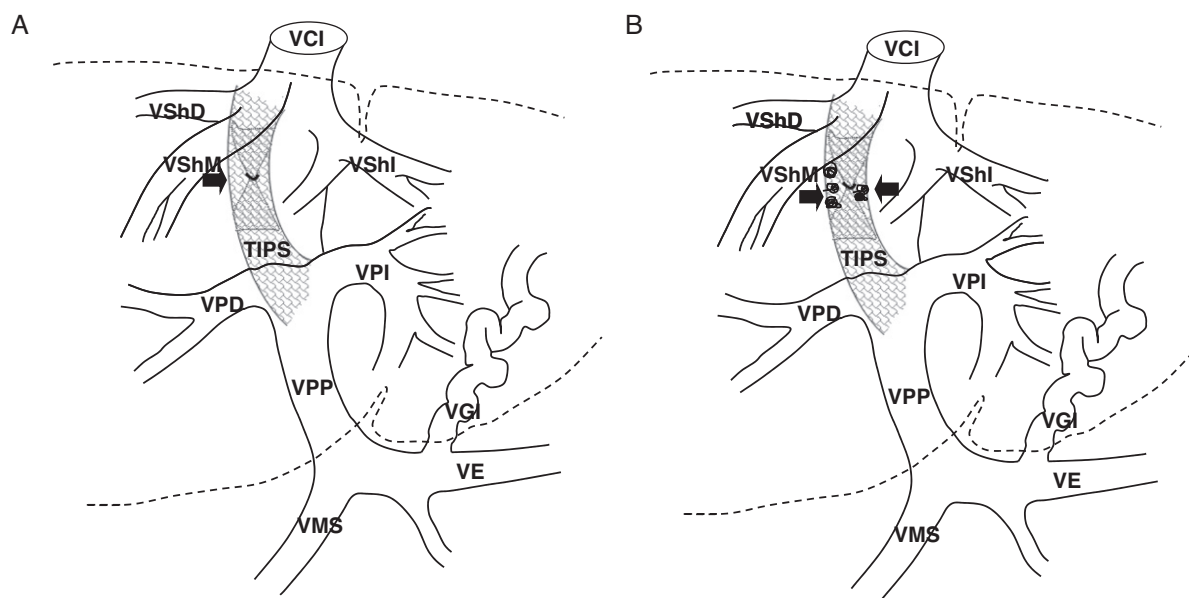
origen intestinal (principalmente el amonio) que escapan del aclaramiento hepático, ya sea por la presencia de una derivación portosistémica (p. ej., colocación de un TIPS), por una insuficiencia hepática (cirrosis y/o insuficiencia hepática aguda)<sup>3</sup> o por ambas. La aparición de la encefalopatía o el agravamiento de ésta tras la colocación de un TIPS se estima que ocurre en un 30-45% de los pacientes<sup>4-6</sup>. Los factores predictivos que se asocian a la aparición de encefalopatía post-TIPS son la historia previa de encefalopatía hepática, seguido de la edad avanzada (> 65 años) y la reducción del gradiente de presión portosistémico (GPP) por debajo de 5 mmHg<sup>5,7,8</sup>. En la mayoría de los casos el tratamiento estándar es capaz de controlar adecuadamente los episodios de encefalopatía hepática. Sin embargo, un 3-6% de los pacientes desarrollan un cuadro de encefalopatía persistente o resistente; la cual requerirá tratamientos más agresivos como la reducción u oclusión del calibre del TIPS y/o el trasplante hepático<sup>9</sup>. En nuestro caso, el paciente había presentado un episodio de encefalopatía previa en el contexto de una hemorragia digestiva por varices como factor predictivo de encefalopatía post-TIPS.

El manejo médico de la encefalopatía post-TIPS incluye las mismas medidas terapéuticas empleadas en la encefalopatía espontánea. Estas medidas se basan en la disminución de la concentración de amonio mediante fármacos que inhiben su generación intestinal además de combatir los factores desencadenantes (hemorragia digestiva, insuficiencia renal, alteraciones del balance hidroelectrolítico, infecciones, etc.). En nuestro caso, el paciente recibió tratamiento con lactulosa, antibióticos no absorbibles como la rifaximina y suplementos orales de cinc sin conseguir

prevenir la aparición de la encefalopatía. Por lo tanto, ante su resistencia al tratamiento convencional nos planteamos la reducción del calibre del TIPS.

La disminución del calibre del TIPS o la oclusión total de éste tiene como objetivo la reducción de la derivación del flujo sanguíneo portal que escapa del metabolismo hepático. De esta manera, se consigue reducir así la cantidad de sustancias neurotóxicas de origen intestinal en la circulación sistémica. La oclusión total del TIPS se realiza mediante la aplicación de mecanismos embolígenos (*coils* y/o balones desmontables)<sup>10</sup>. Sin embargo, la oclusión total del TIPS conlleva una serie de alteraciones hemodinámicas agudas que pueden suponer complicaciones graves en el paciente como la hemorragia por varices esofágicas e incluso la muerte<sup>11</sup>. Para evitar estas complicaciones, actualmente se recomienda el uso de técnicas que reduzcan el calibre del TIPS sin llegar a la oclusión total de este. En la actualidad existen varias técnicas endovasculares para la reducción del calibre del TIPS. Estas técnicas incluyen el uso de *stents* o prótesis reducidas, la embolización adyuvante y los *stents* recubiertos.

Los *Wall-stents* reducidos fueron los primeros utilizados en la disminución del calibre del TIPS para el tratamiento de la encefalopatía hepática. Esta técnica implica la reducción del diámetro central de una prótesis tipo *Wall-stent* mediante la ligadura con una seda de 3/0, lo cual le da al *stent* una forma de «diábolo» o en «reloj de arena» (fig. 2). De esta forma, se consigue crear un área reducida en el calibre del TIPS de unos 5 mm de diámetro<sup>12</sup>. La limitación principal del uso de prótesis no recubiertas o *Wall-stents* consiste en la dificultad para reducir adecuadamente el flujo



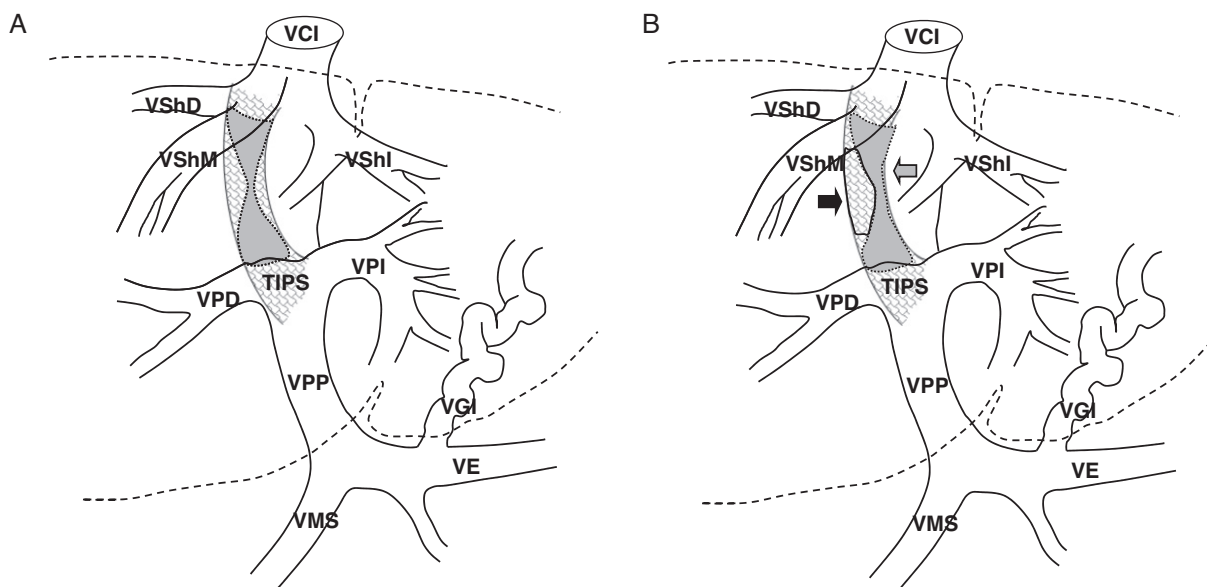
**Figura 2** A) Se muestra una prótesis Wall-stent reducida colocada dentro del TIPS preexistente. Una sutura se pasa a través de la malla del stent y es atada con múltiples nudos para reducir la luz del stent en su porción media. B) Se puede apreciar la embolización del espacio muerto entre las 2 prótesis mediante coils (flechas). VCI: vena cava inferior; VE: vena esplénica; VGI: vena gástrica izquierda; VMS: vena mesentérica superior; VPD: vena porta derecha; VPI: vena porta izquierda; VPP: vena porta principal; VShD: vena suprahepática derecha; VShI: vena suprahepática izquierda; VShM: vena suprahepática media.

sanguíneo a través del TIPS y la dificultad en observar inmediatamente una elevación del GPP, ya que la trombosis del espacio muerto entre las 2 prótesis (el TIPS original y la prótesis reductora) puede tardar semanas en producirse. Por este motivo, algunos radiólogos intervencionistas optan por realizar una embolización adyuvante del espacio muerto entre las 2 prótesis mediante la colocación de coils o sustancias embolígenas (Ethibloc)<sup>13</sup> (fig. 2 B).

Otra de las técnicas empleadas consiste en utilizar prótesis «reductoras» recubiertas de politetrafluoroetileno (PTFE stents). Algunos autores consiguen reducir el calibre de la prótesis mediante la aplicación de una seda que reduce el diámetro de la prótesis como se ha comentado anteriormente de una forma artesanal<sup>14</sup> o mediante la utilización de prótesis recubiertas ya comercializadas para ello<sup>15</sup> como es nuestro caso (fig. 3 A). Otra técnica para reducir el calibre del TIPS con prótesis recubiertas es la descrita por Holden et al, en la que se introducen 2 introductores de 6 y 10 F en la luz del TIPS a través de los cuales se liberan a su vez un segundo stent recubierto de PTFE (Viatorr®) y una prótesis no recubierto expandible con balón tipo Cordis. Primero, se inicia la liberación de la zona no recubierta para fijar la prótesis recubierta. Posteriormente, se procede a dilatar la prótesis no recubierta a 5 mm de diámetro expandiendo el balón y manteniéndolo hinchado, se completa la liberación del stent Viatorr<sup>16</sup> (fig. 3 B). Nosotros empleamos una prótesis recubierta (PTFE stent) expandible únicamente con balón de 8 mm de diámetro, la cual es dilatada en el extremo distal y proximal del TIPS para su fijación. Esto deja una zona central de calibre reducido o «constreñido» (en forma de «reloj de arena» o «diábolo»)<sup>1</sup>. Esta técnica, junto con la descrita por Holden et al, tiene la ventaja de conseguir una elevación inmediata del GPP y la posibilidad de dilatar la prótesis reductora si se eleva considerablemente el GPP. En nuestro

caso, a pesar de que el GPP se elevó a 18 mmHg, decidimos, dada la gravedad de la encefalopatía, no dilatar más aún la prótesis reductora si el paciente se encontraba asintomático y libre de complicaciones relativas a la hipertensión portal. Si tenemos en cuenta el GPVH medido durante el ingreso de la primera hemorragia del paciente (23 mmHg) y el GPP alcanzado tras la reducción del calibre del TIPS (18 mmHg), se consiguió mantener en nuestro paciente una reducción neta del GPP superior al 20%; lo cual es considerado como uno de los objetivos hemodinámicos para la prevención de la recurrencia de la hemorragia por varices esofágicas<sup>17</sup>. El paciente, en la primera semana de la reducción del calibre del TIPS, presentó ascitis, la cual se controló adecuadamente con dosis bajas de diuréticos. Posteriormente a la implantación de la prótesis no ha presentado más complicaciones en relación con la hipertensión portal ni más episodios de encefalopatía hepática.

Una de las limitaciones de la técnica empleada en nuestro caso es la posible oclusión de la porción distal no recubierta del TIPS. Esta porción no recubierta suele colocarse a nivel de la bifurcación del tronco principal de la vena porta, lo cual permite mantener el flujo sanguíneo intrahepático en las 2 ramas principales portales. Nosotros utilizamos una prótesis «reductora» recubierta de la misma longitud que el TIPS «original», lo cual puede ocluir la porción no recubierta del TIPS y comprometer el flujo portal intrahepático. La obstrucción de la porción distal del TIPS puede asociarse al desarrollo de una trombosis de las ramas portales intrahepáticas y/o al desarrollo de una insuficiencia hepática de origen isquémico por disminución del flujo portal en las ramas periféricas de la vena porta<sup>18</sup>. Sin embargo, en nuestro caso no se produjo ninguna de estas complicaciones. A los 5 meses de la reducción del TIPS se realizó una ecografía Doppler hepática, la cual mostró una permeabilidad de las



**Figura 3** A) Reducción del calibre del TIPS mediante una prótesis recubierta (PTFE-*stent*) expandible con balón. B) Reducción del calibre del TIPS mediante la colocación coaxial de una prótesis no recubierta Wall-*stent* (flecha negra) y una prótesis recubierta autoexpandible (flecha gris) según el método descrito por Holden et al. Véanse abreviaturas en la figura 2.

ramas portales intrahepáticas y el paciente no manifestó una elevación significativa de las cifras de transaminasas compatible con una hepatitis isquémica.

En resumen, la aparición de la encefalopatía hepática post-TIPS es un hecho relativamente frecuente y que en algunos casos puede ser de difícil manejo clínico. Cuando la encefalopatía es resistente al tratamiento médico, se requieren con frecuencia técnicas invasivas para su manejo. En la actualidad están disponibles varias técnicas endovasculares para la reducción del calibre del TIPS. A pesar de que existen pocos casos descritos publicados, el uso de prótesis recubiertas (PTFE-*stents*), ya sean expandibles con balón o autoexpandibles junto con un Wall-*stent* en paralelo (técnica de Holden) parecen ser superiores a otro tipo de técnicas para la reducción del calibre del TIPS, aunque se necesitan más estudios para confirmarlo.

### Conflicto de intereses

Los autores declaran no tener ningún conflicto de intereses.

### Bibliografía

- García-Pagan JC, Caca K, Bureau C, Laleman W, Appenrodt B, Luca A, et al. Early use of TIPS in patients with cirrhosis and variceal bleeding. *N Engl J Med*. 2010;362:2370–9.
- D'Amico G, Luca A, Morabito A, Miraglia R, D'Amico M. Uncovered transjugular intrahepatic portosystemic shunt for refractory ascites: a meta-analysis. *Gastroenterology*. 2005;129:1282–93.
- Haussinger D, Schliess F. Pathogenetic mechanisms of hepatic encephalopathy. *Gut*. 2008;57:1156–65.
- Jalan R, Elton RA, Redhead DN, Finlayson ND, Hayes PC. Analysis of prognostic variables in the prediction of mortality, shunt failure, variceal rebleeding and encephalopathy following the transjugular intrahepatic portosystemic stent-shunt for variceal haemorrhage. *J Hepatol*. 1995;23:123–8.
- Riggio O, Angeloni S, Salvatori FM, De SA, Cerini F, Farcomeni A, et al. Incidence, natural history, and risk factors of hepatic encephalopathy after transjugular intrahepatic portosystemic shunt with polytetrafluoroethylene-covered stent grafts. *Am J Gastroenterol*. 2008;103:2738–46.
- Bureau C, Pagan JC, Layrargues GP, Metivier S, Bellot P, Perreault P, et al. Patency of stents covered with polytetrafluoroethylene in patients treated by transjugular intrahepatic portosystemic shunts: long-term results of a randomized multicentre study. *Liver Int*. 2007;27:742–7.
- Riggio O, Masini A, Efrati C, Nicolao F, Angeloni S, Salvatori FM, et al. Pharmacological prophylaxis of hepatic encephalopathy after transjugular intrahepatic portosystemic shunt: a randomized controlled study. *J Hepatol*. 2005;42:674–9.
- Hassoun Z, Deschenes M, LaFortune M, Dufresne MP, Perreault P, Lepanto L, et al. Relationship between pre-TIPS liver perfusion by the portal vein and the incidence of post-TIPS chronic hepatic encephalopathy. *Am J Gastroenterol*. 2001;96:1205–9.
- Madoff DC, Wallace MJ, Ahrar K, Saxon RR. TIPS-related hepatic encephalopathy: management options with novel endovascular techniques. *Radiographics*. 2004;24:21–36.
- Potts III JR, Henderson JM, Millikan Jr WJ, Sones P, Warren WD. Restoration of portal venous perfusion and reversal of encephalopathy by balloon occlusion of portal systemic shunt. *Gastroenterology*. 1984;87:208–12.
- Paz-Fumagalli R, Crain MR, Mewissen MW, Varma RR. Fatal hemodynamic consequences of therapeutic closure of a transjugular intrahepatic portosystemic shunt. *J Vasc Interv Radiol*. 1994;5:831–4.
- Haskal ZJ, Middlebrook MR. Creation of a stenotic stent to reduce flow through a transjugular intrahepatic portosystemic shunt. *J Vasc Interv Radiol*. 1994;5:827–9.
- Gerbés AL, Waggerhauser T, Holl J, Gulberg V, Fischer G, Reiser M. Experiences with novel techniques for reduction of stent flow in transjugular intrahepatic portosystemic shunts. *Z Gastroenterol*. 1998;36:373–7.
- Madoff DC, Perez-Young IV, Wallace MJ, Skolkin MD, Toombs BD. Management of TIPS-related refractory hepatic encephalopathy with reduced Wallgraft endoprotheses. *J Vasc Interv Radiol*. 2003;14:369–74.

15. Quaretti P, Michieletti E, Rossi S. Successful treatment of TIPS-induced hepatic failure with an hourglass stent-graft: a simple new technique for reducing shunt flow. *J Vasc Interv Radiol*. 2001;12:887–90.
16. Holden A, Ng R, Gane E, Hill A, McCall J. A technique for controlled partial closure of a transjugular intrahepatic portosystemic shunt tract in a patient with hepatic encephalopathy. *J Vasc Interv Radiol*. 2006;17:1957–61.
17. Feu F, Garcia-Pagan JC, Bosch J, Luca A, Teres J, Escorsell A, et al. Relation between portal pressure response to pharmacotherapy and risk of recurrent variceal haemorrhage in patients with cirrhosis. *Lancet*. 1995;346:1056–9.
18. Vizzutti F, Arena U, Rega L, Zipoli M, Abralde JG, Romanelli RG, et al. Liver failure complicating segmental hepatic ischaemia induced by a PTFE-coated TIPS stent. *Gut*. 2009;58:582–4.