

Imagen de la semana

Taponamiento cardíaco

Cardiac tamponade

Juliana Elices Teja *, Melisa Santás Álvarez, Pablo Aguiar-Souto y José Ramón González-Juanatey

Servicio de Cardiología, Complejo Hospitalario Universitario Clínico de Santiago de Compostela, La Coruña, España

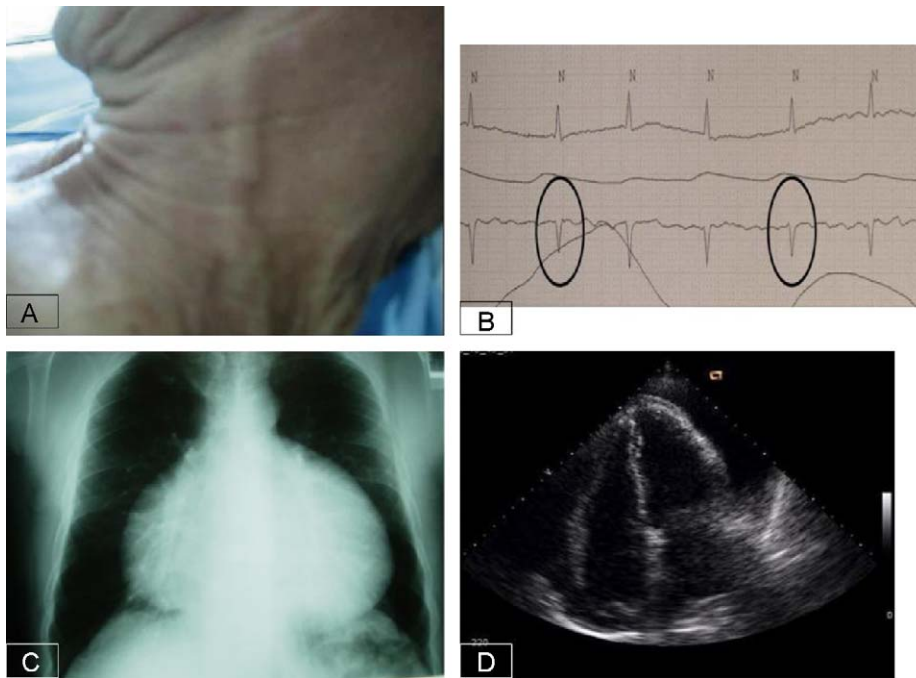


Figura 1.

Texto descriptivo

Paciente de 76 años de edad con antecedentes de fibrilación auricular crónica que acudió a urgencias por disnea de mínimos esfuerzos progresiva en las 2 últimas semanas.

En la exploración física destacaba una marcada ingurgitación venosa yugular hasta el ángulo de la mandíbula (fig. 1A). El electrocardiograma registrado en la telemetría mostraba fibrilación auricular con respuesta ventricular controlada y cambios en la amplitud de los complejos QRS (alternancia eléctrica, fig. 1B). La radiografía posteroanterior de tórax evidenció un llamativo aumento de la silueta cardiopericárdica («corazón en garrafa», fig. 1C). Finalmente, el ecocardiograma transtorácico confirmó la sospecha clínica de taponamiento cardíaco («bamboleo cardíaco», fig. 1D).

* Autor para correspondencia.

Correo electrónico: julielices@hotmail.com (J. Elices Teja).