

Imagen de la semana

Lesión cutánea en alas de mariposa

Butterfly cutaneous lesion

Elisabeth Gómez Moyano*, Alicia Hiraldo Gamero, Juan Manuel Segura Palacios y Antonio Ojeda Martos

Servicio de Dermatología, Complejo Hospitalario Carlos Haya, Málaga, España

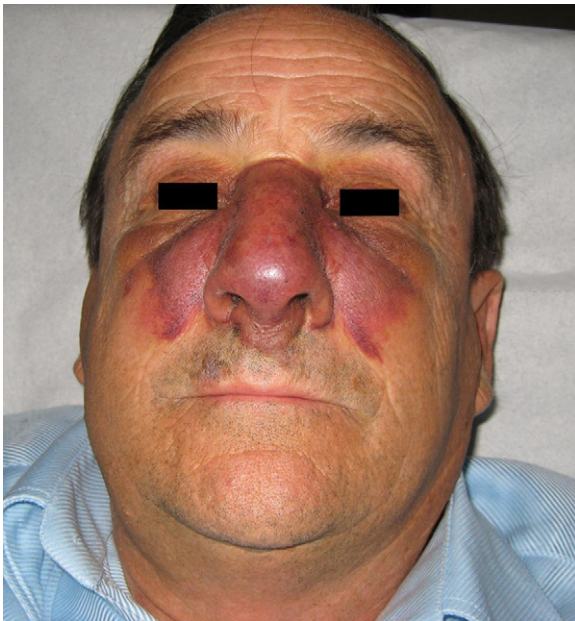

Figura 1.

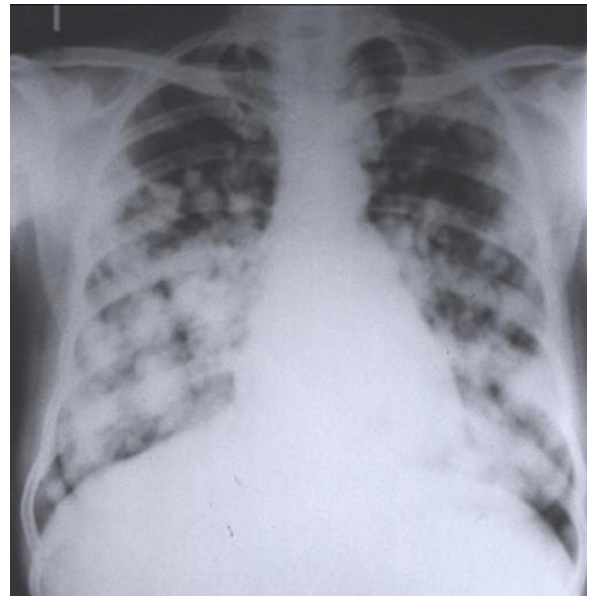


Figura 2.

Varón de 70 años sin antecedentes de interés derivado a Dermatología por un hematoma facial de 3 meses de evolución. El paciente no recordaba traumatismo previo y afirmaba que la lesión había ido creciendo lentamente de forma centrífuga. A la exploración, se observaba edema y tumefacción centrofacial de una coloración eritematoviolácea amarillenta que ocupaba la región nasal y malar, en forma de alas de mariposa (fig. 1). Una biopsia cutánea mostró una infiltración dérmica por espacios vasculares mal delimitados y células endoteliales hiper Cromáticas atípicas, que expresaban CD31 y CD34, y confirmó la sospecha clínica de angiosarcoma cutáneo. Los estudios analíticos fueron normales, pero en la radiografía de tórax se observó una imagen en «suelta de globos» (fig. 2). El paciente rechazó cualquier tratamiento y falleció un mes más tarde.

Se debe tener un alto grado de sospecha ante este tumor, ya que las lesiones cutáneas muestran típicamente un aspecto inocente que simula hematomas.

* Autor para correspondencia.

Correo electrónico: eligm80@hotmail.com (E. Gómez Moyano).