

CASO CLÍNICO

Influencia de la *thumb move* de C7/T1 combinada con el *stretching* del ligamento anular del carpo sobre el área de sección transversal del nervio mediano en un caso de STC bilateral

Francisco Bautista Aguirre^{a,*}, PT, DO, Juan José Boscá Gandía^a, PT-DO-MRO,
Vicente Hervás Briz^b, MD, Jesús Oliva Pascual-Vaca^a, PT

^aEscuela de Osteopatía de Madrid, Madrid, España

^bDepartamento de radiología, Hospital Quirón Valencia, Valencia, España

Recibido el 23 de febrero de 2011; aceptado el 21 de marzo de 2011

PALABRAS CLAVE

Síndrome del túnel
carpiano;
Fuerza prensil;
Umbral de dolor a la
presión;
Manipulación
vertebral cervical;
Área de sección
transversal

Resumen

Objetivos: El objetivo de este artículo es exponer el interés del abordaje osteopático en el síndrome del túnel carpiano (STC) y en especial de la aplicación de la manipulación de la charnela cervicodorsal y el *stretching* del ligamento anular del carpo.

Características clínicas: Mujer de 43 años de edad, con STC bilateral incipiente de predominio izquierdo de 2s meses de evolución, sin mejora con el tratamiento farmacológico al uso, que acude a consulta para recibir tratamiento osteopático.

Intervención y resultados: Se realizaron 5 sesiones de tratamiento en las que se aplicó la técnica de *thumbmove* de C7/T1 combinada con el *stretching* del ligamento anular del carpo durante 5 min, ambas de manera bilateral. Se consiguió pasar de valores de área de sección transversal del nervio mediano de 10,8 a 5,0 mm² para el izquierdo y de 10,6 a 7,8 mm² para el derecho, es decir, de valores compatibles con STC a valores normales. Además se consiguió un aumento tanto de la fuerza prensil manual como del umbral del dolor a la presión sobre el nervio a nivel del túnel carpiano pre-postratamiento.

Conclusiones: Debido a los resultados satisfactorios observados en la evolución de la paciente, así como en la mejora de las variables analizadas, pensamos que se pone de manifiesto la importancia que tiene la osteopatía y concretamente las técnicas aplicadas en el tratamiento del STC leve y moderado.

© 2011 Elsevier España, S.L. Todos los derechos reservados.

*Autor para correspondencia.

Correo electrónico: osteopacobautista@gmail.com (F. Bautista Aguirre).

KEYWORDS

Carpel tunnel syndrome;
Pressure strength;
Pressure pain threshold;
Cervical manipulation;
Cross-sectional area

Influence of the thumb move at C7/T1 combined with stretching of the carpal annular ligament on a cross sectional area of the median nerve in a case of bilateral carpal tunnel syndrome

Abstract

Objectives: To describe the use of the osteopathic approach in carpal tunnel syndrome (CTS) and in particular cervicothoracic junction manipulation and stretching of the annular ligament of the carpus.

Clinical characteristics: A 43-year-old woman sought osteopathic treatment with a 2-month history of predominantly left incipient bilateral CTS unresponsive to drug therapy.

Intervention and results: Five treatment sessions were carried out in which the thumb move technique was applied to C7/T1 combined with stretching of the carpal ligament for 5 minutes, both on a bilateral basis. The cross-sectional area of the median nerve changed from 10.8 to 5.0 mm² for the left nerve and from 10.6 to 7.8 mm² for the right nerve, values consistent with a change from CTS to normal status. Increases in both manual grip strength and pain threshold to pressure on the carpal tunnel nerve were achieved.

Conclusions: The satisfactory results obtained in this patient and the improvement in the variables analyzed highlights the importance of osteopathy and, specifically, of the techniques used in the treatment of mild and moderate CTS.

© 2011 Elsevier España, S.L. All rights reserved.

Introducción

El síndrome del túnel carpiano (STC) es la afección neuropática por compresión más común¹, afectando al 1-3% de la población general y a más del 5% de trabajadores que movilizan en exceso muñeca y manos en su actividad laboral.

El departamento del trabajo de Estados Unidos reconoce dicho síndrome, y otros desórdenes por trauma acumulado, como la causa del 48% de todas las enfermedades ocupacionales industriales. Estudios recientes han demostrado que mientras patologías de repetición por traumas de carácter laboral se han estabilizado en los últimos años, el STC se ha incrementado. Cada vez es mayor el número de empresas que se interesan por los servicios de osteopatía dentro de su oferta asistencial.

Todo esto asociado al pobre éxito obtenido en ocasiones en el tratamiento del STC con las técnicas no invasivas al uso, hace que se requiera incrementar la investigación y objetivar resultados en lo que a técnicas de tratamiento conservador se refiere, reservando la cirugía para los casos graves.

El STC implica habitualmente el atrapamiento del nervio mediano en el túnel del carpo como consecuencia de la compresión del nervio en la muñeca. Es más frecuente en el sexo femenino 7:1, entre los 40 y 60 años, con claro componente ocupacional. Los síntomas pueden ser bilaterales en el 50% de los pacientes. El STC es la principal causa de acroparestesias de la extremidad superior^{2,3}. Normalmente, de etiología idiopática y relacionada con el uso excesivo de muñeca y mano.

El espacio cóncavo que forman el pisiforme y el hueso ganchoso (en el lado cubital), así como el escafoides y el trapecio (en el lado radial), y cerrado por el ancho ligamento transversal del carpo (retináculo flexor) forman el túnel carpiano⁴. En su recorrido, el nervio mediano comparte este pequeño espacio con los tendones de los músculos flexores

de los dedos. A menudo, el STC es el resultado de una combinación de factores que aumentan la presión en el nervio mediano y los tendones en esta región. El trastorno se debe, muy probablemente, a una predisposición congénita: personas con un túnel más pequeño que otras.

Un 34% de STC de causa idiopática remite sin tratamiento en 6 meses, con mejor pronóstico en: mujeres respecto a varones, embarazadas frente a no embarazadas y jóvenes respecto a mujeres de avanzada edad.

Otros factores que contribuyen al diagnóstico incluyen traumatismos o lesiones en la muñeca que causan la hinchazón, tal como una torcedura o una fractura, hipotiroidismo, artritis reumatoide; problemas mecánicos en la articulación de la muñeca, uso repetido de herramientas manuales de vibración, retención de líquido durante el embarazo o la menopausia, cambios causados por enfermedades metabólicas o el desarrollo de un quiste o de un tumor en el túnel carpiano, así como anomalías congénitas como músculos aberrantes en el túnel^{2,3}.

En el diagnóstico diferencial hay que tener en cuenta las tenosinovitis de origen artrítico y los traumatismos previos, así como otros síndromes compresivos a distancia, síndromes de desfiladeros o radiculopatías de origen cervical.

Los pacientes con STC suelen quejarse de dolor o sensación de acorchamiento o calambres en los dedos pulgar, índice y corazón de la mano, que aumenta por las noches y les altera el sueño. En ocasiones, el paciente necesita mantener el brazo elevado y/o agitar vigorosamente la mano para aliviar los síntomas (signo de Flick). En casos muy avanzados pueden tener también problemas de movilidad de esos dedos y atrofia de la musculatura tenar^{2,3,5}.

Si no se corrige la causa de compresión del nervio mediano se produce una pérdida progresiva de la coordinación y la fuerza en el pulgar. A medida que avanza el trastorno, las alteraciones sensitivas se irradian hacia el antebrazo y la axila⁶.

Influyen 2 tipos de factores en el desarrollo del STC: factores vasculares y factores mecánicos. Hay desacuerdo en cuanto al factor predominante, especialmente en estadios iniciales de compresión nerviosa. El punto de vista actual es que son predominantes los factores vasculares. Muchas veces ambos factores coexisten. En las lesiones neurales menores, los factores vasculares son más importantes⁷.

Sunderland⁸ detalla 3 estadios que pueden suceder con una presión intratunelar persistente: hipoxia, edema y fibrosis.

El estasis venoso y la consecuente hipoxia disminuyen la nutrición de la fibra nerviosa. La neuroisquemia es fuente de dolor y de otros síntomas como la parestesia.

Con una hipoxia mantenida, la lesión del endotelio capilar continúa y provoca una fuga de edema rico en proteínas. Como el perineuro no tiene vasos linfáticos, la presión intrafascicular aumenta y el edema no puede dispersarse más que longitudinalmente a lo largo del tronco nervioso. El nervio puede inflamarse, normalmente proximal al área lesionada o comprimida, aumentando el área de sección transversal (AST). En el caso del túnel carpiano a la entrada del mismo a nivel de la flexura de la muñeca y primera hilera de huesos del carpo, dado que la zona más estrecha está a nivel de la segunda hilera ósea del carpo.

Una alteración vascular que produzca un edema endoneural, ocasionará una isquemia que favorecerá la actividad fibroblástica. Si persiste esta compresión, aparece una desmielinización y una fibrosis intraneural local^{7,8}.

Signos y síntomas clínicos del síndrome del túnel carpiano

La compresión del nervio mediano produce una isquemia de sus fibras nerviosas dando lugar a una alteración de su metabolismo y función, con la consecuente aparición de dolor y parestesias inicialmente y más tarde de pérdida de sensibilidad y fuerza. Así, en el cuadro clínico del STC se puede distinguir la siguiente sintomatología⁹:

- *Parestesias*. Es la manifestación más inicial y frecuente del STC. Se produce una sensación de acorchamiento doloroso de los dedos de las manos, generalmente nocturna. También pueden darse durante el día según la actividad manual y laboral.
- *Dolor*. Localizado en la cara palmar de la muñeca o irradiado en el territorio del nervio mediano.
- *Disestesias*. Es difícil diferenciarlas de las parestesias y se presentan en situaciones más avanzadas de la compresión nerviosa, cuando hay una mayor isquemia axonal y se altera la conducción neural. Hay 2 tipos de disestesias: las hipostesias que son tardías y las hiperestesias que son precoces.
- *Paresias*. Se producen como consecuencia de la denervación de la musculatura tenar al aumentar la compresión nerviosa en duración e intensidad.

Caso clínico

Mujer de 43 años de edad, con mano dominante izquierda, que acude a consulta remitida por su traumatólogo en junio

de 2009 por STC bilateral diagnosticado mediante electromiografía (EMG) en abril de 2009.

La paciente refiere durante la anamnesis que comenzó a notar las molestias mientras conducía el automóvil hasta su puesto de trabajo, situado a 2 h de trayecto desde su ciudad de origen, donde ejercía como médico de familia. Dichas molestias fueron aumentando de manera progresiva, no remitiendo con tratamiento farmacológico al uso, consistente en antiinflamatorios no esteroideos y analgésicos.

Los síntomas de la paciente eran:

- Dolor de ambas manos, especialmente de la izquierda, que se acompañaba de adormecimiento y parestesias del primer al tercer dedos por su cara palmar.
- Dolor de ambas muñecas al conducir su vehículo más de media hora seguida.
- Dolor de recrudescimiento nocturno en ambas manos, que le despertaba por las noches y le obligaba a cambiar de posición.
- Dolor que mejoraba con el movimiento durante su actividad diaria.
- Dificultad para escribir a mano.
- Dolor al utilizar el ratón del ordenador durante un tiempo prolongado.
- Sensación de torpeza al asir objetos.

La paciente no refería patologías, intervenciones quirúrgicas ni traumatismos de consideración en su historia clínica.

El estudio neurofisiológico de los nervios mediano y cubital bilateral que le realizaron en abril del 2009 reveló los siguientes hallazgos:

- Potenciales sensitivos del nervio mediano izquierdo con amplitud discretamente más disminuida y latencias ligeramente más retrasadas respecto a la mano contralateral, con valores absolutos dentro de la normalidad.
- Interlatencia del potencial sensitivo muñeca-4.º dedo mediano-cubital aumentada bilateralmente, con predominio izquierdo.
- Conclusión EMG: mononeuropatía del nervio mediano por compresión en de ambos túneles carpianos, en estado incipiente y con afectación de fibras sensitivas, fundamentalmente, aunque más acusado en muñeca izquierda.

El examen mediante ecografía osteomuscular del túnel del carpo de ambas muñecas, en el que se obtuvieron imágenes transversas, y que se le realizó a la paciente al mes siguiente de la EMG, en mayo de 2009, reforzó el diagnóstico de STC bilateral y reveló los siguientes hallazgos:

A. Muñeca derecha (fig. 1).

- AST del nervio mediano: 10,60 mm² (normal < 9 mm²)¹⁰⁻¹³.
- Espesor del retináculo flexor del carpo: 0,75 mm.
- Nervio mediano: 6,68 × 1,93 mm (diámetro trasverso × anteroposterior).

B. Muñeca izquierda (fig. 2).

- AST del nervio mediano: 10,80 mm² (normal < 9 mm²).
- Espesor del retináculo flexor del carpo: 0,71 mm.

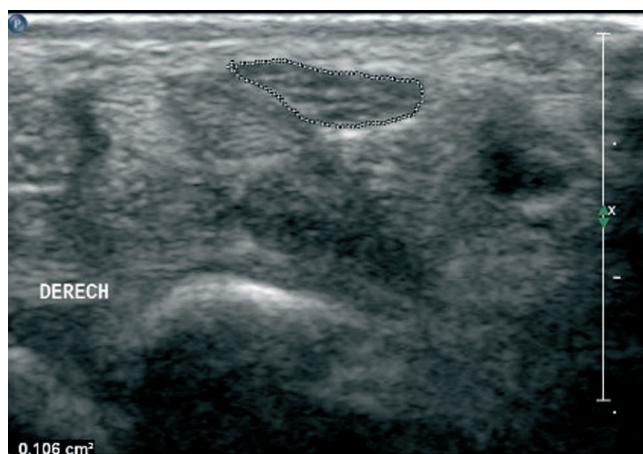


Figura 1 Área de sección transversa del nervio mediano de la muñeca derecha previa al tratamiento osteopático.

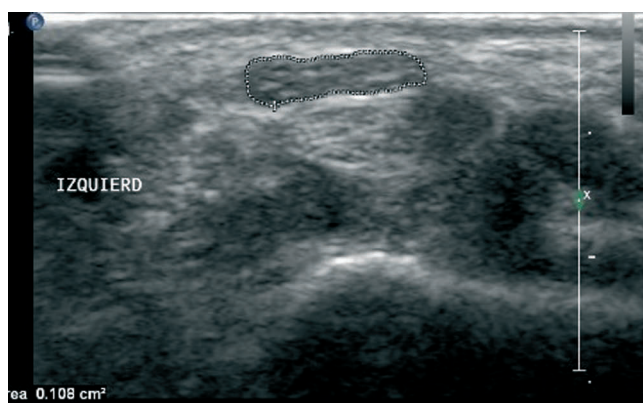


Figura 2 Área de sección transversa del nervio mediano de la muñeca izquierda previa al tratamiento osteopático.

- Nervio mediano: 7,01 × 1,39 mm (diámetro transversal × anteroposterior).

Basándose en estos resultados, un radiólogo especializado en ecografía osteomuscular confirmó el diagnóstico de STC bilateral con aumento del AST por encima de la normalidad (> 9 mm²) de ambos nervios medianos, con predominio izquierdo.

Exploración física

A la exploración física de la paciente en el momento de la primera consulta osteopática, se observó:

- Signo de Tinnel y Phalen positivos bilateralmente^{14,15}.
- ULNT1 positivo en ambos miembros superiores, de predominio izquierdo^{7,16}.
- Ligera restricción activa y pasiva del raquis cervical en lateroflexión derecha y rotación derecha.
- Hipomovilidad de C7-T1.
- Fuerza prensil (FP) medida mediante dinamometría hidráulica en bipedestación y con el codo a 90.º pegado al cuerpo¹⁷ y con el dinamómetro en posición II^{18,19} de 22 kg para la mano izquierda y 20 kg para la derecha.

- Umbral de dolor a la presión (UDP), algometría sobre el nervio mediano en el túnel, previa localización de éste por palpación^{20,21}, con los siguientes resultados: 5,35 kg/cm² para el izquierdo y 5,85 kg/cm² para el derecho.

Para realizar la dinamometría hidráulica se utilizó un dinamómetro digital tipo Jamar¹⁷ de la marca BASELINE, de nueva adquisición y con marcado CE. Para realizar la algometría se usó un algómetro digital PCE200 con protección de goma en el cabezal y una superficie de 1 cm², también de nueva adquisición.

Tratamiento

Se estableció un protocolo con los objetivos siguientes terapéuticos:

- Restablecer la movilidad de la charnela cervicodorsal y quitar tensión al diafragma cervicotorácico.
- Estimular el ganglio estrellado para influir sobre la circulación de ambos miembros superiores y, de manera más específica, sobre la vasa-nervorum del nervio mediano.
- Liberar la emergencia de las raíces inferiores del plexo braquial y que forman parte del nervio mediano.
- Liberar el túnel del carpo y aumentar la elasticidad y extensibilidad del retináculo flexor.

El tratamiento osteopático elegido en nuestro caso para conseguir estos objetivos consistió en la manipulación de *thrust* espinal de la charnela cervicodorsal (C7/T1) de manera bilateral mediante la técnica de *thumbmove* en sedestación^{22,23}.

Seguidamente se realizó un *stretching* miofascial²⁴ del ligamento anular del carpo con la paciente en decúbito supino aplicado durante 5 min en cada mano.

Previo a la realización del tratamiento se observó que la paciente no presentara ningún criterio que contraindicara la terapia manipulativa. También se comprobó que el test de Jackson cervical fuese negativo.

La técnica de *thumbmove* de C7/T1 en sedestación consiste en construir una palanca con el raquis cervical, después efectuar un *thrust* directo sobre la vértebra con la mano caudal para invertir su rotación, empleando para ello la palanca que supone su apófisis espinosa (fig. 3).

La técnica se aplicó bilateralmente en cada sesión de tratamiento, empezando siempre la manipulación con el primer impulso ejecutado de izquierda a derecha.

La técnica de *stretching* miofascial del ligamento anular del carpo consistía en poner en tensión el ligamento anular del carpo a nivel de la muñeca, usando como puntos fijos de palanca los huesos más externos del carpo, zona de anclaje de dicho ligamento, y en aplicar además una ligera tracción y extensión de la muñeca con la paciente en decúbito supino (fig. 4).

La técnica se aplicó bilateralmente en cada sesión de tratamiento, empezando siempre por el lado izquierdo. Después de realizar la técnica en el lado izquierdo se cambiaba al lado derecho inmediatamente.

Evolución

La paciente recibió un total de 5 sesiones de osteopatía en las que se le aplicó dicho protocolo.

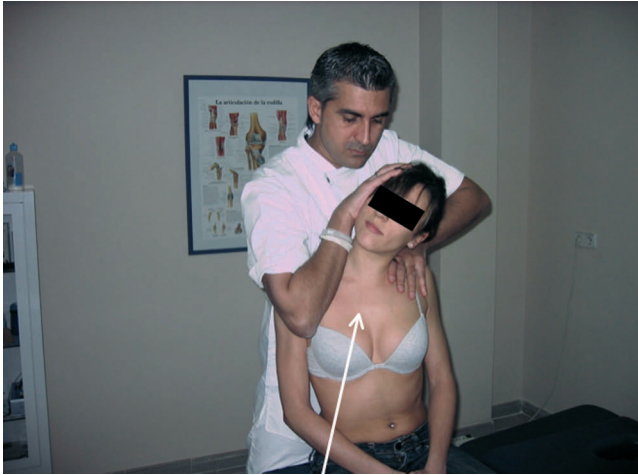

Figura 3 Thumbmove ERS derecha T1.

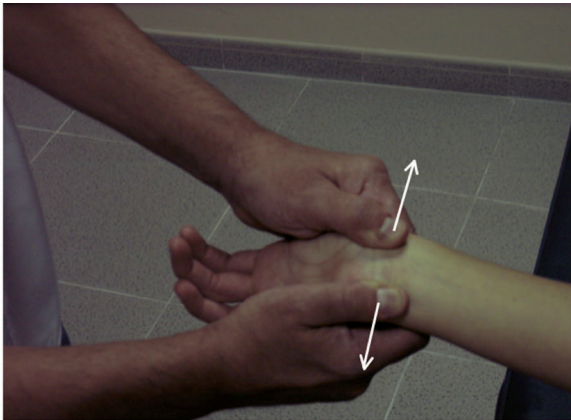


Figura 4 Técnica de *stretching* miofascial del ligamento anular del carpo.

La primera sesión se realizó en la primera visita en el mes de junio de 2009. A la semana se le volvió a realizar otra sesión. Después se citó a la paciente a los 15 días. La revisión siguiente fue al mes de la última cita ya los 2 meses de ésta terminó el tratamiento, realizando la quinta y última sesión.

Después de la tercera sesión, la paciente había notado una disminución importante de los síntomas y una mejoría progresiva con relación al dolor, a las disestesias y a la torpeza manual.

A finales de agosto del 2009, tras haber realizado 5 sesiones de tratamiento, la paciente se encontraba totalmente recuperada de su STC.

Se tomaron los valores de la FP de agarre y del UDP del nervio mediano para ambas manos pre y postratamiento, tanto en la primera como en la última sesiones, observando un aumento de ambas variables, siendo los resultados obtenidos los que se muestran en la tabla 1.

La FP está expresada como la media de 3 medidas para cada mano, separadas estas mediciones por 1 min para evitar el fenómeno de fatiga muscular²⁵. El UDP también está expresado como la media de 3 medidas, con un intervalo de tiempo para 2 medidas sucesivas del mismo nervio de 30 s²⁰.

Tabla 1 Valores de fuerza prensil (FP) y umbral de dolor a la presión (UDP) pre y postratamiento

Mano	Primera sesión (junio 2009)		Quinta sesión (agosto 2009)	
	Izquierda	Derecha	Izquierda	Derecha
FP pre (kg)	22	20	23	22
FP post (kg)	24	24	27	24
UDP pre (kg/cm ²)	5,35	5,85	5,73	6,44
UDP post (kg/cm ²)	6,97	6,32	7,66	7,67

Finalizado el tratamiento osteopático se volvió a realizar una ecografía osteomuscular de alta resolución mediante el mismo ecógrafo, la misma técnica y por el mismo radiólogo experto, observando una disminución del AST de ambos nervios medianos respecto a la situación previa al tratamiento osteopático, encontrando ambos nervios con valores de AST normales^{10,26} (< 9 mm²).

Los resultados mostrados en el estudio ecográfico postratamiento osteopático son:

A. Muñeca derecha (fig. 5).

- AST del nervio mediano: 7,8 mm² (normal < 9 mm²).
- Espesor del retináculo flexor del carpo: 0,89 mm.
- Nervio mediano: 4,51 × 1,59 mm (diámetro trasverso × anteroposterior).

B. Muñeca izquierda (fig. 6).

- AST del nervio mediano: 5,0 mm² (normal < 9 mm²).
- Espesor del retináculo flexor del carpo: 0,64 mm.
- Nervio mediano: 5,10 × 2,31 mm (diámetro trasverso × anteroposterior).

La tabla 2 muestra los resultados obtenidos mediante ecografía antes y después del tratamiento osteopático. Se observa una disminución considerable del AST del nervio, posiblemente asociada a la reducción del edema de ambos nervios medianos. El AST hapasado de valores patológicos a normales después del tratamiento, lo que coincide con la ausencia absoluta de clínica por parte de la paciente.

Discusión

Hemos observado, con la realización del seguimiento del caso expuesto, que la técnica de manipulación de la charnela cervicodorsal *thumbmove* en sedestación, combinada con el *stretching* miofascial del ligamento anular del carpo, aplicadas bilateralmente, tienen un efecto positivo en pacientes con STC bilateral. La paciente del caso pasó de tener valores de AST de 10,8 a 5,0 mm² para el nervio mediano izquierdo y de 10,6 a 7,8 mm² para el derecho después del tratamiento osteopático, valores considerados como normales^{10,26}, con ausencia total de sintomatología asociada a STC.

En cuanto a los efectos del tratamiento osteopático de esta paciente con relación a la FP y a la mecanosensibilidad neural medida a través del UDP, observamos que la paciente ganó fuerza de agarre y pasó de tener unos valores de FP de 22 kg en la mano izquierda y de 20 kg en la derecha pretratamiento a 27 y 24 kg postratamiento, respectivamente.

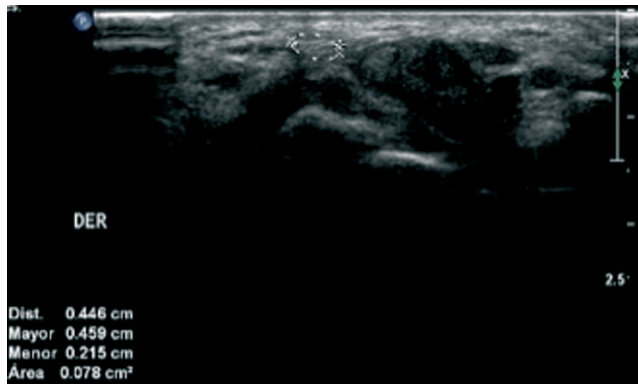


Figura 5 Área de sección transversa del nervio mediano de la muñeca derecha postratamiento osteopático.

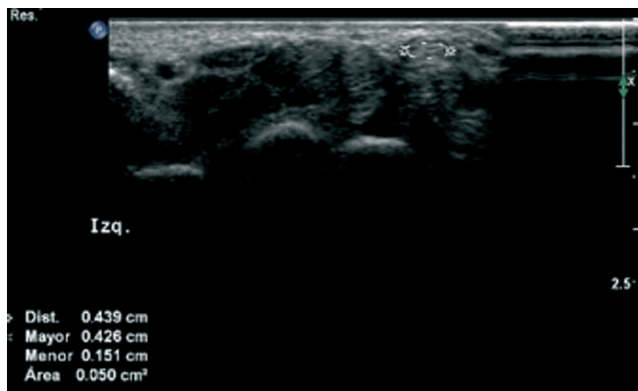


Figura 6 Área de sección transversa del nervio mediano izquierdo postratamiento osteopático.

Tabla 2 Valores ecográficos pre y postratamiento

Mano	Eco pretratamiento (junio 2009) STC presente		Eco postratamiento (agosto 2009) STC ausente	
	Izquierda	Derecha	Izquierda	Derecha
AST	10,8	10,6	5,0	7,8
ERF	0,71	0,75	0,64	0,89
DT	7,01	6,68	5,10	4,51
DAP	1,39	1,93	2,31	1,59

AST: área de sección transversa (mm²); DAP: diámetro anteroposterior del nervio mediano (mm); DT: diámetro transverso del nervio mediano (mm); ERF: espesor del retináculo flexor (mm).

Y un aumento con relación al UDP de 5,35 a 7,66 kg/cm² pre-postratamiento para el nervio mediano izquierdo en el túnel carpiano y de 5,85 a 7.67 kg/cm² para el derecho pre-postratamiento. Igualmente se produjo un aumento de ambas variables en las mediciones pre-postintervención, tanto en la primera como en la última sesión de tratamiento.

Hay antecedentes en la literatura científica que ponen de manifiesto los beneficios de la terapia manual en el tratamiento de los síndromes compresivos del miembro superior y, más concretamente del, STC²⁷⁻²⁹.

En un caso muy similar al nuestro, Valente³⁰ estudió si la manipulación quiropráctica podía aliviar los síntomas asociados al STC de una mujer de 42 años que presentaba dolor,

hormigueo y entumecimiento de muñeca derecha, así como parestesias a lo largo del dermatoma C6. Con signos de Phalen y Tinnel positivos y confirmación diagnóstica de STC mediante EMG.

Para ello, Valente estableció un tratamiento manipulativo de 3 sesiones semanales durante 4 semanas, abordando el raquis cervical de la paciente, el codo y la muñeca derecha con técnicas de alta velocidad y de baja amplitud. Tras el tratamiento observó que los síntomas se habían disipado, los test ortopédicos eran negativos, hubo un aumento de la FP y una normalización de la EMG.

Son prácticamente las mismas observaciones realizadas por nosotros con relación a los beneficios, tanto subjetivos como objetivos, de la osteopatía en el tratamiento del STC.

Vizencino^{31,32} estudió los efectos inmediatos de la técnica de deslizamiento contralateral cervical, grado III^{33,34}, aplicada sobre el segmento C5/C6 sobre la FP y la mecanosensibilidad neural en pacientes con epicondilitis crónica, observando una mejoría inmediata en ambas variables.

Sterling et al³⁵ mostró que una técnica de movilización anteroposterior aplicada a la faceta posterior del nivel C5/C6 provocó un aumento inmediato del 25% en el UDP sobre raquis cervical. Nosotros hemos observado un aumento después del tratamiento osteopático del UDP del orden del 43% para el nervio mediano izquierdo a nivel del túnel del carpo y del 31% para el nervio mediano derecho.

Diferentes estudios han observado que la manipulación con *thrust* en rotación aplicada sobre el segmento vertebral C5/C6 tiene efectos inmediatos sobre el aumento del UDP en ambos epicondilos, tanto en pacientes sanos como afectados de epicondialgia, así como el aumento de la FP sobre el lado afectado. En nuestro caso hemos observado, igualmente, un aumento del UDP bilateral sobre el nervio mediano a nivel del túnel carpiano así como un aumento de la FP bilateral^{36,37}.

En un estudio con sujetos sanos³⁸, Fernández de las Peñas observó que la manipulación de la charnela cervicodorsal generaba cambios inmediatos significativos ($p < 0,05$) del UDP sobre las facetas articulares de C5/C6 de manera bilateral.

Parece ser que los efectos hipalgésicos y simpaticoexcitatorios provocados mediante la manipulación cervicodorsal y el *stretching* miofascial del ligamento anular del carpo en nuestra paciente están en relación con cambios en la interface neural, es decir, en la relación entre el nervio mediano y los tejidos blandos circundantes, tanto a nivel de la emergencia de las raíces como a lo largo de su trayecto incluido el túnel del carpo^{33,39,40}, pudiendo influir también, dicha manipulación, sobre la normalización del tono de los músculos invadidos por esas raíces cervicales^{41,42}.

Taylor⁴³ investigó los efectos neurofisiológicos inmediatos de la manipulación cervical mediante el uso de potenciales evocados somatosensoriales. Se hizo un control pre-post de los potenciales evocados a nivel del tronco cerebral, a nivel cortical y a nivel del nervio mediano antes y durante 30 min después de la manipulación cervical. Se observó una disminución significativa en la amplitud de los potenciales evocados corticales y del nervio mediano, cambios que tuvieron una duración media de 20 min posmanipulación, obteniéndose los valores máximos en los primeros 10 min. En otro estudio posterior, el mismo autor⁴⁴ demostró como la manipulación cervical puede alterar el procesamiento neural

corticomotor central de las extremidades superiores. Dicho estudio encontró cambios en músculos específicos del miembro superior asociados a la manipulación. Estos cambios sugieren que la disfunción de la columna vertebral puede llevar a alteraciones musculares a través de procesos inhibitorios y facilitadores intracorticales, e influir sobre el control motor. Ambos estudios sugieren que la manipulación cervical puede alterar el procesamiento de la corteza somatosensorial y la integración sensitivomotriz, hecho que podría explicar la disminución de las molestias y la mejoría funcional de los pacientes posmanipulación.

Varios estudios han analizado la capacidad funcional del miembro superior tras la manipulación C5/C6/C7 encontrando todos ellos un reforzamiento muscular del miembro superior mediante EMG de manera inmediata^{45,46}.

Nuestras observaciones coinciden con los resultados obtenidos por estos prestigiosos investigadores, pues hemos conseguido también un reforzamiento muscular de los flexores de los dedos.

Hay estudios^{23,47} que demuestran los efectos tanto analgésicos como ortosimpáticos con relación a la manipulación de la transición cervicotorácica.

Menck⁴⁸, en un caso de síndrome de dolor regional complejo tipo I, trató de demostrar la importancia de la manipulación de la región dorsal alta en el manejo de este tipo de pacientes. Una paciente de 38 años, que sufrió un traumatismo en su mano izquierda, presentó 5 meses después dolor severo, incapacidad funcional y cambios distróficos. El examen de la paciente reveló hipomovilidad de la región torácica alta. Dentro del protocolo terapéutico se añadió la manipulación en *dog-technic* de T3/T4. Durante la manipulación de T3/T4 se monitorizó a la paciente, observando de manera inmediata, posmanipulación, un aumento de la temperatura de su mano izquierda y una disminución de la hiperhidrosis. Tras la manipulación vertebral se comprobó una disminución de la mecanosensibilidad neural. Finalmente, la paciente pasó de un dolor de 6/10 al inicio de tratamiento a 3/10 al final del tratamiento en la EVA (escala visual analógica). Y pasó de una FP de 4,05 kg a 9,00 kg en la mano izquierda, siendo el valor de la derecha de 24,75 kg. Esto corrobora el sentido de nuestros hallazgos en un caso de STC con relación a los efectos hipalgésicos y ortosimpáticos de la manipulación cervicodorsal combinada con el *stretching* miofascial del ligamento anular del carpo, y sus efectos sobre el AST del nervio, la mecanosensibilidad neural y la FP.

El uso de la ecografía como elemento diagnóstico del STC mediante la valoración del AST del nervio mediano en la muñeca es relativamente reciente. Como sabemos, la prueba diagnóstica por excelencia para esta patología es la EMG; sin embargo, la ecografía osteomuscular de alta resolución en la práctica clínica puede constituir un herramienta complementaria de valoración y seguimiento perfectamente válida⁴⁹.

Según Boutte⁴⁹ hay una correlación estadísticamente significativa entre el AST y los parámetros sensibles de electrodiagnóstico para determinar la presencia del STC ($p < 0,001$). Por otro lado, la ecografía presentó una sensibilidad y especificidad del 72 y el 56%, respectivamente, en pacientes con STC, valores algo inferiores a la EMG con un 79 y un 80%. La fiabilidad intra e interobservador arrojó resultados muy buenos, del orden de 0,9.

En este sentido se ha estudiado el AST en pacientes con diabetes tipo 2 aquejados con frecuencia de STC asociado a su patología de base, mediante el uso de la ecografía, observándose en éstos que el AST medida a nivel de la muñeca es significativamente mayor que en sujetos sanos ($p < 0,01$) y que hay una buena correlación con la EMG¹⁰.

Greening, en diversos estudios, ha hecho uso de la ecografía para valorar la hipomovilidad neural en pacientes con diversa patología osteomuscular. En un estudio con pacientes que presentaban dolor inespecífico de brazo observó que existía una hipomovilidad neural, tanto longitudinal como transversal, del nervio mediano en el túnel del carpo durante los movimientos de flexoextensión de muñeca⁵⁰.

La algometría de presión cada vez más utilizada a nivel clínico ha demostrado su validez para evaluar el dolor osteomuscular^{51,52}.

Actualmente también ha sido utilizada en diversos estudios para valorar la mecanosensibilidad neural a la compresión (UDP). De manera que su uso clínico y en investigación es cada vez más extendido y generalizado^{20,37,53,54}.

La dinamometría hidráulica es útil como elemento diagnóstico⁵⁵, y según este caso parece haber una relación entre el STC en fases incipientes, trastornos osteomusculares del miembro superior y la disminución de la FP.

El dinamómetro hidráulico ha sido utilizado para establecer valores de referencia para la FP, no sólo en sujetos sanos sino también en sujetos con STC, donde se trataba de utilizar otros dispositivos de medición de la fuerza⁵⁶.

Basándonos en los resultados obtenidos debería ser tenida en cuenta la *thumbmove* de C7/T1 combinada con el *stretching* del ligamento anular del carpo dentro de los protocolos de tratamiento osteopático en el abordaje del STC.

Lógicamente, nuestros resultados deben ser tomados con cautela y se necesitan más investigaciones que incluyan muestras mayores y, por tanto, más significativas.

Conclusiones

La *thumbmove* de la charnela cervicodorsal combinada con la técnica de *stretching* miofascial del ligamento anular del carpo influye de manera positiva sobre el STC bilateral.

El AST del nervio mediano disminuye de manera bilateral a nivel de la muñeca tras el tratamiento osteopático.

La aplicación de estas 2 técnicas aumenta la FP manual bilateral así como el UDP sobre ambos nervios medianos en el túnel del carpo, en el caso expuesto.

Conflicto de intereses

Los autores declaran no tener ningún conflicto de intereses.

Bibliografía

- Shiri R, Miranda H, Heliövaara M, Viikari-Juntura E. Physical work load factors and carpal tunnel syndrome: a population-based study. *Occup Environ Med*. 2009;66:368-73.
- Gotteris MA, Espinosa Freire I. Síndrome del túnel carpiano. Guía de actuación en Atención Primaria. Barcelona: Semfy; 1998.

3. Randol Barker L, Burton JR, Zieve PD. Neuropatías por compresión y atrapamiento: síndrome del túnel carpiano. Principios de Medicina Ambulatoria y Familiar. Barcelona: Masson; 1995.
4. Kapandji AI. Cuadernos de fisiología articular. 2.ª ed. Vol. 2. Masson; 1997.
5. Tortora DJ, Grabowski S. Principios de anatomía y fisiología. 9.ª ed. Oxford; 2002.
6. Moore Keith L, Dalley Arthur F. Anatomía con orientación clínica. 4.ª ed. Panamericana; 2005.
7. Butler D. Movilización del sistema nervioso. 1.ª ed. Paidotribo; 2002.
8. Sunderland. The nerve lesion in carpal tunnel syndrome. *J Neurol Neurosurg Psychiatr.* 1976;39:615-26.
9. Barrios JA. A proposal of manual osteopathic treatment of the syndrome of carpal tunnel. *Trials clinic. Rev Fisioter (Guadalupe).* 2008;7:13-22.
10. Buchberger W, Judmaier W, Birbamer G, Lener M, Schmidauer C. Carpal tunnel syndrome: diagnosis with high-resolution sonography. *AJR Am J Roentgenol.* 1992;159:793-8.
11. Buchberger W, Schon G, Strasser K, Jungwirth W. High-resolution ultrasonography of the carpal tunnel. *J Ultrasound Med.* 1991;10:531-7.
12. Duncan I, Sullivan P, Lomas F. Sonography in the diagnosis of carpal tunnel syndrome. *AJR Am J Roentgenol.* 1999;173:681-4.
13. Beekman R, Visser L. Sonography in the diagnosis of carpal tunnel syndrome: a critical review of the literature. *Muscle Nerve.* 2003;27:26-33.
14. Jurado A, Medina I. Manual de pruebas diagnósticas. 1.ª ed. Paidotribo; 2002.
15. Buckup K. Pruebas clínicas para patología ósea, articular y muscular. 3.ª ed. Masson; 2007.
16. Shacklock M. Neurodinámica clínica. 1.ª ed. Elsevier; 2007.
17. Mathiowetz V, Kashman N, Volland G, Weber K, Dowe M, Rogers S. Grip and pinch strength: Normative data for adults. *Arch Phys Med Rehabil.* 1985;66:69-74.
18. O'Driscoll SW, Horii E, Ness R, Cahalan TD, Richards RR, An KN. The relationship between wrist position, grasp size, and grip strength. *J Hand Surg Am.* 1992;169-77.
19. Mhan JK, Romero CP. Evaluación de la fuerza de puño en sujetos adultos sanos mayores de 20 años de la Región Metropolitana. Tesis doctoral. Universidad de Chile. 2005.
20. Fernández de las Peñas C, De la Llave Rincón A, Fernández Carnero J, et al. Bilateral widespread mechanical pain sensitivity in carpal tunnel syndrome: evidence of central processing in unilateral neuropathy. *Brain.* 2009;132:1472-9.
21. Schmid A, Brunner F, Luomajoki H, Held U, Bachmann LM, Künzer S, et al. Reliability of clinical tests to evaluate nerve function and mechanosensitivity of the upper limb peripheral nervous system [consultado 19-4-2009]. Disponible en: www.biomedcentral.com/info/authors/
22. Boscá JJ. La manipulación de la charnela cervico-torácica, ¿es peligrosa en caso de cardiopatías? Tesis para la obtención del DO; 2003.
23. Ricard F. Tratamiento osteopático de las algias de origen cervical. 1.ª ed. Panamericana; 2008.
24. Pilat A. Inducción miofascial. 1.ª ed. McGraw-Hil; 2003.
25. Watanabe T, Ito H, Morita A, Uno Y, Nishimura T, Kawase H, et al. Sonographic evaluation of the median nerve in diabetic patients: comparison with nerve conduction studies. *J Ultrasound Med.* 2009;28:727-34.
26. Peiteado López D, Bohórquez Eras E, Santiago Pérez S, Ugalde Canitrot A, Martín Mola E. Validez y utilidad de la ecografía en el síndrome de túnel carpiano. *Reumatol Clín.* 2008;4:100-6.
27. Russell BS. A suspected case of ulnar tunnel syndrome relieved by chiropractic extremity adjustment methods. *J Manipulative Physiol Ther.* 2003;26:602-7.
28. Pringle RK, Richardson DL, Shiel RS. Case report: myofascial pain syndrome: a double crush-like appearance. *J Chiropr Med.* 2003;2:66-74.
29. Davis PT, Hulbert JR, Kassak KM, Meyer JJ. Comparative efficacy of conservative medical and chiropractic treatments for carpal tunnel syndrome: a randomized clinical trial. *J Manipulative Physiol Ther.* 1998;21:317-26.
30. Valente R, Gibson H. Chiropractic manipulation in carpal tunnel syndrome. *J Manipulative Physiol Ther.* 1994;17:246-9.
31. Vicenzino B, Collins D, Benson H, Wright A. An investigation of the interrelationship between manipulative therapy-induced hypoalgesia and sympathoexcitation. *J Manipulative Physiol Ther.* 1998;21:448-53.
32. Vicenzino B, Collins D, Wright A. The initial effects of a cervical spine manipulative physiotherapy treatment on the pain and dysfunction of lateral epicondylalgia. *Pain.* 1996;68:69-74.
33. Elvey R. Treatment of arm pain associated with abnormal brachial plexus tension. *Australian Journal of Physiotherapy.* 1986;32:225-30.
34. Maitland G, Hengeveld E, Banks K, English K. Manipulación vertebral. 7.ª ed. Elsevier; 2007.
35. Sterling M, Jull G, Wright A. Cervical mobilisation: concurrent effects on pain, sympathetic nervous system activity and motor activity. *Manual Therapy.* 2001;6:72-81.
36. Fernandez de las Peñas C, Pérez de Heredia M, Brea Rivero M, Miangolarra Page JC. Immediate effects on pressure pain threshold following a single cervical spine manipulation in healthy subjects. *J Orthop Sports Phys Ther.* 2007;37:325-9.
37. Fernández Carnero J, Fernández de las Peñas C, Cleland JA. Immediate hypoalgesic and motor effects after a single cervical spine manipulation in subjects with lateral epicondylalgia. *J Manipulative Physiol Ther.* 2008;31:675-81.
38. Fernández de las Peñas C, Alonso Blanco C, Cleland JA, Rodríguez Blanco C, Albuquerque Sendín F. Changes in pressure pain thresholds over C5-C6 zygapophyseal joint after a cervicothoracic junction manipulation in healthy subjects. *J Manipulative Physiol Ther.* 2008;31:332-7.
39. Penning L. Functional pathology of lumbar spinal stenosis. *Clinical Biomechanics.* 1992;7:3-17.
40. Shacklock M. Positive upper limb tension test in a case of surgical proven neuropathy: analysis and validity. *Manual Therapy.* 1996;1:154-61.
41. Zusman M. What does manipulation do? The need for basic research. En: Boyling J, Palastanga N, editors. *Grieve's Modern Manual Therapy: The vertebral column.* 3rd ed. Edinburgh: Churchill Livingstone; 1994.
42. Katavich L. Differential effects of spinal manipulative therapy on acute and chronic muscle spasm: A proposal for mechanisms and efficacy. *Manual Therapy.* 1998;3:132-9.
43. Taylor HH, Murphy B. Cervical spine manipulation alters sensorimotor integration: a somatosensory evoked potential study. *Clin Neurophysiol.* 2007;118:391-402.
44. Taylor HH, Murphy B. Altered sensorimotor integration with cervical spine manipulation. *J Manipulative Physiol Ther.* 2008;31:115-26.
45. Suter E, McMorland G. Decrease in elbow flexor inhibition after cervical spine manipulation in patients with chronic neck pain. *Clin Biomech (Bristol, Avon).* 2002;17:541-4.
46. Dunning J, Rushton A. The effects of cervical high-velocity low-amplitude thrust manipulation on resting electromyographic activity of the biceps brachii muscle. *Manual Therapy.* 2008;1-6.
47. Mintken PE, Cleland JA, Carpenter KJ, Bieniek ML, Keirns M, Whitman JM. Some factors predict successful short-term outcomes in individuals with shoulder pain receiving cervicothoracic manipulation: a single-arm trial. *Phys Ther.* 2010;90:643-4.
48. Menck JY, Requejo SM, Kulig K. Thoracic spine dysfunction in upper extremity complex regional pain syndrome type I. *J Orthop Sports Phys Ther.* 2000;30:401-9.

49. Boutte C, Gaudin P, Grange L, Georgescu D, Besson G, Lagrange E. Sonography versus electrodiagnosis for the diagnosis of carpal tunnel syndrome in routine practice. *Rev Neurol.* 2009; 165:460-5.
50. Greening J, Smart S, Leary R, Hall-Carggs M, O'Higgins P, Lynn B. Reduced movement of median nerve in carpal tunnel during wrist flexion in patients with non-specific arm pain. *Lancet.* 1999;54:217-8.
51. Ylinen J, Nykanen M, Kautainen H, Hakkinen A. Evaluation of repeatability of pressure algometry on the neck muscles for clinical use. *Man Ther.* 2007;12:192-7.
52. Chesterton L, Barlas P, Foster N, Baxter G, Wright C. Gender differences in pressure pain thresholds in healthy humans. *Pain.* 2003;101:258-66.
53. Piovesan EJ, Tatsui CE, Kowacs PA, Lange MC, Pacheco C, Werneck LC. Using algometry of pressure measuring the threshold of trigeminal pain perception in normal volunteers: a new protocol of studies. *Arq Neuropsiquiatr.* 2001; 59:92-6.
54. Scott D, Jull G, Sterling M. Widespread sensory hypersensitivity is a feature of chronic whiplash-associated disorder but not chronic idiopathic neck pain. *Clin J Pain.* 2005;21:175-81.
55. Ocampo. Factores asociados a la condición funcional del adulto mayor: Costa Rica 2004-2006. Universidad de Costa Rica. Programa de especialidades médicas. 2007.
56. Rozmaryn LM, Bartko JJ, Isler ML. The ab-adductometer: a new device for measuring the muscle strength and function of the thumb. *Hand Ther.* 2007;20:311-24.