

272 **Francisco Sellers López^a**
Vicente Gil Guillén^b
Domingo Orozco-Beltrán^b
Alfredo Perales Marín^c

^aInstituto Bernabeu. Alicante. España.

^bCátedra de Medicina de Familia. Universidad Miguel Hernández. Elche. Alicante. España.

^cServicio de Obstetricia. Hospital Universitario La Fe. Valencia. España.

Correspondencia:

Dr. F. Sellers López.
Instituto Bernabeu.
Avda. de la Albufereta, 31. 03016 Alicante. España.
Correo electrónico: fsellersl@sego.es

Fecha de recepción: 17/7/2008.

Aceptado para su publicación: 28/10/2008.

Estudio de la vascularización placentaria mediante *power* Doppler tridimensional. Validación de la técnica

Study of placental vascularization through three-dimensional power Doppler. Validation of the technique

RESUMEN

Objetivo: Validar la técnica de medición del grado de vascularización placentaria mediante *power* Doppler tridimensional en el segundo trimestre de gestación.

Sujetos y métodos: 75 gestantes sin antecedentes y sin patología obstétrica. Se realizó una ecografía con *power* Doppler tridimensional y aplicación del sistema VOCAL. Se validó la «biopsia vascular placentaria» para la valoración de la vascularización placentaria comparando 3 métodos de obtención de los parámetros vasculares: con una sola biopsia, con 3 biopsias del mismo volumen central de la placenta o 3 biopsias de volúmenes diferentes. Se analizó el índice de correlación intraclase (ICC) para valorar la correlación intraobservador.

Resultados: Se encontró una buena correlación entre la edad de la gestante, la paridad y la semana de parto con los índices de vascularización. El ICC para los índices de vascularización es aceptable analizando sólo 3 biopsias.

Conclusiones: Obteniendo un solo volumen de la parte más central de la placenta y analizando posteriormente 3 biopsias de ese volumen, es

suficiente para obtener unos parámetros de vascularización fiables.

PALABRAS CLAVE

Ultrasonidos. Vascularización placentaria. *Power* Doppler tridimensional.

ABSTRACT

Objective: To validate the technique to measure placental vascularization grade through three-dimensional power Doppler during the second trimester of pregnancy.

Subjects and methods: Seventy-five pregnant women with no antecedents or obstetric diseases were studied through ultrasound with three-dimensional power Doppler and application of the VOCAL system. Validation of the «placental vascular biopsy» for the evaluation of placental vascularization was performed by comparing three methods to obtain vascular parameters: with only one biopsy, with three biopsies of the same central volume of the placenta, and with three biopsies of different volumes. To evaluate the intraobserver

correlation, we analyzed the intraclass correlation index (ICC).

Results: A good correlation was found between the age of the pregnant woman, parity and week of delivery with the vascularization indexes. The ICC for the vascularization indexes were acceptable when three biopsies were analyzed.

Conclusions: Reliable vascularization parameters can be determined by obtaining only one volume from the most central part of the placenta and subsequently analyzing three biopsies of this volume.

KEY WORDS

Ultrasound. Placental vascularization. Three-dimensional power Doppler.

INTRODUCCIÓN

La integridad y el crecimiento del feto dependen directamente del adecuado aporte de sangre materna al espacio intervelloso. Por ello, el establecimiento y el desarrollo de la circulación útero-placentaria tienen una importancia capital en la placentación hemocorial humana.

El aporte sanguíneo a la placenta y al feto a término debe incrementarse hasta 10 veces con respecto al del útero no gestante¹. Para conseguirlo, se establece una serie de modificaciones que afectan al calibre y la disposición de los vasos arteriales maternos y, esencialmente, a su estructura histológica. El resultado final es la conversión de las arterias espirales uterinas del lecho placentario en las arterias uteroplacentarias. Las arterias uteroplacentarias son vasos tortuosos, distendidos y no reactivos, que desembocan directamente en el espacio intervelloso. De esta forma, se consigue una reducción significativa de las resistencias vasculares del lecho placentario, con el consiguiente aumento del flujo sanguíneo a su través.

Se ha comprobado que la mayor parte del volumen placentario consiste en la circulación de la sangre materna y fetal². Una reducción de este volumen, con reducción de su árbol vascular y un déficit

en su función, ya en estadios tempranos, se relaciona con afección fetal, alteraciones del crecimiento y estados hipertensivos^{3,4}. El estudio *power* Doppler tridimensional nos permite acceder al conocimiento íntimo de la microvascularización.

Hasta ahora, la única herramienta para la cuantificación del flujo placentario es la que procede del estudio de una sola arteria, la umbilical, mediante Doppler convencional y la valoración de su onda de flujo; sin embargo, se desconoce lo que sucede realmente en el resto de las arterias más pequeñas. En la ecografía Doppler energía, también conocida como angiografía color, angio-Doppler o *power* Doppler color, el tono y la luminosidad de la señal de color representan la energía total de la señal del Doppler. Tiene una ventaja importante: el ruido del ultrasonido está menos presente, pues el flujo sanguíneo se puede observar como un color de fondo homogéneo en vez de diferentes colores, como se ve en el Doppler color convencional. Además, posee otra interesante particularidad, y es que es más sensible al flujo bajo, de forma que evita la dependencia del ángulo y la distorsión del Doppler color estándar. Muestra el flujo total en un área limitada, dando una impresión similar a la de una angiografía.

Esta variante del Doppler puede utilizarse sincrónicamente con la ecografía tridimensional. Surge así pues, la llamada angiografía *power* Doppler tridimensional, técnica que nos permite representar en imagen tridimensional volumétrica la arquitectura y la disposición de las redes vasculares. Los vasos se reconstruyen desde las imágenes bidimensionales obtenidas con Doppler color o *power* Doppler, aunque es electivo utilizar este último por su mayor sensibilidad y precisión, especialmente para explorar la microvascularización⁵. Mientras el Doppler color convencional elabora el mapa color a partir de la frecuencia Doppler, el *power* Doppler configura su mapa color por la amplitud de los ultrasonidos. Esto implica que el mapa *power* Doppler color sea, como ya hemos indicado, independiente del ángulo de insolación y, además, no muestre en general zonas oscuras ni «*aliasing*».

La reciente tecnología *power* Doppler combinada con la ecografía tridimensional, con reproducibilidad y aplicación clínica ya validadas tanto en ginecología⁶⁻⁹ como en obstetricia¹⁰⁻¹⁵, nos ofrece la posibilidad de conocer de una manera más objetiva toda la

274 red vascular de la placenta. Posee la sensibilidad suficiente para detectar los vasos sanguíneos más pequeños con menor velocidad de flujo y para obtener mapas de flujo sanguíneo de todo el parénquima placentario. Además, el mismo equipo ecográfico está equipado con el sistema VOCAL (Virtual Organ Computer-Aided Analysis), mediante el cual se analiza el mapa color obtenido con un histograma color, igualmente validado para su aplicación clínica¹⁶⁻¹⁹.

El objetivo del presente estudio fue validar la técnica de medición del grado de vascularización placentaria mediante el *power* Doppler tridimensional, analizando cuál es el número mínimo de tomas necesarias para una valoración adecuada.

MATERIAL Y MÉTODOS

Se ha diseñado un estudio observacional, transversal y descriptivo, en el que se incluyó a un total de 75 pacientes controladas de principio a fin en nuestro centro (Instituto Bernabeu de Alicante). El criterio de inclusión fue la exploración ecográfica del segundo trimestre realizada específicamente entre las semanas 18 y 22 semanas con la metodología, el explorador y el equipo ecográfico que comentaremos.

Se siguieron unos estrictos criterios de exclusión:

- Embarazos múltiples.
- Mujeres con malformaciones uterinas conocidas previas al embarazo.
- Enfermedades maternas crónicas que pudieran influir en el desarrollo vascular placentario: diabetes pregestacional, hipertensión esencial, cardiopatías y trastornos vasculares sistémicos.
- Patología placentaria evidente: desprendimientos prematuros, placentas previas y sangrados de origen placentario.
- Todo tipo de anomalía fetal congénita, malformativa o cromosómica.
- Complicaciones obstétricas surgidas durante la gestación: infecciones, diabetes gestacional, hipertensión, enfermedad tiroidea y retardos de crecimiento intrauterino.
- Hábitos tóxicos de todo tipo.
- Mujeres con medicación, salvo los suplementos habituales del embarazo.

Se ha aplicado una actitud explicativa excluyendo cualquier causa que pudiera interferir en el desarrollo normal de la gestación. Se siguió a todos los fetos examinados hasta su nacimiento.

Se procedió a la exploración ecográfica entre la semana 18 y 22, realizada por un único observador, adiestrado en la tecnología Doppler y tridimensional, utilizando el equipo Voluson Expert (GE Medical Systems) provisto de sonda abdominal multifrecuencia.

En primer lugar, se practicó el correspondiente estudio bidimensional de situación fetal y placentaria, valoración de líquido amniótico, biometría y estudio morfológico fetal, que en todos los casos resultó normal. Con Doppler color, se localizó la inserción del cordón umbilical y cerca de esa zona se estudió la onda de flujo de la arteria umbilical, para la obtención de los correspondientes índices de resistencia.

Seguidamente, mediante bidimensión, se volvió a localizar sobre el abdomen materno toda la inserción del tejido placentario y se activó en ese momento la función de *power* Doppler y tridimensión. Para unificar resultados, no se han variado los parámetros utilizados en el equipo; la frecuencia de repetición de pulsos no fue excesivamente baja (0,9 kHz) para evitar artefactos de color y el ángulo de barrido pequeño (40°) para que la adquisición fuera lo más rápida posible. Una vez activada esta ventana, se acomodaron su tamaño y forma a la imagen que aparecía en la pantalla, intentando abarcar todo el espesor placentario desde la placa corial hasta la basal, y procurando que fuese lo más pequeña posible para que el tiempo de barrido fuese menor. En los segundos que coincidían con ausencia de movimientos materno y fetal, se activó la adquisición del volumen, manteniendo la sonda firme e inmóvil (fig. 1). Una vez obtenido satisfactoriamente, se almacenó en el *software* de archivo (Sonoview II), integrado en la informática del aparato. A continuación, se movilizó la sonda para localizar otras 2 porciones de placenta, repitiendo la adquisición de un segundo y un tercer volumen, intentando que fuera lo más representativo posible de la totalidad del tejido placentario estudiado en cada caso.

En un tiempo posterior, se realizó el análisis de los volúmenes almacenados, utilizando el programa informático VOCAL incorporado en el equipo. Cada volumen recuperado se representa en la pantalla en la

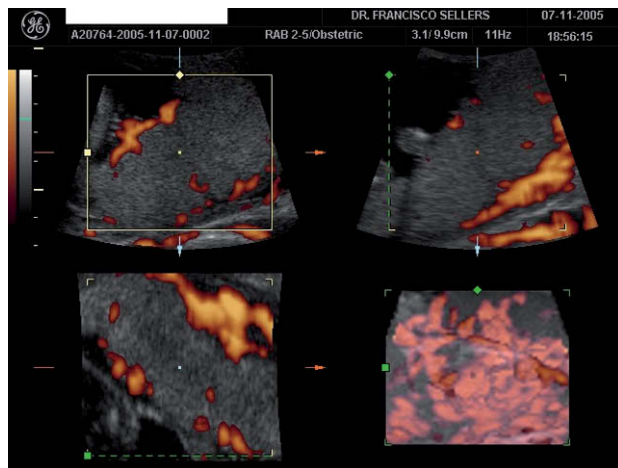


Figura 1. Una vez localizada la placenta, se activa el *power Doppler* sobre todo su espesor y se procede a la adquisición del volumen de interés.

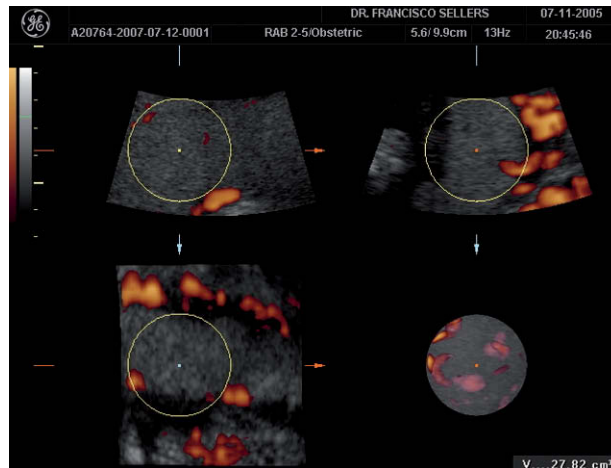


Figura 2. Esfera de tejido obtenida y representada en el modo «transparencia», por tanto, se visualiza su interior. Es la llamada «biopsia placentaria».

forma multiplanar. Trabajando sobre el plano A, se colocaron los límites de un eje de rotación entre la placa corial y la basal. De esta manera, y rotando sobre ese eje, se generó una esfera de tejido de distinto volumen, que se consideró válida para el estudio si comprende todo el espesor y no incluyó las grandes arterias visibles tanto en la placa basal como en la corial (fig. 2). Por cada volumen de placenta adquirido y almacenado, se obtuvieron y analizaron posteriormente 3 esferas adyacentes de tejido; por tanto, por cada paciente fueron 9 esferas a modo de otras tantas 9 «biopsias placentarias», tal y como podemos observar en forma esquemática en la figura 3.

El análisis cuantitativo de la vascularización se realizó mediante la aplicación del histograma color incorporado en el sistema VOCAL. El histograma a color en 3D mide el porcentaje de color y las amplitudes de flujo en el volumen de estudio, lo que permite la cuantificación de la vascularización y del flujo sanguíneo en un bloque de tejido. Este sistema calcula automáticamente los valores de escalas de grises y colores sobre la esfera obtenida. Todo volumen obtenido en tridimensión está constituido por unidades «vóxel», la más pequeña unidad de volumen. Los vóxeles en escala de grises contienen toda la información, desde el negro al blanco, de 0 a 100 de intensidad. Una escala similar se utiliza para el color. Los parámetros incluidos en este sistema son un índice de grises y tres en color:

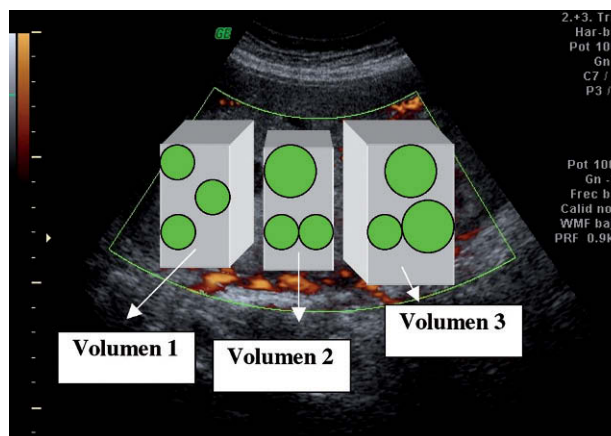


Figura 3. Esquema sobre una placenta: se obtienen y almacenan 3 volúmenes consecutivos y de cada uno se estudian tres distintas biopsias en forma de esfera (9 biopsias en total).

– Índice de grises (IG): representa el valor promedio de grises entre todos los vóxeles grises del volumen estudiado. Indica pues tejido avascular.

– Índice de vascularización: se expresa como porcentaje. Mide la relación entre vóxeles en color, que representan vasos, y vóxeles en escala de grises, que representan tejido, indicando el número de vasos dentro de la región de interés. Por tanto, constituye la densidad vascular.

Tabla 1. Correlación entre vascularización y datos clínicos en el total de casos (n = 75)

| | | Índice de grises* | Índice de vascularización* | Índice de flujo* | Índice de vascularización-flujo* |
|---------------------------|---------------------------------|--------------------|----------------------------|------------------|----------------------------------|
| Edad | Coefficiente de correlación (p) | 0,354 (p = 0,002) | -0,312 (p = 0,006) | -0,225 (NS) | -0,277 (p = 0,016) |
| Paridad | Coefficiente de correlación (p) | -0,237 (p = 0,042) | 0,308 (p = 0,007) | 0,157 (NS) | 0,261 (p = 0,024) |
| Peso recién nacido | Coefficiente de correlación (p) | 0,055 (NS) | -0,010 (NS) | -0,017 (NS) | -0,018 (NS) |
| Semana del parto | Coefficiente de correlación (p) | 0,060 (NS) | -0,267 (p = 0,021) | 0,107 (NS) | 0,244 (p = 0,035) |
| Doppler arteria umbilical | Coefficiente de correlación (p) | -0,120 (NS) | -0,025 (NS) | -0,057 (NS) | 0,041 (NS) |

NS: no significativo.

*Valor medio de 9 determinaciones.

- Índice de flujo (IF): es el valor promedio de la intensidad de la señal color en los vóxeles color, en una escala de 0 a 100. Representa la intensidad promedio del flujo sanguíneo dentro de los vasos.

- Índice de flujo vascular (IVF): se expresa igualmente en una escala numérica de 0 a 100. Es el valor color promedio de todos los vóxeles color y grises. Este índice representa tanto la vascularización como el flujo sanguíneo. Muestra, en definitiva, la perfusión tisular de la región de interés.

Respecto al estudio de vascularización y analizando el sistema VOCAL, se obtuvieron y almacenaron en el equipo ecográfico para su posterior evaluación *off-line*, 3 volúmenes placentarios, y de cada uno de ellos se extrajeron, a su vez, otras tres distintas esferas de tejido a modo de «biopsia placentaria». Son, por tanto, 9 esferas, cada una de ellas de distinta capacidad, dependiendo del grosor de la placenta correspondiente de la cual se extrae. De una manera automática, y una vez seleccionada la esfera a estudiar, el equipo calculó los diferentes índices de vascularización reportados.

Con la intención de ofrecer una metodología más sencilla y comprobar si los resultados no varían si se evalúan un menor número de esferas, se estudió la reproducibilidad de esta técnica y se calculó para ello el acuerdo intraobservador para 3 formas diferentes de obtención de los parámetros de vascularización:

1. Analizando tan sólo una esfera del primer volumen.

2. Analizando las 3 esferas del mismo volumen (se toma el volumen 2, el más central).

3. Analizando una esfera de cada volumen.

El análisis estadístico se realizó mediante el programa SPSS, versión 10.0. Para el estudio descriptivo se muestran cifras medias y de desviación típica. La significación de las diferencias fue estimada usando para el análisis bivalente, el coeficiente de correlación de Pearson y el coeficiente de correlación de Spearman. Para la valoración de la reproducibilidad intraobservador, se calculó el ICC con su intervalo de confianza (IC) del 95% y las diferencias medias y desviación típica. Se consideraron estadísticamente significativas las diferencias que mostraron valores de $p < 0,05$.

RESULTADOS

Como vemos en la tabla 1, hemos estudiado la asociación de la edad materna, paridad (estratificada de peor a mejor antecedente reproductivo: 0 abortadoras de repetición, 1 primigestas, 2 multigestantes; teorizando que una mejor vascularización estaría asociada a un mayor número de paridades), peso del recién nacido, semana de terminación del embarazo e índice de resistencia de la arteria umbilical, todo ello con los diferentes índices de vascularización reportados en el sistema VOCAL para todos los casos (n = 75). Observamos que:

Tabla 2. Parámetros del estudio vascular placentario mediante el método VOCAL, media y desviación típica

| | IG (U) | IV (%) | IF (U) | IVF (U) |
|-----------------------|----------------|---------------|----------------|----------------|
| Gestaciones n = 75 | 28,28 ± 8,5 | 6,0 ± 4,75 | 31,12 ± 4,1 | 2,17 ± 2,19 |

IF: índice de flujo; IG: índice de grises; IV: índice de vascularización; IVF: índice de vascularización-flujo.

– Edad: se correlaciona de forma positiva con el IG ($r = 0,354$; $p = 0,002$) y negativamente con el IV y con el IVF ($r = -0,312$; $p = 0,006$ y $r = -0,277$; $p = 0,016$, respectivamente).

– Paridad: como hemos comentado, hemos realizado una estratificación de las paridades de forma discreta, de manera que, de peor a mejor antecedente reproductivo, llamamos 0 a las abortadoras habituales, 1 a las primigestas y 2 a las multigestas. Al realizar un análisis de correlación, observamos una asociación negativa con el IG ($r = -0,237$; $p = 0,042$) y positiva con el IV ($r = 0,308$; $p = 0,007$) y el IVF ($r = 0,261$; $p = 0,024$).

– Peso del recién nacido: no existe correlación entre el peso del recién nacido y los diferentes índices de vascularización reportados entre las semanas 18 y 22.

– Semana de parto: se objetivó una asociación significativa con el IV ($r = 0,267$; $p = 0,021$) y con el IVF ($r = 0,244$; $p = 0,035$).

– Doppler de arteria umbilical: lo hemos valorado mediante el índice de resistencia; no se observó correlación significativa entre éste y ninguno de los parámetros de vascularización placentaria.

Se calcularon la media y la desviación típica del total de 75 casos para los 4 parámetros de vascularización (tabla 2).

En la tabla 3 se presentan los resultados para los distintos parámetros de vascularización estudiados, con arreglo a la metodología descrita previamente, analizando la validez de una sola esfera, de 3 esferas del mismo volumen y de 3 esferas de volúmenes diferentes frente a la media del total de 9 esferas. Se obtienen unos coeficientes de correlación intraclase en general buenos; los menores fueron en el caso de una sola esfera (el ICC bajó hasta un 0,651) y fueron excelentes cuando se estudió una esfera de cada volumen (con ICC de hasta 0,953). En todo caso, fueron muy similares en el caso de las 3 esferas del mismo volumen (con ICC entre 0,800 y 0,854).

DISCUSIÓN

La placenta histológicamente separa el feto y el útero, modifica los sistemas endocrinos e inmunitario materno y establece las conexiones vasculares entre la madre y el embrión. Sin duda, es la perfu-

Tabla 3. Reproducibilidad intraobservador de las mediciones del índice de grises (IG), índice de vascularización (IV), índice de flujo (IF) e índice de vascularización flujo (IVF) placentarios según la distinta metodología de medición

| Parámetro | Medición | n | Diferencia media | DE | CCI | IC del 95% CCI |
|-----------|---------------------------|-----|------------------|------|-------|----------------|
| IG | 1 esfera del volumen 1 | 75 | -0,730 | 7,15 | 0,735 | 0,580-0,833 |
| | 3 esferas del volumen 2 | 225 | -0,921 | 5,88 | 0,844 | 0,753-0,902 |
| | 1 esfera por cada volumen | 225 | -0,738 | 5,71 | 0,824 | 0,721-0,889 |
| IV | 1 esfera del volumen 1 | 75 | 1,328 | 6,65 | 0,746 | 0,599-0,839 |
| | 3 esferas del volumen 2 | 225 | -0,425 | 3,51 | 0,854 | 0,769-0,907 |
| | 1 esfera por cada volumen | 225 | 0,483 | 2,17 | 0,948 | 0,917-0,967 |
| IF | 1 esfera del volumen 1 | 75 | 2,123 | 5,97 | 0,651 | 0,430-0,784 |
| | 3 esferas del volumen 2 | 225 | 0,672 | 4,07 | 0,800 | 0,683-0,873 |
| | 1 esfera por cada volumen | 225 | 0,832 | 3,02 | 0,881 | 0,806-0,926 |
| IVF | 1 esfera del volumen 1 | 75 | 0,439 | 2,53 | 0,761 | 0,623-0,849 |
| | 3 esferas del volumen 2 | 225 | -0,161 | 1,65 | 0,826 | 0,724-0,890 |
| | 1 esfera por cada volumen | 225 | 4,714 | 4,76 | 0,953 | 0,922-0,971 |

CCI: coeficiente de correlación intraclase; DE: desviación estándar; IC: intervalo de confianza.

278 sión placentaria, la función primordial para comprender la fisiología del desarrollo y nutrición del feto. Muy posiblemente, subyacen en las anomalías del árbol placentario muchas de las afecciones obstétricas conocidas: hipertensión, oligoamnios, retardo de crecimiento, trombosis placentaria, síndrome de transfusión entre gemelos, infarto o desprendimientos de placenta.

Hasta ahora, el método disponible para detectar de forma temprana anomalías de la perfusión placentaria antes de que derivaran en compromiso fetal era tan sólo la valoración, muy subjetiva, del aspecto placentario en imágenes bidimensionales o bien Doppler convencional y análisis del flujo de una sola arteria, la umbilical. No obstante, las alteraciones detectadas en esta arteria reflejan cambios vasculares ya tardíos del árbol vellositario; además, no se descubren las anomalías en los pequeños vasos, origen probable de la afección anteriormente comentada.

La técnica *power* Doppler es la más sensible y útil para el estudio vascular en órganos parenquimatosos, pues es capaz de visualizar los vasos sanguíneos de pequeño diámetro con menor velocidad de flujo, característica específica de los vasos placentarios²⁰⁻²². Las señales de flujo son independientes del ángulo de insonación y además todos los vasos aparecen en pantalla, incluso los analizados en sección transversa.

No es capaz de detectar la dirección del flujo ni su velocidad, pero sí la densidad al poder emplear mapas de flujo sanguíneo. Si además, se obtiene en tridimensión, podemos cuantificar la vascularización y el flujo sanguíneo en todo un bloque de tejido escogido, es decir, visualizar el solapamiento vascular múltiple, y es una información almacenable y reproducible. Es incluso capaz de captar ramas vellositarias de hasta tercer orden²³.

La forma irregular de la placenta y su gran extensión sólo han permitido su estudio y valoración completa mediante tridimensión en el primer trimestre²⁴. En el segundo y el tercero, se ha empleado el estudio de una «biopsia virtual» que pudiera ser representativa de todo el árbol vascular placentario, con una metodología ya establecida y reproducible²⁵.

No obstante, tras la finalización del presente trabajo y la publicación reciente de un estudio sobre vascularización placentaria en gestantes con crecimiento fetal retardado²⁶, Raine-Fenning contesta a

ese artículo con múltiples objeciones y críticas respecto a la metodología utilizada en aquél y que en parte también debemos asumir²⁷. Cuestiona que los índices de vascularización pudieran correlacionarse exactamente con la perfusión y flujo; destaca la importancia de la diferente insonación según la profundidad placentaria; respecto a la frecuencia de repetición de pulsos, cree como más apropiada 0,6 kHz; aconseja la utilización de un nuevo índice, el FMBV (*fraccional moving blood volumen*) y, especialmente, hace hincapié en que la adquisición de las distintas esferas debería estandarizarse con más claridad. Precisamente, el objetivo específico marcado en nuestro trabajo era determinar la manera más apropiada y rápida de recogida y análisis de las distintas biopsias virtuales para la medición de la vascularización de una determinada placenta.

En el presente estudio, se ha escogido el segundo trimestre, pues se sabe que tras la llamada segunda migración trofoblástica, en la semana 14, se establece todo el entramado vellositario y su estructura definitiva se completa en la semana 18. De esta forma, con una arquitectura vascular en la que ya se han producido las dos invasiones trofoblásticas, el estudio en estas semanas podría ser de utilidad para la predicción de afecciones por deficiente invasión trofoblástica: preeclampsia y crecimiento intrauterino restringido.

Nuestros resultados proporcionan observaciones de interés. Una mayor edad materna se asocia a menor densidad vascular. Además, una mayor paridad se asocia a una mayor vascularización placentaria y, a la inversa, las pacientes con abortos de repetición tendrían una peor vascularización de sus placentas. Igualmente, a mayor edad gestacional, mayor vascularización placentaria.

Sin embargo, no se ha observado una correlación significativa entre las resistencias mediante estudio Doppler de la arteria umbilical y ninguno de los parámetros de vascularización placentaria. Además, hemos comprobado que la medida de estos índices vasculares no es un predictor temprano del peso del recién nacido.

En cuanto a la aplicación del programa VOCAL, se validó la técnica en el segundo trimestre en gestaciones normales, cuando se demostró una repetibilidad aceptable de los parámetros de vascularización con una metodología más sencilla, pues el acuerdo intraobservador para los diferentes parámetros es excelente, con independencia de si los obte-

nemos tras estudiar 9 biopsias o tan sólo 3 biopsias obtenidas de un solo volumen.

En conclusión, obteniendo y almacenando en nuestro equipo un solo volumen de la parte más central de la placenta, con los requisitos metodológicos comentados, y analizando *off-line* tan sólo 3 biopsias virtuales a modo de esferas de ese volumen, es suficiente para obtener unos parámetros de vascularización fiables.

El estudio de la vascularización placentaria mediante *power* Doppler tridimensional supone una novedosa metodología de investigación que permite el estudio de pequeños vasos y representa una herramienta de gran interés para profundizar en el conocimiento de la función placentaria y su posible patología asociada al feto. En definitiva, el estudio de una pobre vascularización debe hacer catalogar a esta gestación como de riesgo alto.

BIBLIOGRAFÍA

- Moll W, Künzel W, Herberger J. Hemodynamic implications of hemochorial placentation. *Europ J Obstet Gynecol Reprod Biol.* 1975; 5:67-74.
- Wolf H, Oosting H, Treffers PE. Second trimester placental volume measurement by ultrasound: prediction of fetal outcome. *Am J Obstet Gynecol.* 1989;160:121-6.
- Pijnenborg R, Bland JM, Robertson WB, Brosens I. Uteroplacental arterial changes related to interstitial trophoblast migration in early human pregnancy. *Placenta.* 1983;4:397-414.
- Pijnenborg R, Anthony J, Davey DA, Rees A, Tiltman A, Vercruysse L. Placental bed spiral arteries in the hypertensive disorders of pregnancy. *Br J Obstet Gynaecol.* 1991;98:648-55.
- Mercé L, Barco MJ, Troyano JM, Sabatel R. Angiografía *power* Doppler tridimensional fetal y placentaria en la gestación normal. En: Mercé LT, editor. *Teoría y Práctica de la Ecografía y Angiografía Doppler Tridimensional en Obstetricia y Ginecología.* Madrid: Ed. Habe; 2006. p. 93-104.
- Mercé LT, Gómez B, Engels V, Bau S, Bajo JM. Intraobserver and interobserver reproducibility of ovarian volume, astral follicle, and vascularity indices obtained with transvaginal 3-dimensional ultrasonography, *power* Doppler angiography, and the virtual organ computer-aided análisis imaging program. *J Ultrasound Med.* 2005;24:1279-87.
- Jarvela IY, Sladkevicius P, Tekay AH, Campbell S, Nargund G. Intraobserver and interobserver variability of ovarian volume, gray-scale and color flow indices obtained using transvaginal three-dimensional *power* Doppler ultrasonography. *Ultrasound Obstet Gynecol.* 2003;21:277-82.
- Yaman C, Ebner T, Jesacher K. Three-dimensional *power* Doppler in the diagnosis of ovarian torsion. *Ultrasound Obstet Gynecol.* 2002;20:513-5.
- Raine-Fenning NJ, Campbell BK, Clewes JS, Kendall NR, Johnson IR. The reliability of virtual organ computer-aided analysis (VOCAL) for the semiquantification of ovarian, endometrial and subendometrial perfusion. *Ultrasound Obstet Gynecol.* 2003;22:633-9.
- Jauniaux E, Greenwold N, Hempstock J, Burton GJ. Comparison of ultrasonographic and Doppler mapping of intervillous circulation in normal and abnormal early pregnancies. *Fertil Steril.* 2003;79:100-6.
- Dubiel M, Breborowicz GH, Ropacka M, Pietryga M, Maulik D, Gudmundsson S. Computer analysis of three-dimensional *power* angiography images of foetal cerebral, lung and placental circulation in normal and high-risk pregnancy. *Ultrasound Med Biol.* 2005;31:321-7.
- Yu CH, Chang CH, Ko HC, Chen WC, Chang FM. Assessment of placental fractional moving blood volume using quantitative three-dimensional *power* doppler ultrasound. *Ultrasound Med Biol.* 2003;29:19-23.
- Chaoui R, Kalache KD, Hartung J. Application of three-dimensional *power* Doppler ultrasound in prenatal diagnosis. *Ultrasound Obstet Gynecol.* 2001;17:22-9.
- Mercé LT, Barco MJ, Bau S, Kupesic S, Kurjak A. Assessment of placental vascularization by three-dimensional *power* Doppler «vascular biopsy» in normal pregnancies. *Croat Med J.* 2005;46:765-71.
- Chang CH, Yu CH, Ko HC, Chang FM, Chen HY. Assessment of normal fetal liver blood flow using quantitative three-dimensional *power* Doppler ultrasound. *Ultrasound Med Biol.* 2003;29:943-9.
- Raine-Fenning NJ, Clewes JS, Kendall NR, Bunkheila AK, Campbell BK, Jonson IR. The interobserver reliability and validity of volume calculation from three-dimensional ultrasound datasets in the in vitro setting. *Ultrasound Obstet Gynecol.* 2003;21:283-91.
- Raine-Fenning NJ, Ramnarine KV, Nordin NM, Campbell BK. Quantification of blood perfusion using 3D *power* Doppler: an in-vitro for phantom study. *J Phys Conf Ser.* 2004;1:181-6.

- 280**
18. Yang WT, Tse GMK, Lam PKW, Metreweli C, Chang J. Correlation between color power Doppler sonographic measurement of breast tumor vasculature and immunohistochemical analysis of microvessel density for the quantitation of angiogenesis. *J Ultrasound Med.* 2002;21:1227-35.
 19. Raine-Fenning NJ, Campbell BK, Clewes JS, Kendall NR, Jonson IR. The interobserver reliability of three-dimensional power Doppler data acquisition within the female pelvis. *Ultrasound Obstet Gynecol.* 2004;23:501-8.
 20. Welsh AW, Humphries K, Cosgrove DO, Taylor MJ, Fisk NM. Development of three-dimensional power Doppler ultrasound imaging of fetoplacental vasculature. *Ultrasound Med Biol.* 2001;27:1161-70.
 21. Konje JC, Superiortz B, Bell SC, Taylor DJ, Kaufmann P. 3-dimensional colour power angiography for staging human placental development. *Lancet.* 2003;11:1199-201.
 22. Schaaps JP, Tsatsaris V, Goffin F, Brichant JF, Delbecque K, Tebache M, et al. Shunting the intervillous space: new concepts in human uteroplacental vascularization. *Am J Obstet Gynecol.* 2005;192:323-32.
 23. Matijevic R, Kurjak A. The assessment of placental blood vessels by three-dimensional power Doppler ultrasound. *J Perinat Med.* 2002;30:26-32.
 24. Hafner T, Kurjak A, Funduk-Kurjak B, Bekavac I. Assessment of early chorionic circulation by three-dimensional power Doppler. *J Perinat Med.* 2002;30:33-9.
 25. Mercé LT, Barco MJ, Bau S. Reproducibility of the study of placental vascularization by three-dimensional power Doppler. *J Perinat Med.* 2004;32:228-33.
 26. Guiot C, Gaglioti P, Oberto M, Piccoli E, Rosato R, Todros T. Is three-dimensional power Doppler ultrasound useful in the assessment of placental perfusion in normal and growth-restricted pregnancies? *Ultrasound Obstet Gynecol.* 2008;31:171-6.
 27. Raine-Fenning NJ, Welsh AW, Jones NW, Bugg G. Methodological considerations for the correct application of quantitative three-dimensional power Doppler angiography. *Ultrasound Obstet Gynecol.* 2008;32:115-9.