



PROGRESOS de OBSTETRICIA Y GINECOLOGÍA

www.elsevier.es/pog



CASO CLÍNICO

Bloqueo aurículo-ventricular completo fetal de causa inmune

Silvia Campos Arca*, María Ruth Aguiar Couto, María Isabel Pardo Pumar,
Marta Vázquez Rodríguez y Juan Manuel Cumbras Álvarez

Servicio de Ginecología y Obstetricia, Complejo hospitalario de Pontevedra, Hospital Provincial de Pontevedra, Pontevedra, España

Recibido el 25 de junio de 2008; aceptado el 3 de octubre de 2008

Accesible en línea el 30 de diciembre de 2009

PALABRAS CLAVE

Bloqueo A-V completo
congénito;
Bloqueo cardiaco
congénito;
Arritmia fetal;
Marcapasos;
Anticuerpos anti-Ro

KEYWORDS

Congenital heart block;
Fetal Arrhythmia;
Pacemaker;
Anti-Ro antibodies

Resumen El bloqueo cardiaco congénito (BCC) es una entidad poco frecuente que se presenta con una incidencia de 1 entre 11.000-20.000 recién nacidos^{1,2}.

Se presenta un caso de bloqueo aurículo-ventricular completo (BAVC) de causa inmune en el que destaca un buen resultado perinatal al implantar marcapasos al nacimiento, a pesar de la alta morbimortalidad reflejada en la literatura.

Los anticuerpos Anti-Ro (SS-A) están presentes en un 95% del BCC de causa inmune, aunque sólo un 5% de las mujeres con positividad para ellos tienen hijos afectados².

El diagnóstico se realiza mediante ecografía, al visualizar bradicardia fetal persistente con disociación aurículo-ventricular y en ausencia de otras alteraciones estructurales y de patología infecciosa.

En dos tercios de los casos precisan implantación de marcapasos al nacimiento¹.

© 2009 SEGO. Publicado por Elsevier España, S.L. Todos los derechos reservados.

Immune-mediated complete fetal Atrioventricular block

Abstract The congenital complete heart block is a rare condition which is only found in one in 11.000 – 20.000 newborns^{1,2}.

We report one case of congenital heart block with a good perinatal outcome after a pacemaker implant at birth, despite the high morbidity and mortality of this condition reported in the literature.

Anti-Ro (SS-A) antibodies are associated with immune-mediated congenital heart block in 95% of cases, although only 5% of the woman who are likely to have these antibodies give birth to children affected by this disease. The diagnosis is carried out using ultrasonography, by visualizing a bradycardia with atrial-ventricular dissociation and the absence of other congenital structural heart disease and congenital infection¹.

In two thirds of cases a post-natal pacemaker implantation is needed¹.

© 2009 SEGO. Published by Elsevier España, S.L. All rights reserved.

* Autor para correspondencia.

Correo electrónico: silviacampos81@hotmail.com (S. Campos Arca).

Introducción

Se presenta un caso de bloqueo aurículo-ventricular completo (BAVC) fetal en una paciente asintomática durante toda la gestación, en la que se detectó positividad para anticuerpos anti-Ro.

El BAVC se manifiesta con una bradicardia fetal mantenida, que en ausencia de alteraciones estructurales o infecciosas, sugiere una causa inmune.

No fue preciso realizar tratamiento prenatal, implantándose un marcapasos al nacimiento, con buena evolución posterior.

Caso clínico

Paciente de 31 años, sin antecedentes de interés y dos gestaciones previas a término con recién nacidos sanos. G3P2. Gestación normocontrolada, analíticas rutinarias y serológicas dentro de la normalidad.

Amniocentesis por riesgo alto para síndrome de Down en el screening del I trimestre: 46 XX cromosómicamente normal.

En la ecografía morfológica de la semana 20 se aprecia bradicardia fetal mantenida a 80-90 lpm, sin otras alteraciones estructurales evidentes.

Se solicita ecocardiografía fetal a centro de referencia informando de corazón estructuralmente normal, situación hemodinámica estable, y presencia con frecuencia auricular a 150-170 lpm y frecuencia ventricular 50-65 lpm.

En sucesivos controles se mantienen los parámetros antes citados, asociándose insuficiencia tricuspídea leve-moderada, y sin visualizar signos de hidropesía fetal.

Ante la ausencia de alteraciones estructurales cardíacas y signos de infección fetal se solicita estudio de autoinmunidad materno, resultando positividad para Anti-Ro (SS-A): 52 y ANA: 1/1280 (patrón moteado) y negatividad para Anti-La(SS-B), Anti-RNP, Anti-Sm, Anti-DNA, C3, C4, y anticuerpos anticardiolipina. La paciente se encuentra durante toda la gestación asintomática y niega cualquier síntoma sugestivo de colagenopatía.

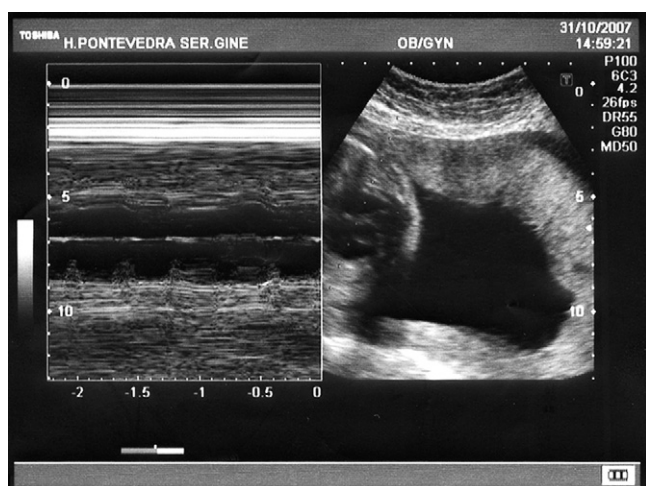


Figura 1 Ecografía en modo-M con disociación aurículo-ventricular.

En sucesivos controles se mantiene bradicardia fetal entre 52-55 lpm (fig. 1), sin signos de hidrops, ni descompensación hemodinámica, por lo que se decide conjuntamente con el centro de referencia, no instaurar tratamiento prenatal. Con el diagnóstico de BAVC de causa inmune se deriva a la paciente a centro de tercer nivel para posibilidad de tratamiento fetal al nacimiento.

Se finaliza gestación mediante cesárea electiva en la semana 37, naciendo una mujer de Apgar: 9-10 y peso 3550 g.

Al 3º día de vida se implanta un marcapasos con buena evolución posterior durante el primer año de vida.

Discusión

El BAVC es una entidad poco frecuente, que se manifiesta por una bradicardia fetal mantenida.

En un estudio reciente se ha visto que la edad y la paridad son factores de riesgo adicionales que incrementan el riesgo de bloqueo cardíaco congénito (BCC)³.

Se asocia a cardiopatías estructurales con una incidencia del 16² a 53%¹ de los casos según las series publicadas, siendo la más frecuente el isomerismo ventricular izquierdo y menos la comunicación aurículo-ventricular, la transposición de los grandes vasos y la hipoplasia pulmonar^{1,2}.

Igualmente hay que descartar colagenopatías maternas, a veces no diagnosticadas antes de la gestación, como el síndrome de Sjogren, enfermedad mixta del tejido conectivo o vasculitis leucocitoclástica, y sobre todo lupus eritematoso sistémico.

El 50% de las pacientes, como en este caso, están asintomáticas en el momento del diagnóstico y pueden desarrollar posteriormente una colagenopatía³.

Se han descrito casos no asociados ni a autoinmunidad ni a alteraciones estructurales, que se resuelven espontáneamente en todas las pacientes⁴.

El BAVC se diagnostica por ecografía fetal con modo M (fig. 1) y eco Doppler, complementada con ecocardiografía. La frecuencia ventricular oscila entre 45-80 lpm, asociándose a peor pronóstico cuando desciende de 55 lpm¹.

En las pacientes con riesgo de BCC, se aconseja evaluación ecográfica y controles frecuentes debido a que el desarrollo de un bloqueo tercer grado y miocardiopatía en algunos casos se ha descrito en el plazo de una semana de un ecocardiograma normal y sin aparición previa de bloqueo de primer grado⁵.

Es preciso descartar otras causas de bloqueo tales como infecciones fetales u otras alteraciones estructurales cardíacas, llegando al diagnóstico de BAVC de causa inmune por la presencia de positividad para anticuerpos en la gestante¹.

Los anticuerpos Anti-Ro (SS-A) presentes en esta paciente, se asocian en un 95% de los casos con el BCC, reforzándose la hipótesis de que estos anticuerpos tienen función patógena con efectos inflamatorios y antiarritmogénicos en el sistema de conducción cardíaco fetal^{2,5,23}.

El riesgo de que una madre con anticuerpos presente un hijo con bloqueo congénito es del 0,5-2% durante la primera gestación y del 10-17% con el 2º hijo⁵⁻⁷.

Se ha descrito la presencia de signos de bloqueo de primer grado en 1/3 de estas mujeres, revirtiendo espontáneamente en la mayoría de los casos⁸.

Se han barajado distintas terapéuticas durante la gestación para los fetos con BCC, aunque este es un tema que

permanece en discusión⁹. En esta paciente no se instauró tratamiento por estar asintomática y no asociarse a signos fetales de mal pronóstico.

Se ha planteado tratamiento con corticoides y β -agonistas en la mayoría de los estudios, y aunque no hay unanimidad en las recomendaciones, se ha demostrado beneficioso con un incremento en la supervivencia, en fetos con BAVC de peor pronóstico, como una frecuencia ventricular <55 lpm, hidropesía fetal, miocardiopatía, signos de descompensación cardíaca o fallo cardíaco fetal¹¹⁻¹⁵. Ambos tratamientos han demostrado ser útiles en la prevención de la inflamación miocárdica con incremento del gasto y la frecuencia cardíaca y revirtieron el hidropesía en algunos casos obteniendo mejores resultados en los fetos con BCC de causa inmune que en aquellos asociados a cardiopatías congénitas¹²⁻¹⁸. También se ha demostrado su eficacia en los BCC de 1° y 2° grado para prevenir el paso a AVC^{14,15,22}.

Se ha publicado recientemente que los corticoides a altas dosis administrados prenatalmente, no tienen efectos negativos en el desarrollo neuropsicológico de los niños^{9,10}.

Otra alternativa propuesta al tratamiento es la plasmaféresis para reducir la tasa de anticuerpos maternos, pero son necesarios más estudios¹⁷.

En cuanto a la prevención de BCC en madres con positividad para anticuerpos anti-Ro (SS-A), en los últimos artículos publicados no se recomienda tratamiento profiláctico con corticoides fluorados, incluso en aquellos casos que tengan un hijo anterior afecto de BCC o rash cutáneo^{7,19}. En estos casos se recomienda comenzar con un estudio de ecocardiograma y Doppler cada dos semanas al menos desde la semana 16, con el objetivo de detectar anomalías tempranas como contracciones auriculares prematuras, derrame pericárdico o ritmo irregular, que puedan sugerir instaurar tratamiento¹⁹⁻²². Los corticoides no fluorados (prednisona o derivados) son recomendados sólo por indicaciones maternas^{19,23}.

En cuanto al pronóstico el BAVC fetal detectado intraútero se asocia con una alta morbimortalidad, estimada en aproximadamente un 21% antes o después del nacimiento. Se asocia generalmente a frecuencia ventricular <55 lpm siendo el marcador más importante de mal pronóstico es la hidropesía fetal y presencia de defectos cardíacos congénitos como isomerismo ventricular izquierdo¹⁹⁻²¹.

En nuestro caso destaca la sorprendente evolución favorable intrauterina, a pesar de asociar frecuencia ventricular alrededor de los 55 lpm no se desarrolló hidropesía ni otros signos de mal pronóstico, por lo que no se instauró tratamiento, consiguiendo buenos resultados perinatales.

Las frecuencias ventriculares <60 lpm, se han asociado con requerimiento de implantación de marcapasos al nacimiento y/o miocardiopatía²²⁻²⁴.

La atención al parto de estas gestantes deben ser realizada en un centro de tercer nivel con un equipo médico multidisciplinario y entrenado en la atención a estos recién nacidos y en la implantación de un marcapasos, que es preciso en dos tercios de los casos^{1,22-24}. Se consideran indicaciones para la colocación de un marcapasos permanente síntomas de bradicardia y disfunción ventricular como el ritmo de escape con complejos anchos, la ectopia, la prolongación del intervalo Q-T y la cardiomegalia²²⁻²⁴.

Esta descrita la colocación de un marcapasos intraútero con resultado de muerte fetal por hidropesía¹.

Conflicto de intereses

Los autores declaran no tener ningún conflicto de intereses.

Bibliografía

1. Silverman NH, Schmidt KG. Evaluación ecográfica del corazón fetal. En: Callen PW, editor. Ecografía en obstetricia y ginecología. Barcelona: Elsevier España; 2009; p. 397-405.
2. Lee LA. Neonatal lupus erythematosus: clinical findings and patogénesis. *J Investing Dermatol Symp Proc.* 2004;9:52-6.
3. Skog A, Wahren-Herlenius M, Sundström B, Bremme K, Sonesson SE. Outcome and growth of infants fetally exposed to heart block-associated maternal anti-Ro autoantibodies. *Pediatrics.* 2008;121:e803-9.
4. Breur JM, Oudijk MA, Stoutenbeek P, Visser GH, Meijboom BJ. Transient non-autoimmune fetal heart block. *Fetal Diagn Ther.* 2005;20:81-5.
5. Friedman DM, Kim MY, Copel JA, Davis C, Phoon CK, Glickstein JS, Buyon JP. PRIDE Investigators. Utility of cardiac monitoring in fetus at risk for congenital heart block. *Circulation.* 2008;117:485-93.
6. Meroni PL, Gerosa M, Cimaz R. Neonatal lupus syndromes. *Aplar J Rheumatol.* 2004;7:285-91.
7. Costedoat-Chalumeau N, Amoura Z, Le Thi Hong D, Wechsler B, Vauthier D. Questions about dexamethasone use for the prevention of anti-SSA related congenital heart block. *Ann Rheum Dis.* 2003;62:1010-2.
8. Sonesson SE, Salomonsson S, Jacobsson LA, Bremme K, Wahren-Herlenius M. Signs of first-degree occur in one-third of fetuses of pregnant women with anti-SSA/Ro 52-kd antibodies. *Arthritis Rheum.* 2004;50:1253-61.
9. Api O, Carvalho JS. Fetal Dysrhythmias. *Best Pract Clin Obstetric Gynaecol.* 2008;22:31-48.
10. Brucato A, Astori MG, Cimaz R, Villa P, Li Destri M, Chimili L. Normal neuropsychological development in children with congenital complete heart block who may or may not be exposed to high-dose dexametasona in utero. *Ann Rheum Dis.* 2006;65:1422-6.
11. Jaeggi ET, Fouron JC, Silverman E, Ryan G, Smallhorn J, Hoornberg LK. Transplacental fetal improves the outcome of pergnatally diagnose complete atrioventricular block without disease. *Circulation.* 2004;110:1542-8.
12. Jaeggi ET, Nii M. Fetal brady-and tachyarrhythmias: new and accepted diagnostic and treatment methods. *Semin Fetal Neonatal Med.* 2005;10:504-14.
13. Cuneo BF, Zhao H, Strasburger JF, Ovadia M, Huhta JC, Wakai RT. Atrial and ventricular rate response and patterns of heart rate acceleration during maternal-fetal terbutaline treatment of fetal complete heart block. *Am J Cardiol.* 2007;100:661-5.
14. Jayaprasad N, Johnson F, Venugopal K. Congenital complete heart block and maternal connective tissue disease. *Int J Cardiol.* 2006;112:153-8.
15. Edwards G, Abinader MD. Treatment of fetal Complete Heart Block. *Am J Cardiol.* 2008;101:1070-1.
16. Joshua A, Copel MD, Alan H, Friedman MD, Charles S, Kleiman MD. Management of fetal cardiac arrhythmias. *Obst Gynecol Clin North Am.* 2007;24:201-11.
17. Hickstein H, Külz T, Claus R, Stange J, Schmidt R. Autoimmune-associated congenital heart block: treatment of the mother with immunoadsorption. *The Apher Dial.* 2005;9:148-53.
18. Matsubara S, Morimatsu Y, Shiraishi H, Kuwata T, Ohkuchi A, Izumi A, Takeda S, Suzuki M. Fetus with heart failure due to congenital atrioventricular block treated by maternally

- administered ritodrine. *Arch Gynecol Obstetric*. 2008;278: 85–8.
19. Brucato A. Prevention of congenital heart block in children of SSA-positive mothers. *Reumatology (Oxford)*. 2008;47(Suppl 3): iii35–7.
 20. Breur JM, Kapusta L, Stoutenbeek P, Visser GH, van den Berg P, Meijboon EJ. Isolated congenital atrioventricular block diagnosed in utero: natural history and outcome. *J Matern Fetal Neonatal Med*. 2008;21:469–76.
 21. Berg C, Geipl A, Kohl T, Breuer J, Germer U, Krapp M, Baschat AA, Hansmann M, Gembruch U. Atrioventricular block detected en fetal life: associated anomalies and potencial prognostic markers. *Ultrasound Obstetric Gynecol*. 2005;26:4–15.
 22. Jaeggi ET, Hoernberger LK, Smallhorn JF, Fouron JC. Unit of fetal cardiology, Department of Pediatrics, the hospital for Sick children, University of Toronto and Canada. Prenatal diagnosis of complete atrioventricular block associated with structural heart disease: combined experience of two tertiary care centers and review of the literature. *Ultrasound Obstetric Gynecol*. 2005;26:16–21.
 23. Cuneo BF, Strasburger JF, Wakai RT, Ovadia M. Conduction system disease in fetus evaluated for irregular cardiac rhythm. *Fetal Diagn Ther*. 2006;21:307–13.
 24. Jayaprasad N, Johnson F, Venugolap K. Congenital complete heart block and maternal connective tissue disease. *Int J Cardiol*. 2006:153–8.