

PROGRESOS de OBSTETRICIA Y GINECOLOGÍA

www.elsevier.es/pog



CASO CLÍNICO

Disección aórtica aguda tipo A en gestante de 33 semanas afectada del síndrome de Marfan

Laura Pérez Díaz*, Inés Merchán Felipe, Elena Traverso Morcillo, Sebastián Avilés Mejías, Margarita Blanco Campos y María Guichot Muñoz

Departamento de Obstetricia y Ginecología del Hospital Virgen del Rocío de Sevilla, Sevilla, España

Recibido el 6 de octubre de 2008; aceptado el 7 de marzo de 2009

Accesible en línea el 12 de febrero de 2010

PALABRAS CLAVE

Enfermedades de la aorta;
Síndrome de Marfan;
Embarazo

KEYWORDS

Aortic disease;
Marfan syndrome;
Pregnancy

Resumen La disección aórtica es una patología que se presenta raramente en mujeres jóvenes, pero cuando ocurre suele ocurrir con mayor frecuencia durante el embarazo, sobre todo en el tercer trimestre. El síndrome de Marfan, otras colagenopatías, la hipertensión crónica, el abuso de cocaína y la coartación de aorta son factores predisponentes a su aparición.

Presentamos un caso de una gestante afectada del síndrome de Marfan que debutó en la semana 33 con una disección aórtica aguda que requirió una cesárea urgente previa al reemplazo de la aorta ascendente. Ambos, madre y recién nacidos, fueron dados de alta sin incidencias. © 2009 SEGO. Publicado por Elsevier España, S.L. Todos los derechos reservados.

Acute type A aortic dissection in a woman at 33 weeks of pregnancy with Marfan syndrome

Abstract Although aortic dissection is uncommon in young women, it occurs more frequently during pregnancy, especially in the last trimester. Predisposing factors for aortic dissection are Marfan syndrome and other collagen diseases, chronic hypertension, aortic coarctation and cocaine abuse.

We report a case of acute aortic dissection in a woman in the 33rd week of pregnancy with Marfan syndrome. After cesarean section, the ascendant aorta was replaced. Both mother and infant were discharged in good physical health.

© 2009 SEGO. Published by Elsevier España, S.L. All rights reserved.

Introducción

La disección aórtica se produce por una rotura en la capa íntima de la aorta por donde la sangre penetra formando un hematoma que separa las capas íntima y media, dando lugar a una falsa luz entre estas¹.

* Autor para correspondencia.

Correo electrónico: lauperezdiaz@hotmail.com (L. Pérez Díaz).

Se presenta de forma infrecuente en mujeres de edad joven, pero cuando ocurre, suele debutar con mayor frecuencia durante el embarazo^{2,3}, sobre todo en el tercer trimestre debido a la situación de hiperdinamia e hipervolemia que este conlleva⁴. El 50% de las disecciones aórticas ocurridas en mujeres menores de 40 años se asocian al embarazo^{1,5,6}. Diversas collagenopatías (Marfan, Ehler-Danlos tipo IV)^{2-4,7,8}, hipertensión crónica², aortitis, coartación de aorta y abuso de cocaína^{2,4,8} se han descrito como factores de riesgo de aparición.

El pronóstico del proceso es controvertido. En ausencia de intervención quirúrgica inmediata la supervivencia materno-fetal es crítica, es por ello que la rapidez del equipo multidisciplinar adquiere una gran importancia.

Presentamos a continuación un caso ocurrido en nuestro hospital y señalamos la importancia de un diagnóstico temprano y un tratamiento quirúrgico urgente de esta.

Caso clínico

Gestante de 41 años en su 33.^a semana de amenorrea, sin antecedentes médico-quirúrgicos de interés, que acudió al servicio de urgencias ginecoobstétricas de nuestro hospital con un súbito dolor interescapular, síncope en domicilio y visión borrosa posterior al episodio. Entre sus antecedentes obstétricos figuraban 3 abortos tempranos y una gestación con preeclampsia severa a las 29 semanas que finalizó en cesárea con recién nacido vivo. A la exploración presentaba hipotensión, sudoración y somnolencia. Tras comprobar el bienestar fetal y la ausencia de patología obstétrica concomitante, se ingresó a la paciente para observación. Se realizó una tomografía computarizada (TC) y una ecografía transefágica que diagnosticaron una disección aórtica tipo A de Stanford que afectaba a los troncos supraaórticos y se acompañaba de una insuficiencia aórtica severa, por lo que se decidió realizar una intervención quirúrgica urgente en la que participó un equipo conjunto de anestesiólogos, cardiólogos, pediatras y obstetras (figs. 1 y 2).

En un primer momento se procedió a canalizar ambas arterias femorales e inmediatamente después se realizó la

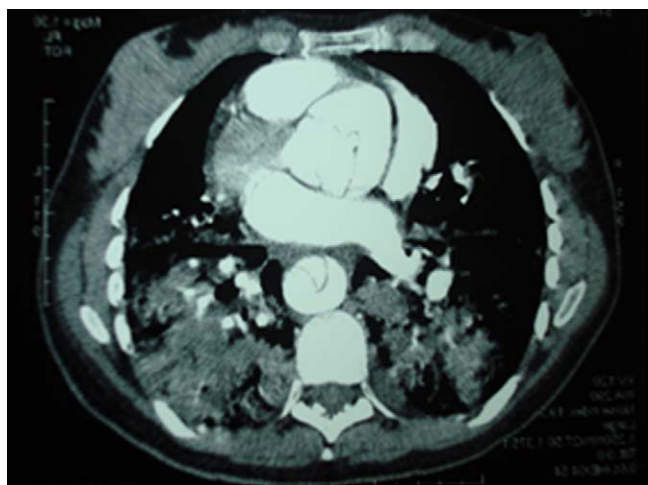


Figura 1 Tomografía computarizada de la disección a nivel de aorta ascendente.

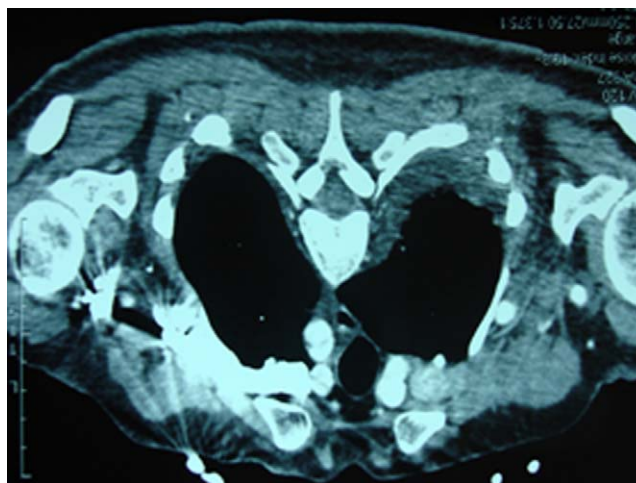


Figura 2 Tomografía computarizada de la disección que afecta a los troncos supraaórticos.

extracción fetal mediante cesárea seguida de histerectomía. Nació un feto vivo mujer de 1.530 g que, dada su prematuridad, precisó reanimación e intubación previa a la derivación a unidad de neonatología. Posteriormente, se instauró circulación extracorpórea y se realizó una esternotomía media con visualización de la lesión y reparación de esta mediante técnica de Bentall, con sustitución de la válvula aórtica mixomatosa y aorta ascendente disecada por prótesis de Dacron valvulada de n.º 23 con implante de arterias coronarias. Ambas, madre y recién nacido, evolucionaron favorablemente y fueron dadas de alta hospitalaria sin otras complicaciones a los 25 y 41 días, respectivamente. Finalmente, se realizó el diagnóstico definitivo de síndrome de Marfan que no era previamente conocido por la paciente.

Discusión

La disección aórtica es una afección extremadamente infrecuente en mujeres de edad joven pero cuando ocurre suele debutar con mayor frecuencia durante el embarazo², sobre todo en el tercer trimestre, favorecida por los cambios cardiovasculares y hormonales acontecidos durante la gestación⁷. El 50% de las disecciones aórticas ocurridas en mujeres menores de 40 años se asocian al embarazo^{1,6}.

El síndrome de Marfan, al igual que otras collagenopatías, predispone a la aparición de este proceso^{2,4,7,8}. Otros factores de riesgo descritos son la hipertensión crónica², aortitis, coartación de aorta y abuso de cocaína^{2,4,8}.

Los escasos casos recogidos en la bibliografía científica actual dificultan el desarrollo de guías de tratamiento médico-quirúrgicas⁴. La primera medida necesaria es una asistencia integral para favorecer el pronóstico de la madre y el feto. Es por ello que el trabajo multidisciplinar entre pediatras, anestesiólogos, obstetras y cirujanos cardiovasculares es clave para el éxito del proceso⁹.

El pronóstico del proceso es diferente para el feto y la madre. En el caso materno es indudable la necesidad de una intervención quirúrgica urgente, ya que sin ella la mortalidad asciende al 50% en las primeras 48 h⁹. El pronóstico de la

gestante depende del grado de afectación de la válvula, dilatación de la aorta y el tiempo transcurrido hasta la intervención quirúrgica². Sin embargo, la morbimortalidad del feto está influida por la edad gestacional y la permanencia intrauterina o no durante la intervención⁷.

El proceso quirúrgico, cuando puede realizarse, generalmente consta de la extracción fetal mediante cesárea, seguido de la cirugía cardiovascular reparadora mediante circulación extracorpórea, que requiere la heparinización masiva de la paciente y la inducción de hipotermia severa.

La extracción fetal previa a la circulación extracorpórea viene condicionada principalmente por la edad gestacional, es decir, el límite de viabilidad fetal. La permanencia intraútero del feto durante la hipotermia conlleva una reducción del flujo útero-placentario que frecuentemente desemboca en una hipoxia fetal con la posibilidad de muerte fetal¹ o secuelas neurológicas fetales graves¹⁰. Algunos autores han propuesto la utilización de normotermia o de hipotermia moderada como medida preventiva, aunque no existe experiencia actual en esta^{2,6,11,12}.

En general, se practicará una cesárea previa a partir de las 32 semanas de edad gestacional y se acepta la permanencia intrauterina durante la cirugía en fetos de menos de 28 semanas; el período comprendido entre las 28 y 32 semanas obliga a una decisión individualizada en cada caso^{2,4}.

Los casos descritos en la bibliografía científica en caso de intervención quirúrgica con feto in situ aportan unos resultados dispares. Mientras que diversos autores obtuvieron resultados nefastos, no sólo para el feto (mortalidad del 20%) sino igualmente para la madre¹, otros reportan casos exitosos con la permanencia intrauterina del feto^{6,11}.

Existe controversia sobre la conveniencia de la realización de histerectomía tras la cesárea. Su fundamento es la profilaxis de la hemorragia causada por la heparina¹³, sobre todo en pacientes que evolucionan con coagulopatías¹⁴. En nuestro caso, la decisión se tomó sobre la base de la experiencia previa del equipo quirúrgico, de los antecedentes de la paciente previamente descritos y de sus deseos genésicos cumplidos.

Finalmente, las recomendaciones para prevenir estos procesos se orientan a un diagnóstico temprano en gestantes de riesgo alto (hipertensión crónica de larga evolución, sospecha fenotípica de síndrome de Marfan) y el consejo preconcepcional en gestantes con diagnóstico previo. En la actualidad, mientras que diversos autores consideran contraindicación absoluta para la gestación la existencia de patología aórtica^{4,5}, otros no lo hacen en caso de síndromes de Marfan³. El factor limitante para desaconsejarlo sería un diámetro de la raíz aórtica > 40 mm^{3,15}. Un control mediante ecocardiografía trimestral y mensual en el último trimestre, además del tratamiento con bloqueadores betaadrenérgicos, puede favorecer el desenlace del proceso.

Por otro lado, en los casos no complicados, la vía del parto tampoco está consensuada. Mientras que algunos autores optan por la realización de cesárea sistemáticamente, otros permiten la vía vaginal siempre que se cumplan una serie de condiciones; la no existencia de un reemplazo valvular previo a gestación y un diámetro raíz aórtica < 40 mm³.

En conclusión, a pesar de ser una patología infrecuente debe tenerse en cuenta en caso de gestante con factores de

riesgo (hipertensión arterial crónica, colagenopatías, etc.), ya que su diagnóstico temprano y tratamiento urgente mejoran la supervivencia materno-fetal. Con respecto a la gestación, se recomendará la extracción fetal en caso de madurez fetal o edad gestacional > 32 semanas. La realización de un histerectomía posterior profiláctica no está consensuada y aunque no existe suficiente evidencia científica para su consecución, se procederá a su realización cuando el equipo multidisciplinar que atiende a la paciente considere que los beneficios superan a los riesgos y que, por tanto, es lo más conveniente en ese caso concreto.

Conflicto de intereses

Los autores declaran no tener ningún conflicto de intereses.

Bibliografía

1. Savi C, Villa L, Civardi L, Condemi AM. Two consecutive cases of type A dissection alter delivery. *Minerva Anesthesiol.* 2007;73:381–3.
2. Weissmann-Brenner A, Schoen R, Divon M. Aortic dissection in pregnancy. *Obstet Gynecol.* 2004;105:1110–3.
3. Lunel A, Audra P, Plauchu H, Gaucherand P. Syndrome de Marfan et grossesse. *J Gynecol Obstet Reprod.* 2006;35:607–13.
4. Avila W, Dias R, Yamada R, Armelin A. Acute aortic dissection during pregnancy. *Arq Bras Cardiol.* 2006;87:56–9.
5. Immer F, Bansi A, Immer-Bansi A, McDougall J, Zehr KJ, Schaff HV, et al. Aortic dissection in pregnancy: analysis of risk factors and outcome. *Ann Thorac Surg.* 2003;76:309–14.
6. Plunkett M, Bond LM, Geiss DM. Staged repair of acute type I aortic dissection and coarctation in pregnancy. *Ann Thorac Surg.* 2000;69:1945–7.
7. Masayuki S, Hiroto K, Tatsuichiro S, Takehiko F, Daisuike F, Nobuyuki Y, et al. Surgery for acute type A aortic dissection in pregnant patients with Marfan syndrome. *Eur J Cardiothorac Surg.* 2005;28:280–5.
8. Bercau G, Castaigne V, Mihaileanu S, Couetil JP, Freund M, Sauvanet E. Dissection de l'aorte ascendante et grossesse. *J Gynecol Obstet Reprod.* 1997;26:540–2.
9. Wooley JG, Redmon VW, Groom J. Letal aortic dissection in a 33-week parturient: a case report. *AANA Journal.* 2006;74:440–4.
10. Mul TF, Van Herwerden LA, Cohen-Overbeek TE, Catsman-Berrevoets CE, Lotgering FK. Hypoxic-ischemic fetal insult resulting from maternal aortic replacement, with normal fetal heart rate at term. *Am J Obstet Gynecol.* 1998;179:825–7.
11. Seeburger J, Mohr FW, Falk V. Acute type A dissection at 17 weeks of gestation in a Marfan patient. *Ann Thorac Surg.* 2007;83:674–6.
12. Matsuda H, Ogino H, Neki R, Kitamura S. Hemiarach replacement during pregnancy (19 weeks) utilizing normothermic selective cerebral perfusion. *Eur J Cardiothorac Surg.* 2006;29:1061–3.
13. Uchida T, Ogino H, Ando M, Okita Y, Yagihara T, Kitamura S. Aortic dissection in pregnant woman with the Marfan syndrome. *Kyobu Geka.* 2002;55:693–6.
14. Denschlag D, Loop T, Klisch J, Tempfer C, Anders B, Karck U. Thrombolytic therapy and combined cesarean section and hysterectomy in prosthetic mitral valve thrombosis in pregnancy. *Acta Obstet Scand.* 2005;84:404–9.
15. McDermott C, Sermer M, Siu SC, David T, Colman JM. Aortic dissection complicating pregnancy prophylactic aortic root replacement in a woman with Marfan syndrome. *Int J Cardiol.* 2007;120:427–30.