

PROGRESOS de OBSTETRICIA Y GINECOLOGÍA

www.elsevier.es/pog



CASO CLÍNICO

Cesárea en isquemia-histerectomía: nueva técnica para finalizar la gestación en pacientes con hipertensión arterial pulmonar

Juan Fernández Olcina^{a,*}, Juan Rubio Moll^a, Cristina Casanova Pedraz^a,
Carmen Baixauli Soria^a, Marta García Gamón^a, Asunción Aguado Borja-Fos^b
y Antonio Abengochea Cotaina^b

^a Servicio de Obstetricia y Ginecología, Hospital La Fe, Valencia, España

^b Servicio de Anestesiología y Reanimación, Hospital La Fe, Valencia, España

Recibido el 30 de julio de 2010; aceptado el 5 de abril de 2011

Accesible en línea el 17 de junio de 2011

PALABRAS CLAVE

Cesárea en isquemia;
Histerectomía;
Autotransfusión;
Hipertensión arterial
pulmonar y gestación

KEYWORDS

Cesarean section in
ischemia;
Hysterectomy;
Autotransfusion;
Pulmonary hypertension
and pregnancy

Resumen La asociación de hipertensión arterial pulmonar (HAP) y embarazo sigue presentando unos índices de mortalidad materna muy elevados.

Las nuevas terapias y el abordaje multidisciplinario han conseguido mejorar el curso del embarazo y el pronóstico fetal, pero no el materno.

La observación de que la evacuación del feto e involución uterina coincide con un empeoramiento marcado de la función cardíaca materna sugiere como causa desencadenante el paso súbito de la sangre contenida en el músculo uterino a la circulación general, que al comportarse como una autotransfusión eleva a límites insostenibles las presiones en el corazón derecho. Para evitarlo se ha diseñado una nueva técnica quirúrgica, la cesárea en isquemia-histerectomía, que cierra la circulación uterina antes de la extracción fetal. Se describe la técnica quirúrgica y se aportan 4 casos clínicos ilustrativos.

© 2010 SEGO. Publicado por Elsevier España, S.L. Todos los derechos reservados.

Cesarean section in ischemia-hysterectomy: A new technique to terminate pregnancy in patients with serious pulmonary hypertension

Abstract The association of pulmonary hypertension (PH) and pregnancy still leads to high maternal mortality.

New treatments and a multidisciplinary approach have improved the course of pregnancies and fetal outcomes but not maternal prognosis.

We observed that fetal evacuation and uterine involution coincides with marked worsening of maternal cardiac function, suggesting that the trigger is blood flow from the uterine muscle to the general circulation. This process acts as an autotransfusion and increases the pressure in the

* Autor para correspondencia.

Correo electrónico: jaf042@gmail.com (J. Fernández Olcina).

right heart to unsustainable limits. A new surgical technique, cesarean section in ischemia-hysterectomy, has been designed to prevent this event. This technique blocks uterine circulation before fetal extraction. We describe this technique and four cases.

© 2010 SEGO. Published by Elsevier España, S.L. All rights reserved.

Introducción

Existe hipertensión arterial pulmonar (HAP) cuando las cifras de presión arterial pulmonar media son superiores a 25 mmHg en reposo o a 30 mmHg en ejercicio^{1,2} (la sistólica de $21,5 \pm 5,1$ mmHg y la diastólica de $9,5 \pm 3,5$ mmHg).

La historia natural de la enfermedad sin tratamiento es hacia hipertrofia ventricular derecha, insuficiencia ventricular derecha³ y después izquierda. Los cambios hemodinámicos que se producen durante la gestación suponen una carga extra para el sistema cardiovascular que son normalmente bien tolerados por mujeres sanas, pero que en pacientes con hipertensión pulmonar exacerban este trastorno y representa una mortalidad materna tan alta como el 50%²⁻⁴.

Las tasas de mortalidad durante la gestación se estiman en el 30% en pacientes con HAP primaria, en el 36% en mujeres con síndrome de Eisenmenger y en el 50% en pacientes con HAP secundaria^{5,6}. Se trata de cifras globales que comprenden las muertes que se producen durante toda la gestación, incluyendo parto y puerperio, pero dentro del embarazo la mayoría de las muertes maternas en pacientes con hipertensión pulmonar observadas en la última década se concentran en el periparto, principalmente antes del primer mes postparto^{2,4,7} (62,5% de las muertes se produjeron del parto hasta menos de 30 días postparto)^{3,6,8,9}. Algunas series publican solo un 54% de supervivencia tras más de un año de seguimiento⁷. Estos datos indican que la hipertensión arterial pulmonar es una patología poco compatible con los cambios cardiovasculares que suceden durante el embarazo y el posparto^{1,7}, y por este motivo la gestación está contraindicada en los casos de enfermedad severa^{4,10}.

Durante la primera mitad del embarazo el gasto cardíaco aumenta un 30-50%^{8,9} (como efecto del incremento del volumen sistólico y de la frecuencia cardíaca), un 30% adicional durante el periodo de dilatación (cada contracción efectiva mueve en la circulación sanguínea de 300 a 500 ml de sangre)^{8,11} y alrededor del 45% en el pujo^{1,3}. Además, durante la segunda fase del parto la presión sanguínea y la frecuencia cardíaca pueden verse incrementadas por el dolor, y las maniobras de Valsalva pueden producir grandes fluctuaciones de la presión venosa central¹¹. Estos fenómenos pueden ser evitados realizando una cesárea electiva. Pero es tras el expulsivo cuando tienen lugar las complicaciones más importantes⁶, ya que inmediatamente después del parto y de la expulsión de la placenta, aproximadamente 500 ml de sangre son transferidos bruscamente a la circulación materna. Este fenómeno de «autotransfusión» que incrementa la presión venosa central, la precarga y la poscarga¹¹ y puede precipitar el fallo cardíaco³, no se evita realizando una cesárea electiva, y es lo que pretendemos evitar mediante la técnica que proponemos.

Los objetivos del tratamiento médico son lograr un gasto cardíaco óptimo, prevenir las frecuencias ventriculares rápidas y evitar reducciones bruscas de la resistencia vascular

sistémica durante el embarazo, además de disminuir el esfuerzo en el ventrículo derecho, minimizar los incrementos del volumen sanguíneo e impedir situaciones en las que se eleva la presión en la arteria pulmonar (hipercapnia, hipoxia o acidosis)^{6,8}.

Se han introducido recientemente múltiples fármacos que parecen disminuir el riesgo de mortalidad en estas pacientes y mejorar el pronóstico (óxido nítrico inhalado¹², calcioantagonistas, vasodilatadores pulmonares como iloprost¹⁰, epoprostenol y sildenafil)^{1,4,5,13,14}, alcanzar un mayor grado de madurez fetal y disminuir la mortalidad durante la gestación en estas pacientes^{4,7,10}, pero lo que no se ha conseguido es disminuir la mortalidad materna en el parto y el puerperio inmediato, ya que no evitan la autotransfusión.

La clasificación de la NYHA (New York Heart Association) no predice en todos los casos el resultado final del embarazo⁶. Existe un estudio retrospectivo en el que la mayoría de casos de edema pulmonar y muerte materna ocurrieron en mujeres de clases I o II funcionales. Cualquier variación de la clasificación durante el embarazo, incluso si solo es de las clases I a II, puede ser ominosa y debe llevar a una valoración amplia y un tratamiento intensivo¹.

Las pacientes deben ser manejadas por un equipo multidisciplinar que incluya: obstetras, anestesista, hematólogos y especialistas en el conocimiento y el manejo de la HAP (neumólogos y cardiólogos)^{1,2,4}.

Material y métodos

Hasta ahora la cesárea electiva era la técnica de elección a realizar en el momento en que haya deterioro materno o fetal, evitando así el trabajo de parto y el incremento del gasto cardíaco, en cada contracción³. Pero como realizando una cesárea no se evita la autotransfusión, nuestro objetivo es comunicar una nueva técnica quirúrgica que permite evitar este fenómeno.

Técnica quirúrgica de la cesárea en isquemia

Tras anestesia general o locorregional —a juicio del anestesiólogo—, se coloca la paciente en decúbito supino. Practicamos laparotomía media infra-supraumbilical lo suficientemente extensa para exteriorizar el útero grávido. A continuación disecamos la plica vesicouterina hasta visualizar lateralmente los vasos uterinos.

Procedemos entonces al cierre del sistema vascular uterino (fig. 1):

- Clampaje con clamp recto del pedículo uteroovárico y ligamento redondo hasta llegar al segmento con el objeto de cerrar también los plexos venosos del ligamento ancho.
- Clampaje del pedículo uterino perpendicularmente al parametrio hasta que el extremo de la pinza se encuentre con el clamp recto uteroovárico.

Técnica quirúrgica de la cesárea en isquemia

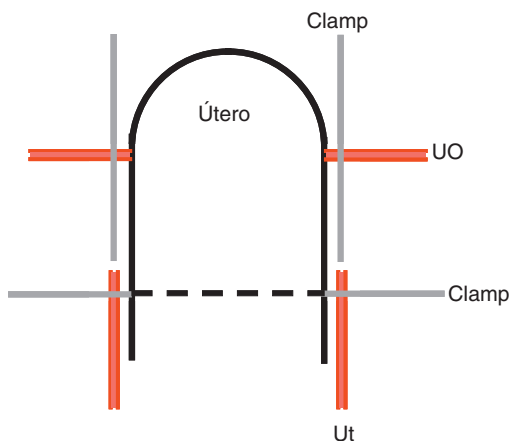


Figura 1 Esquema de la técnica quirúrgica. Ut: pedículo uterino; UO: pedículo uteroovárico.

A continuación se procede a la apertura del segmento y a la extracción fetal, y en este momento podemos observar que, aunque el útero se contraiga para iniciar el mecanismo de adaptación volumétrica, no hay involución uterina ni desprendimiento placentario, porque la contracción del miometrio no puede vencer la presión hidrostática del sistema vascular uterino cerrado. La ausencia de involución uterina será, pues, el mejor marcador del bloqueo vascular.

Sin extraer la placenta ni rectificar las pinzas puestas en los pedículos, practicaremos histerectomía subtotal sin anexectomía seccionando los pedículos sin colocar hemostasias en la pieza quirúrgica para que la sangre contenida en el cuerpo uterino (causante de la autotransfusión) fluya libremente hacia el campo quirúrgico, de donde será aspirada.

Tras la escisión del cuerpo uterino fijaremos las ligaduras independizando redondo de uteroovárico para obtener una hemostasia más segura. La sangre contenida en el segmento, el cuello y los plexos pampiniformes que no es rescatada representa un volumen despreciable frente al beneficio funcional que supone para la paciente la conservación de anexos y del cérvix.

Resultados: casos clínicos

Presentamos dos casos que ilustran la gravedad de la enfermedad y su curso clínico inevitable hacia la insuficiencia cardíaca y el exitus por fallo cardíaco, y otros dos en los que se practica la cesárea en isquemia-histerectomía y evolucionan de forma satisfactoria.

Caso 1

Paciente de 34 años de edad, tercigesta (G3 A1 C1), que como antecedentes de interés tiene un aborto y un embarazo que terminó en cesárea por preeclampsia. Fumadora de 1 paquete/día, intervenida de apendicitis y del túnel carpiano y alérgica al Dalamón®. Queda gestante por tercera vez

y consulta en su semana 24 de gestación por disnea de ligeros y moderados esfuerzos (clasificación II-III de la NYHA) y es diagnosticada de hipertensión pulmonar primaria (PAP media de 80 mmHg) e ingresada en nuestro centro. Es controlada con tratamiento médico, y en la semana 34+6 se le realiza una cesárea electiva y esterilización tubárica, obteniéndose un recién nacido mujer de 1.950 g, índice de Apgar 6/8/10, pH arterial 7,17 y pH venoso 7,21.

Durante la cesárea se observa hipoxia que precisa oxigenoterapia con altas concentraciones de oxígeno. El postoperatorio inmediato cursa sin complicaciones graves, y a los 3 días comienza con disnea de reposo, sudoración y mareo intenso, por lo que ingresa en la UCI.

A la exploración se evidencian signos de insuficiencia cardíaca derecha: hepatomegalia, dolor a la palpación en ambos hipocondrios; en el electrocardiograma: bloqueo completo de rama derecha, signos de crecimiento ventricular derecho; en la radiografía de tórax las arterias pulmonares aparecen engrosadas. Se estima ecocardiográficamente HAP de 80 mmHg, insuficiencia tricuspídea grave y depresión moderada grave de la función del ventrículo derecho.

Se intenta estabilizar con tratamiento médico: diltiazem, heparina, dobutamina y epoprosterenol, y al colocar un catéter de Swan-Ganz en la arteria pulmonar para monitorizar los efectos del tratamiento con epoprosterenol experimenta una bradicardia rápidamente progresiva que desembocó en asistolia de la que no se recuperó tras 50 min de reanimación cardiopulmonar (RCP), falleciendo en ese momento a los 13 días poscesárea.

Caso 2

Paciente de 20 años, G1, que como antecedentes de interés tiene una cardiopatía congénita que consiste en una comunicación interventricular (CIV) amplia con HAP y coartación de aorta moderada, intervenida quirúrgicamente en la infancia. Previo a la intervención presentaba una HAP severa al 80% de la presión arterial sistémica, y poscirugía una HAP moderada al 50% de sistémica. Queda gestante por primera vez, y se le explica a la paciente durante el primer trimestre la opción de interrumpir la gestación debido a la gravedad de su patología de base, y la paciente decide seguir adelante con el embarazo. Ingresa por primera vez en la semana 20 de gestación por disnea de mínimos esfuerzos (clasificación III de la NYHA), encontrándose con presiones en arteria pulmonar medias de 100-120 (HAP severa) y síndrome de Eisenmenger con flujo bidireccional a través de la CIV. Reingresa en varias ocasiones para control, y tras maduración pulmonar en la semana 24 se realiza cesárea electiva y ligadura tubárica a las 28+4 semanas, bajo anestesia locorregional (raquídea), obteniéndose un recién nacido mujer de 1.200 g, índice de Apgar 4/7. Tras la extracción fetal la paciente experimenta una parada cardíaca que intenta recuperarse con atropina y masaje sin éxito, produciéndose el exitus.

Durante esta intervención pudimos observar directamente la relación involución uterina-paro cardíaco, lo que nos hizo sospechar que la inyección súbita de sangre uterina en la circulación venosa era lo que podía ocasionar el fracaso cardíaco.

Caso 3

Paciente de 37 años, G1, gestante de 36 semanas, controlada en otro centro desde donde nos la remiten por rotura prematura de membranas y dinámica para acabar la gestación. Aporta un informe completo de control de embarazo de curso normal y otro cardiológico en el que se indica que es portadora de una estenosis mitral de origen reumático tratada en 2005 mediante comisurotomía percutánea y quirúrgica. Está diagnosticada también de fibrilación auricular crónica. Como tratamiento habitual toma digoxina, propranolol, amilorida, furosemida y fraxiparina. Aporta ecocardiograma reciente que informa de estenosis mitral moderada, insuficiencia mitral ligera, estenosis aórtica moderada, insuficiencia aórtica moderada, ventrículo derecho aumentado de tamaño y doble lesión tricuspídea con HAP ligera y aumento de la presión venosa central (PVC). La función ventricular izquierda y su morfología son normales.

Se le propone la realización de una cesárea en isquemia-histerectomía, que acepta, y la intervención se lleva a cabo sin incidencias. Se obtiene un varón de 2.450 g, índice de Apgar 9/10, y pH de cordón 7,27.

El postoperatorio inmediato cursa en la UCI, presentando PVC entre 35 y 60 mmHg, que se trata con perfusión de nitroglicerina. A los cuatro días pasa a sala de puerperas, y a los tres días es dada de alta debido a su mejoría y estabilidad clínica, con su medicación habitual.

Caso 4

Paciente de 36 años, primigesta. Como antecedentes de interés refiere una miomectomía laparotómica en 2007.

Consulta en la semana 30+4 de gestación por sensación distérmica, tos, rinorrea y disnea de cuatro días de evolución. Refiere también malestar general y dolor abdominal. A la exploración obstétrica se evidencia dinámica uterina, por lo que se ingresa con el diagnóstico de amenaza de parto prematuro.

Al ingreso la paciente está apirética (36,9 °C), con disnea intensa, presenta una saturación de oxígeno (Sat O₂) del 78%, cianosis labial, taquicardia de hasta 150 lpm, y en la auscultación se aprecian crepitantes bilaterales. Se procede entonces a intubación orotraqueal de urgencia, tras la cual es trasladada a reanimación con ventilación manual y oxígeno a 15 l/min. Al ingresar en reanimación se conecta al respirador, precisando aumentar la PEEP hasta 12 mmHg para conseguir una saturación de oxígeno mayor del 90%.

Se realiza una ecocardiografía, que informa de estenosis mitral reumática, previamente no conocida, sin poder estimar el área valvular por la taquicardia, por lo que se decide monitorización invasiva con Swan-Ganz para valorar presiones arteriales pulmonares, confirmándose una presión capilar pulmonar (PCP) de 43 mmHg, una presión arterial pulmonar media (PAPm) de 37 mmHg y una presión venosa central (PVC) de 14 mmHg. El electrocardiograma informa de taquicardia sinusal.

La paciente es diagnosticada de gripe A por detección del virus H₁N₁ en frotis faríngeo, y en la radiografía de tórax se observan condensaciones bilaterales sugestivas de neumonía, instaurándose tratamiento antibiótico con azitromicina e

Tabla 1 Datos de la paciente del caso 4

	PAPm (mmHg)	PVC (mmHg)
Precesárea	36	14
Incisión cesárea	39	14
Posthisterectomía	43	13
Control UCI	30	10
Extubada	33	7

PAPm: presión arterial pulmonar media; PVC: presión venosa central.

imipenem y Tamiflu®. Se inicia maduración pulmonar fetal con corticoides.

Tras su estabilización en la UCI se procede a una valoración obstétrica detallada, observándose en la ecografía un feto en cefálica con biometría acorde a la edad gestacional (diámetro biparietal [DBP]: 84 mm; circunferencia abdominal [CA]: 287 mm; longitud de fémur [LF]: 61 mm, y peso fetal estimado, 2.100 g), y un Doppler en arteria umbilical normal (índice de resistencia [IR]: 0,56, índice de pulsatilidad [IP]: 1), líquido amniótico normal y placenta normoinsera.

La paciente permanece estabilizada, y tras la maduración pulmonar fetal se indica cesárea en isquemia-histerectomía en la semana 31+1 de gestación, obteniéndose un varón de 2.065 g, índice de Apgar 5/9 y pH de cordón 7,33.

La evolución posterior es satisfactoria, pudiéndose extubar a los 3 días de la cesárea. Al cuarto día postintervención la paciente es trasladada a planta, donde permanece 7 días. Es dada de alta a los 11 días de la cesárea.

Los datos de las presiones pulmonares y la PVC registrados por el catéter de Swan-Ganz se recogen en la [tabla 1](#).

Discusión

La introducción de nuevas terapias médicas y la cesárea electiva convencional han conseguido mejorar el pronóstico de la gestante con HAP y cardiopatía. Pero a pesar de ello la morbimortalidad sigue siendo excesivamente alta. Hay descritos casos en la literatura de pacientes afectas de HAP controladas con tratamiento médico hasta el momento de la cesárea y que fallecen inmediatamente o a las pocas horas o días de terminar la intervención por fallo cardiaco derecho^{8,15,16}. Cuando los cambios hemodinámicos no llegan a producir el exitus de la paciente, a menudo esta cursa un postoperatorio tormentoso y largo en la UCI^{8,10}.

Desde la más estricta observación clínica consideramos que se puede dar un paso más evitando la autotransfusión mediante la realización de la cesárea en isquemia-histerectomía.

Nos enfrentamos con la dificultad de que existen muy pocos estudios sobre el tema, y la información de la bibliografía está constituida fundamentalmente por casos aislados¹¹. No obstante, consideramos que la técnica quirúrgica estará indicada en todas las pacientes con cualquier grado de HAP, incluso aunque esta sea leve, sobre todo si se acompaña de factores cardíacos asociados que impliquen peor pronóstico, como fibrilación auricular, hipertrofia ventricular derecha, valvulopatía complicada, etc. (caso 3), ya que en esos casos la mortalidad sigue siendo considerable¹⁷.

Desde el punto de vista fetal se considera una técnica segura, ya que la momentánea interrupción del aporte arterial uterino no influye en la oxigenación fetal, porque se tardan unos segundos en extraer el feto, y este cuenta con una reserva uteroplacentaria muy importante, demostrado por el pH de cordón de los casos que presentamos (3 y 4).

En cuanto a las cuestiones éticas, el aspecto más importante a tener en cuenta es la pérdida de la fertilidad resultado de la histerectomía, que es imprescindible para evitar la autotransfusión. Es importante señalar que en general en estas pacientes está contraindicada la gestación por el alto riesgo de mortalidad, por lo que estará indicada la realización de un método anticonceptivo definitivo (ligadura tubárica), siendo la cuestión de mantener la fertilidad de menor trascendencia, comparado con los beneficios de evitar las complicaciones derivadas de la enfermedad e incluso la muerte.

Hemos creído urgente la divulgación de esta técnica porque en un solo hospital pueden pasar años sin ver esta patología, y necesitaremos la experiencia de varios centros para delimitar y comprobar su utilidad a fin de definir el espectro de pacientes a las que deba ser aplicada.

Conflicto de intereses

No existe ninguna relación personal ni comercial que pueda suponer un conflicto de intereses para ninguno de los autores. Los autores no han recibido ninguna remuneración económica por la realización de este artículo. Finalmente, señalar que este es un artículo original que no ha sido enviado ni está siendo revisado por otra revista.

Bibliografía

- Madden BP. Pulmonary hypertension and pregnancy. *Int J Obstet Anesth.* 2009;18:156–64.
- Smedstad KG, Cramb R, Morison DH. Pulmonary hypertension and pregnancy: a series of eight cases. *Can J Anaesth.* 1994;41:502–12.
- Kiely DG, Condliffe R, Webster V, Mills GH, Wrench I, Gandhi SV, et al. Improved survival in pregnancy and pulmonary hypertension using a multiprofessional approach. *BJOG.* 2010;117:565–74.
- Weiss BM, Hess OM. Pulmonary vascular disease and pregnancy: current controversies, management strategies, and perspectives. *Eur Heart J.* 2000;21:104–15.
- Huang S, Hermes DeSantis ER. Treatment of pulmonary arterial hypertension in pregnancy. *Am J Health-Syst Pharm.* 2007;64:1922–6.
- Ray P, Murphy GJ, Shutt LE. Recognition and management of maternal cardiac disease in pregnancy. *Br J Anaesth.* 2004;93:428–39.
- Bédard E, Dimopoulos K, Gatzoulis MA. Has there been any progress made on pregnancy outcomes among women with pulmonary arterial hypertension? *European Heart Journal.* 2009;30:256–65.
- Monnery L, Nanson J, Charlton G. Primary pulmonary hypertension in pregnancy; a role for novel vasodilators. *Br J Anaesth.* 2001;87:295–8.
- Valdés G, Matthei R, Fernández MS, Schacht C, Corthorn J, Germaín A. Hipertensión pulmonar y embarazo. *Rev Med Chile (Santiago).* 2002;130:201–8.
- Elliot CA, Stewart P, Webster VJ, Mills GH, Hutchinson SP, Howarth ES, et al. The use of iloprost in early pregnancy in patients with pulmonary arterial hypertension. *Eur Respir J.* 2005;26:168–73.
- Harris IS. Management of pregnancy in patients with congenital heart disease. *Progr Cardiovasc Dis.* 2011;53:305–11.
- Decoene C, Bourzoufi K, Moreau D, Narducci F, Crepin F, Krivosic-Horber R. Use of inhaled nitric oxide for emergency cesarean section in a woman with unexpected primary pulmonary hypertension. *Can J Anaesth.* 2001;48:584–7.
- Easterling TR, Ralph DD. Schmucker BC. Pulmonary hypertension in pregnancy: treatment with pulmonary vasodilators. *Obstet Gynecol.* 1999;93:494–8.
- Goland S, Tsai F, Habib M, Janmohamed M, Goodwin TM, Elkayam U. Favorable outcome of pregnancy with an elective use of epoprostenol and sildenafil in women with severe pulmonary hypertension. *Cardiology.* 2010;115:205–8.
- Shimizu T, Takahashi H, Matsumiya N, Miyabe M, Tanaka M. Unsuccessful anesthetic management for cesarean section in a patient with primary pulmonary hypertension. *Masui.* 2007;56:949–52.
- O'Hare R, Mc Loughlin C, Milligan K, McNamee D, Sidhu H. Anaesthesia for Caesarean section in the presence of severe primary pulmonary hypertension. *Br J Anaesth.* 1998;81:790–2.
- González Mâqueda I, Armada Romero E, Díaz Recasens J, Gallego García de Vinuesa P, García Moll M, González García A, et al. Guías de práctica clínica de la Sociedad Española de Cardiología en la gestante con cardiopatía. *Rev Esp Cardiol.* 2000;53:1474–95.