



## PROGRESOS de OBSTETRICIA Y GINECOLOGÍA

www.elsevier.es/pog



### CASO CLÍNICO

## Embolia de líquido amniótico

Helen de Nobrega-Correa, Juan Perozo-Romero, Eduardo Reyna-Villasmil\*,  
Duly Torres-Cepeda e Isabel Sabatini-Saéz

Servicio de Obstetricia y Ginecología, Maternidad Dr. Nerio Beloso, Hospital Central Dr. Urquinaona, Maracaibo,  
Estado Zulia, Venezuela

Recibido el 29 de octubre de 2009; aceptado el 17 de febrero de 2011

Accesible en línea el 18 de mayo de 2011

#### PALABRAS CLAVE

Embolia de líquido  
amniótico;  
Coagulopatía;  
Muerte materna

#### KEYWORDS

Amniotic fluid embolism;  
Coagulopathy;  
Maternal death

**Resumen** La embolia del líquido amniótico es indudablemente una de las condiciones más peligrosas del embarazo y la principal opción de tratamiento es de soporte. Se presenta el reporte de una paciente con embolia de líquido amniótico a las 41 semanas de embarazo con episodio súbito de dolor torácico acompañado de disnea. La presentación clínica demostró la presencia de hipotensión, hipoxia y coagulopatía lo cual produjo la muerte materna y fetal.

© 2009 SEGO. Publicado por Elsevier España, S.L. Todos los derechos reservados.

#### Amniotic fluid embolism

**Abstract** Amniotic fluid embolism is undoubtedly one of the most dangerous conditions of pregnancy and treatment is mainly supportive. We report the case of a patient with an amniotic fluid embolism at 41 weeks of pregnancy with a sudden episode of thoracic pain accompanied by dyspnea. The clinical presentation consisted of hypotension, hypoxia and coagulopathy, causing maternal and fetal death.

© 2009 SEGO. Published by Elsevier España, S.L. All rights reserved.

### Introducción

La embolia del líquido amniótico es indudablemente una de las condiciones más peligrosas del embarazo y el tratamiento es principalmente de soporte. Se piensa que esta complicación es una de las principales causas de mortalidad materna periparto en el mundo<sup>1,2</sup>. A pesar del progreso en la

caracterización y comprensión de la embolia de líquido amniótico, la fisiopatología hemodinámica es incierta, por lo que el pronóstico general continúa siendo muy pobre<sup>3</sup>. Se presenta el reporte de una paciente con embolia de líquido amniótico a las 41 semanas de embarazo.

### Caso clínico

Paciente de 33 años, VG, IVP, quien consulta por presentar contracciones uterinas dolorosas y embarazo de 41 semanas, que durante la evolución del trabajo de parto presenta episodio súbito de dolor torácico acompañado de disnea.

\* Autor para correspondencia.

Correo electrónico: sippenbauch@gmail.com

(E. Reyna-Villasmil).

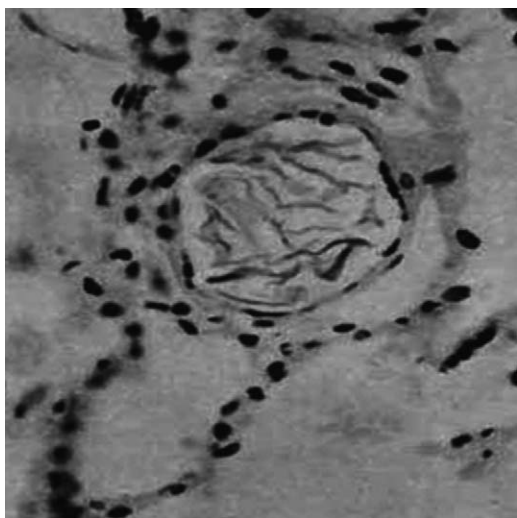


Figura 1 Escama basofílica en un vaso pulmonar.

El monitoreo fetal demostró un feto viable con frecuencia cardíaca de 145 latidos por minuto. Posteriormente, la paciente se tornó cianótica, con una caída de la saturación de oxígeno de 98% a 65% (monitoreada con un oxímetro de pulso) a pesar de suministrarle oxígeno al 100%. Los gases arteriales confirmaron el diagnóstico de hipoxia. También se observó un aumento de la presión arterial sistólica de 140/60 mmHg a 250/140 mmHg, con posterior caída de la presión arterial a 70/30 mmHg. El electrocardiograma demostró la presencia de taquicardia sinusal con múltiples extrasístoles.

La paciente fue intubada y conectada a ventilación mecánica para realizar la cesárea, obteniendo un recién nacido masculino de 3.500 gramos y 50 cm, sin signos vitales. Se observó aproximadamente la presencia de 900 ml de sangre libre en la cavidad abdominal. Durante la cirugía, la paciente presenta paro cardíaco, por lo cual se realizan maniobras de resucitación y se administran epinefrina y líquidos por vía intravenosa, pero la paciente no se recupera, por lo cual se declara la muerte de la paciente 60 min después del inicio de la sintomatología.

En la autopsia se observó distensión de los alvéolos; arterias y arteriolas estaban dilatadas con numerosas escamas basofílicas, en contraste con la mayoría de los capilares alveolares los cuales estaban muy estrechados. Las escamas basofílicas se encontraron en los vasos más pequeños formando tapones sin mezclarse con los elementos sanguíneos (fig. 1). En algunos vasos más grandes se observaron trombos, polimorfonucleares y fibrina. La coloración con hematoxilina-eosina demostró la presencia de lo que parecían ser pequeñas cantidades de material graso en los vasos.

## Discusión

La embolia de líquido amniótico es una rara complicación del embarazo y su incidencia exacta es desconocida; los reportes de la incidencia varían de 1:8.000 a 1:80.000<sup>2,4</sup>.

Desde el reporte inicial de Steiner<sup>4</sup> hasta la fecha, la embolia de líquido amniótico permanece como una

enfermedad altamente letal. La embolia ocurre generalmente durante la primera fase del parto, algunas veces asociada a anomalías obstétricas, como rotura uterina o placenta previa. Una proporción de pacientes muere durante el curso de un parto normal. En forma más rara, la muerte ocurre antes del inicio del parto<sup>5</sup>. El sitio de entrada a la circulación no ha sido demostrado exactamente en la mayoría de los casos, aunque se conoce que existen sitios potenciales presentes, como en la placenta previa central, rotura uterina o desgarros anormales en diferentes sitios de las membranas<sup>4,6</sup>. La mayoría de las muertes se observan en las siguientes horas a su aparición y solo un pequeño porcentaje de las pacientes sobrevive al síndrome.

La identificación de las causas precisas de la embolia de líquido amniótico y la respuesta circulatoria inducida por esta complicación han sido investigadas en estudios clínicos y de laboratorio. Los estudios experimentales que han utilizado diferentes modelos animales han suministrado resultados inconsistentes, parcialmente debido a que ha sido extremadamente difícil la replicación precisa del síndrome completo<sup>7</sup>. Al mismo tiempo, los cambios hemodinámicos obtenidos en humanos han sido tomados en la fase final y los reportes de los cambios fisiológicos tempranos son escasos.

Clark et al<sup>8</sup> han presentado un concepto unificador con relación a estos factores, proponiendo una respuesta hemodinámica bifásica en respuesta al evento inicial. Reportaron que la hipertensión y la hipoxemia pulmonar son seguidas por una disminución secundaria en la función del ventrículo izquierdo, produciendo cierto grado de isquemia miocárdica. En el caso que se presenta se observó una súbita caída en la presión arterial y la saturación de oxígeno en un periodo extremadamente corto. Este grado de hipoxia fue confirmado por el análisis de los gases arteriales. Esta secuencia de eventos sugiere que la hipoxia es la anomalía inicial en la embolia del líquido amniótico y que el colapso cardiovascular se debe principalmente a la lesión hipóxica del miocardio. La aparición abrupta de la hipoxia es también consistente con el intenso vasoespasmo vascular pulmonar que es la alteración subyacente como lo sugirió<sup>9</sup>.

El diagnóstico de la embolia de líquido amniótico es impreciso: los signos y síntomas pueden variar considerablemente<sup>6</sup>. Se puede presentar en forma similar a la anafilaxis o el choque séptico y en otros casos se ha encontrado disminución en las concentraciones de complemento sin signos de anafilaxis<sup>10</sup>. Los pacientes refieren dolor torácico o abdominal, disnea y cianosis. Los estudios radiográficos no son útiles para diferenciar la embolia pulmonar de la embolia de líquido amniótico<sup>5</sup>. La coagulación intravascular diseminada es un signo de presentación frecuente. El líquido amniótico tiene un efecto similar a la tromboplastina, que incluye agregación plaquetaria, liberación de los factores de coagulación y activación del factor X, que se incrementa con la edad gestacional<sup>10</sup>. Los factores tisulares también pueden ser la causa probable del efecto pro-coagulador. Las posibles fuentes incluyen piel fetal, mucosa del tracto respiratorio y epitelio genitourinario<sup>6</sup>.

Aunque se ha demostrado la presencia de escamas fetales en la sangre venosa central, la embolia de líquido amniótico se debe basar en el cuadro clínico o en los resultados de la autopsia<sup>2</sup>. La detección de escamas fetales en la sangre venosa o pulmonar no puede considerarse

como patognomónica debido a que pequeñas cantidades de células pueden entrar en la circulación materna en ausencia de embolia<sup>6</sup>.

Se ha propuesto una variedad de tratamientos, desde el uso de epinefrina, esteroides y heparina (basado en la evidencia de posibles mecanismos inmuno-humorales) hasta la colocación de *bypass* cardio-pulmonares para prevenir la falla ventricular izquierda secundaria a la vasoconstricción pulmonar<sup>1</sup>.

La embolia del líquido amniótico es una condición infrecuente y generalmente catastrófica. Debido a que es muy difícil distinguir la embolia del líquido amniótico del embolismo pulmonar, es importante realizar el diagnóstico y tratamiento temprano.

## Bibliografía

1. Stanten R, Iverson L, Daugharty T, Lovett S, Terry C, Blumenstock E. Amniotic fluid embolism causing catastrophic pulmonary vasoconstriction: diagnosis by transesophageal echocardiogram and treatment by cardiopulmonary bypass. *Obstet Gynecol.* 2003;102:496–8.
2. Gilbert W, Danielson B. Amniotic fluid embolism: Decreased mortality in a population-based study. *Gynecol Obstet Invest.* 1999;20:130–7.
3. Gillie M, Hughes S. Amniotic fluid embolism. *Anesthesiol Clin North Am.* 1993;11:55–78.
4. Steiner P, Lushbaugh C. Maternal pulmonary embolism by amniotic fluid. *JAMA.* 1941;117:1245–54.
5. Davies S. Amniotic fluid embolus: A review of the literature. *Can J Anaesth.* 2001;48:88–98.
6. Thomas K, Zlatnik F. Presumed antepartum amniotic fluid embolism. *Obstet Gynecol.* 2003;102:493–5.
7. Hankins G, Snyder R, Clark S, Schwartz L, Patterson W, Butzin C. Acute hemodynamic and respiratory effects of amniotic fluid embolism in the pregnant goat model. *Am J Obstet Gynecol.* 1993;168:1113–30.
8. Clark S, Cotton D, Gonik B, Greenspoon J, Phelan J. Central hemodynamic alterations in amniotic fluid embolism. *Am J Obstet Gynecol.* 1988;158:1124–6.
9. Clark S. New concepts of amniotic fluid embolism: a review. *Obstet Gynecol Surv.* 1990;45:360–8.
10. Bick R. Syndromes of disseminated intravascular coagulation in obstetrics, pregnancy, and gynecology: Objective criteria for diagnosis and management. *Hematol Oncol Clin North Am.* 2000;14:999–1044.