



CASO CLÍNICO

Evolución y pronóstico en un caso de negligencia unilateral: Estudio longitudinal con el Behavioural Inattention Test

M.D. Navarro-Pérez, P. Galán-Ciurana, J. Ferri-Campos, B. Moliner Muñoz, C. Colomer-Font y E. Noé-Sebastián*

Servicio de Neuro Rehabilitación, Hospital NISA Valencia al Mar, Hospital NISA Sevilla Aljarafe, Fundación Hospitales NISA

Recibido el 13 de diciembre de 2010; aceptado el 16 de febrero de 2011

PALABRAS CLAVE

Behavioural Inattention Test;
Daño cerebral adquirido;
Diagnóstico;
Evolución;
Negligencia unilateral;
Neurorrehabilitación

KEYWORDS

Acquired brain injury;
Behavioural Inattention Test;
Diagnosis;
Evolution;
Neurorehabilitation;
Unilateral neglect

Resumen El síndrome de negligencia unilateral se define como la incapacidad o dificultad del paciente para detectar, referir, orientarse o responder a estímulos presentados contralateralmente a una lesión cerebral en ausencia de trastornos elementales sensitivos o motores. Se asocia fundamentalmente a lesiones parietales derechas y entre sus manifestaciones destacan las alteraciones atencionales, perceptivas y somatosensoriales. Presentamos el caso de un varón de 64 años que sufre una lesión isquémica aguda en territorio completo de la arteria cerebral media derecha. Como consecuencias, se evidencia un severo déficit motor y funcional, así como atencional enmarcado en el contexto de una negligencia unilateral izquierda. Se realizó un seguimiento longitudinal del paciente durante 1 año, empleando para su diagnóstico y posterior evolución el Behavioral Inattention Test. Nuestro objetivo es mostrar la secuencia de cambios clínicos, cognitivos y funcionales, así como la respuesta de casos de severidad similar al aquí presentado, a programas de rehabilitación específicos.
© 2010 Elsevier España, S.L. y SERMEF. Todos los derechos reservados.

Evaluation and prognosis of a case of unilateral neglect: Longitudinal study with the Behavioural Inattention Test

Abstract The unilateral neglect syndrome is defined as the inability or difficulty to identify, refer, orient or respond to stimuli presented contralaterally to a brain injury in the absence of elementary sensory or motor disorders. This syndrome is often associated with right parietal lesions, and the most frequent manifestations are attentional disturbances, perceptual deficits and somatosensorial disabilities. We present the case of a 64-year old male suffering from an acute ischemic stroke affecting the complete territory of the right middle cerebral artery. After the stroke, the patient had severe motor and functional deficits, associated with an intense attentional deficit in the context of a left unilateral neglect. We carried out a longitudinal study using the Behavioral Inattention Test to measure the clinical course during a one-year follow-up. Our goal has been to show the sequence of clinical, cognitive and

* Autor para correspondencia.
Correo electrónico: enoe@comv.es (E. Noé-Sebastián).

functional changes as well as the response of cases having similar severity to our case presented herein to specific rehabilitation programs.

© 2010 Elsevier España, S.L. and SERMEF. All rights reserved.

Introducción

El síndrome de negligencia unilateral (SNU) se define como la incapacidad o dificultad para detectar, atender o responder a estímulos presentados contralateralmente a una lesión cerebral en ausencia de trastornos elementales sensitivos o motores¹. Es característico de las lesiones del lóbulo parietal inferior derecho (áreas 39-40 Brodmann)² y sus manifestaciones clínicas se han relacionado con la extensión y la cronicidad de la lesión, así como con la edad a la que acontece¹⁻⁴. Su negativa repercusión funcional, así como la variedad de manifestaciones clínicas que genera, hace recomendable su evaluación mediante pruebas específicas⁵⁻⁷. El Behavioral Inattention Test (BIT) ha demostrado su capacidad para detectar y monitorizar la evolución del SNU⁸. Se trata de una batería estandarizada que incluye 6 tests a lápiz y papel que determinan la presencia de SNU y 9 tareas conductuales basadas en la simulación de situaciones reales. Los escasos estudios de seguimiento del SNU han demostrado que, en la mayoría de los casos, sus manifestaciones clínicas se resuelven espontáneamente durante las primeras semanas. Mejorías posteriores son posibles, aunque suelen resultar menos significativas que las experimentadas durante la fase aguda^{9,10}.

Se describe un caso de SNU severo evaluado mediante el BIT a lo largo de 12 meses. Nuestro objetivo es mostrar la secuencia de cambios clínicos, cognitivos y funcionales, así como la respuesta de estos casos a programas de rehabilitación específicos.

Caso clínico

Varón de 64 años sin antecedentes médicos de interés, ingresado por disartria y torpeza motora hemicorporal izquierda de inicio brusco. La tomografía computarizada (TC) inicial mostró una hemorragia subaracnoidea y la arteriografía, un aneurisma de la arteria comunicante posterior derecha, que se procedió a embolizar. La TC ulterior mostró un área de isquemia en territorio completo de la arteria cerebral media derecha.

Ingreso

Tras 31 días de evolución, la exploración neurológica mostró una marcada hemiatención visual izquierda asociada a una hemiparesia espástica de predominio braquial izquierdo (balance muscular [BM] 1/5), con un marcado déficit sensitivo hemicorporal (National Institutes of Health Stroke Scale [NIHSS], 15). Presentaba una moderada agitación psicomotora que dificultaba su valoración y condicionaba una dependencia funcional severa (Índice de Barthel [IB], 19/100). A nivel cognitivo, presentaba un deterioro mode-

rado (Mini-Mental Status Examination [MMSE], 23/30) y una afección severa a todas las pruebas del BIT (tabla 1). En la figura 1A, correspondiente a la representación libre del BIT, se apreciaba una clara desorganización global, destacando un rostro asimétrico, una desviación de la línea media, y la omisión de elementos bilaterales.

Al ingreso inició un programa de rehabilitación multidisciplinar con especial énfasis en rehabilitación del SNU mediante entrenamiento en rastreo visual y autoinstrucciones verbales, así como de las funciones atencionales asistido por ordenador, *biofeedback* y terapia por restricción del lado sano, con una intensidad de dos a cuatro horas diarias durante cinco días a la semana.

Evolución inicial (3-6 meses)

A los 3 meses apreciamos una evolución favorable, ya que el rostro aparece más simétrico y estructurado. No obstante, sigue mostrando un severo SNU patente en la completa omisión del hemicuerpo izquierdo (fig. 1B).

Tras 6 meses había mejorado su movilidad global (NIHSS, 12) e iniciaba la compensación del SNU aunque con la necesidad de apoyo verbal en la mayoría de las ocasiones. A nivel funcional persistía una dependencia total en las actividades básicas de la vida diaria (IB, 38/100). La figura 1C muestra a un hombre más estructurado, contando ya con las cuatro extremidades. Sin embargo, persistía la asimetría de las proporciones, la desviación de la línea media y la omisión de elementos esenciales como los pies y detalles simétricos. La heminegligencia espacial, valorada principalmente por los test de cancelación y bisección de líneas, mostró una recuperación más rápida, al tratarse de tareas más fáciles de compensar con el entrenamiento de tareas exploratorias contralaterales (tabla 1).

Evolución final (9-12 meses)

Doce meses después de su ingreso, el paciente realizaba desplazamientos por interiores con bastón y supervisión por sus problemas atencionales (NIHSS, 10); su brazo presentaba un balance muscular 2/5 y persistía el déficit sensitivo hemicorporal izquierdo. A pesar de la mejora de las puntuaciones obtenidas en el BIT (tabla 1), persistía un SNU no compensado que afectaba a su evolución funcional (IB, 58/100). En la figura 1D se aprecia todavía la omisión de detalles simétricos, ambos hemicuerpos aparecen ya más proporcionados, y aunque continúa la desviación de la línea media, ya no resulta tan marcada como en los dibujos anteriores.

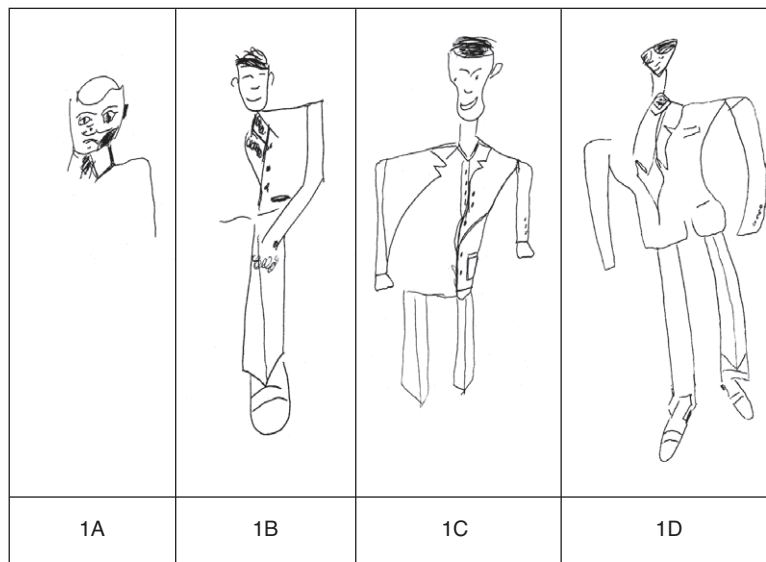


Figura 1 Figura del hombre del BIT. A: ingreso. B: 3 meses. C: 6 meses. D: 9 meses.

Una resonancia magnética (RM) de control realizada a los 9 meses de su ingreso mostró una amplia afección isquémica residual de los lóbulos parietal, occipital y temporal derechos (fig. 2).

Discusión

De acuerdo con la descripción de nuestro caso, el SNU no se puede considerar un trastorno unitario, sino como una compleja y variable combinación de síntomas con especial impacto en la situación cognitiva, motora y funcional del individuo que lo sufre.

Clásicamente, las medidas empleadas para valorar el SNU se basan en la percepción de estímulos mediante tareas a lápiz y papel como la cancelación de estímulos, la bisección de líneas y la copia de dibujos⁵. Los estudios longitudinales sobre el SNU han demostrado que su recuperación varía en función de la cronicidad, la severidad o incluso el tipo de negligencia. Ringman et al², en un estudio sobre 1.248 pacientes, encontraron una frecuencia de SNU del 42% en lesiones hemisféricas derechas que descendía hasta un 17% a los 3 meses. En nuestro caso, la extensa lesión parietotemporal derecha apoya la relación

existente entre lesiones en esta área y la presencia del SNU, así como la relación directa entre severidad lesional e intensidad de la severidad clínica^{1,2,5,6}. Nuestros resultados coinciden con la idea generalmente aceptada de que la mayor recuperación de este síndrome se produce entre 3 y 6 meses tras la lesión, siendo especialmente patente en los síntomas espaciales, pudiendo demorarse hasta los 9-12 meses en el caso de los síntomas personales o representacionales. Las diferentes técnicas de tratamiento y rehabilitación del SNU (compensación con barrido ocular, uso de primas o parches, programas de estimulación calórica vestibular, etc.)^{6,9,10} tienen su principal limitación a la hora de obtener mejorías que se mantengan a largo plazo y que se generalicen al funcionamiento cotidiano del sujeto⁹. En nuestro caso, la puesta en marcha de un programa de rehabilitación específico produjo un beneficio paralelo no sólo en los diferentes aspectos del SNU, sino también en el grado de recuperación funcional general. Dada la repercusión que el SNU tiene en la recuperación funcional tras el ictus, y considerando su mejoría con técnicas de rehabilitación específica, recomendamos la valoración, la intervención y el control evolutivo de este síndrome especialmente en pacientes con lesiones hemisféricas derechas.

Tabla 1 Puntuaciones parciales y totales del BIT

Test (intervalo)	Inicio	3 meses	6 meses	9 meses	12 meses
Tachar líneas (0-36)	17	32	35	35	30
Cancelación de letras (0-40)	10	24	30	32	29
Cancelación de estrellas (0-54)	21	34	38	38	45
Copia de figuras-formas (0-4)	0	0	0	0	1
Bisección de líneas (0-9)	3	3	3	4	2
Dibujo representacional (0-3)	0	0	0	1	1
Total	51	93	106	110	108

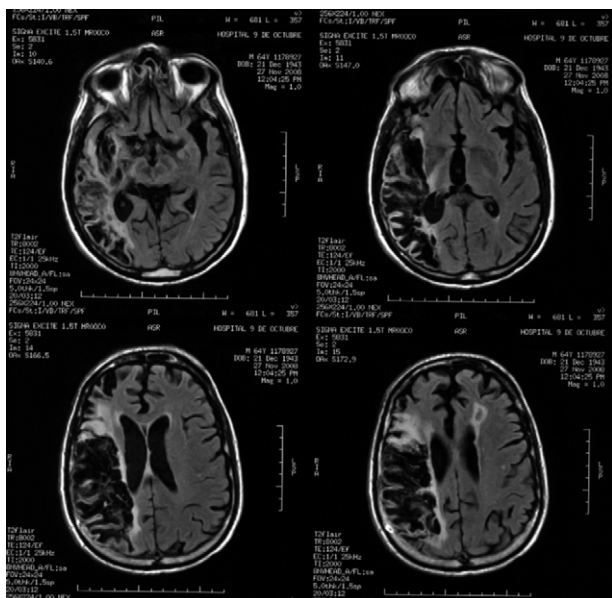


Figura 2 Imagen axial de RM mostrando una amplia afección isquémica residual de la práctica totalidad de los lóbulos parietal, occipital y temporal derechos sustituidos por una gran cavidad porencefálica. La cortical de esta zona isquémica se encuentra adelgazada y es hipertensiva, sugiriendo signos de necrosis cortical laminar postisquémica. Paralelamente existe otra zona porencefálica de pequeño tamaño en sustancia blanca frontal izquierda.

Responsabilidades éticas

Protección de personas y animales. Los autores declaran que los procedimientos seguidos se conformaron a las normas éticas del comité de experimentación humana responsable y de acuerdo con la Asociación Médica Mundial y la Declaración de Helsinki.

Confidencialidad de los datos. Los autores declaran que han seguido los protocolos de su centro de trabajo sobre la

publicación de datos de pacientes y que todos los pacientes incluidos en el estudio han recibido información suficiente y han dado su consentimiento informado por escrito para participar en dicho estudio.

Derecho a la privacidad y consentimiento informado. Los autores han obtenido el consentimiento informado de los pacientes y/o sujetos referidos en el artículo. Este documento obra en poder del autor de correspondencia.

Bibliografía

- Gottesman RF, Kleinman JT, Davis C, Heidler-Gary J, Newhart M, Kannan V, et al. Unilateral neglect is more severe and common in older patients with right hemispheric stroke. *Neurology*. 2008;71:1439–44.
- Ringman JM, Saver JL, Woolson RF, Clarke WR, Adams HP. Frequency, risk factors, anatomy, and course of unilateral neglect in an acute stroke cohort. *Neurology*. 2004;63:468–74.
- List A, Brooks JL, Esterman M, Flevaris AV, Landau AN, Bowman G, et al. Visual hemispatial neglect, re-assessed. *J Int Neuropsychol Soc*. 2008;14:243–56.
- Appelros P. Prediction of length of stay for stroke patients. *Acta Neurol Scand*. 2007;116:15–9.
- Proto D, Pella RD, Hill BD, Gouvier WD. Assessment and rehabilitation of acquired visuospatial and proprioceptive deficits associated with visuospatial neglect. *NeuroRehabilitation*. 2009;24:145–57.
- Luaute J, Halligan P, Rode G, Rossetti Y, Boisson D. Visuo-spatial neglect: a systematic review of current interventions and their effectiveness. *Neurosci Biobehav Rev*. 2006;30:961–82.
- Buxbaum LJ, Palermo MA, Mastrogianni D, Read MS, Rosenberg-Pitonyak E, Rizzo AA, et al. Assessment of spatial attention and neglect with a virtual wheelchair navigation task. *J Clin Exp Neuropsychol*. 2008;30:650–60.
- Wilson B, Cockburn J, Halligan P. Development of a behavioral test of visuospatial neglect. *Arch Phys Med Rehabil*. 1987;68:98–102.
- Singh-Curry V, Husain M. Rehabilitation in practice: Hemispatial neglect: approaches to rehabilitation. *Clin Rehabil*. 2010;24:675–84.
- Marshall RS. Rehabilitation approaches to hemineglect. *Neurologist*. 2009;15:185–92.