



Caso clínico

Artritis piógena por *Streptococcus agalactiae*. Aportación de cuatro casos y revisión de la literatura

Norberto Gómez Rodríguez^{a,*}, Yolanda Penelas-Cortés Bellas^b, María Luisa Chorén Durán^b y María del Carmen de la Puente^b

^a Unidad de Reumatología, Hospital POVISA, Vigo, España

^b Servicio de Codificación Diagnóstica, Hospital POVISA, Vigo, España

INFORMACIÓN DEL ARTÍCULO

Historia del artículo:

Recibido el 28 de diciembre de 2008

Aceptado el 13 de febrero de 2009

On-line el 12 de febrero de 2010

Palabras clave:

Streptococcus agalactiae

Artritis piógena

Prótesis articular

Articulación esternoclavicular

RESUMEN

En su mayoría, las infecciones por estreptococos del grupo B de la clasificación de Lancefield (*Streptococcus agalactiae*) afectan a mujeres gestantes o durante el puerperio, así como a neonatos. Durante las tres últimas décadas, se han comunicado cada vez más infecciones invasivas en adultos sin relación con la gestación, aunque las artritis y osteomielitis siguen siendo muy poco frecuentes. En este artículo, describimos 4 nuevos pacientes adultos con artritis séptica por *S. agalactiae* (2 mujeres posmenopáusicas y 2 varones), dos de ellos con afectación esternoclavicular, y realizamos una revisión de la literatura.

© 2008 Elsevier España, S.L. Todos los derechos reservados.

Pyogenic arthritis caused by *Streptococcus agalactiae*: report of four cases and a review of the literature

ABSTRACT

Most infections by group B streptococcus of the Lancefield classification (*Streptococcus agalactiae*), were reported in pregnant women or during the puerperal period, as well as in neonates. During the past three decades there have been reports of increasingly invasive infections in adults unrelated to pregnancy, although arthritis and osteomyelitis are still very rare. In this article, we describe four new adult patients with arthritis by *S. agalactiae* (two postmenopausal women and two men), two of them with affection of the sternoclavicular joint. We also review the medical literature.

© 2008 Elsevier España, S.L. All rights reserved.

Keywords:

Streptococcus agalactiae

Pyogenic arthritis

Prosthetic joint

Sternoclavicular joint

Introducción

El *Streptococcus agalactiae* es un coco grampositivo perteneciente al grupo B de la clasificación de Lancefield que puede disponerse en cadenas y en parejas (diplococos). Constituye una de las bacterias de la flora vaginal de mujeres gestantes, de la uretra de ambos sexos, del recto y de la faringe. Ha sido causa tradicional de graves enfermedades en mujeres grávidas, durante el periodo puerperal, y en los recién nacidos^{1,2}. En adultos, la primera artritis séptica por *S. agalactiae* fue descrita en 1940 por Ranz³, pero esta complicación se consideró excepcional hasta la década de los 80, momento en que el número de comunicaciones en adultos

comenzó a incrementarse de forma gradual. La revisión de la literatura hasta diciembre de 2008 mediante Medline, Embase y Ovid nos ha permitido localizar únicamente 147 casos⁴⁻²⁰. Por este motivo, hemos considerado de interés aportar 4 nuevos casos de artritis séptica por este microorganismo, 3 sobre articulaciones nativas, 2 de ellas de localización esternoclavicular, y otra sobre una prótesis de rodilla.

Casos clínicos

Caso 1

Varón de 58 años con antecedentes de EPOC y diverticulosis del colon, que había abandonado el hábito tabáquico 10 años antes, tras haber sido diagnosticado de un carcinoma epidermoide

* Autor para correspondencia.

Correos electrónicos: ngomez@povisa.es, n.gomezrodriguez@yahoo.es (N. Gómez Rodríguez).

de lengua en estadio (pT1, N0, M0) para el que, aparte de su exéresis quirúrgica, recibió radioterapia. Se presentó en el Servicio de Urgencias de nuestro hospital por dolor e impotencia funcional en el hombro derecho. Los síntomas se habían iniciado 6 días antes, tras haber realizado varios empastes dentarios.

En la exploración destacaba una temperatura axilar de 37,5 °C, presión arterial de 160/80 mmHg, tumefacción dolorosa de la articulación esternoclavicular derecha asociada a limitación de los movimientos activos del hombro derecho, roncus y sibilancias teleinspiratorias en ambas bases pulmonares, así como hepatomegalia blanda de 2 cm y aumento difuso del tamaño de la próstata.

En las determinaciones de laboratorio destacaban una VSG de 66 mm/1.^a h, $19,4 \times 10^9$ leucocitos/l (89% polimorfonucleares neutrófilos), glucosa: 303 mg/dl (VN: 70–110 mg/dl), urea: 58 mg/dl (VN: 10–50), GOT-ASAT (61 U/l; VN: 9–37), GPT-ALAT (95 U/l; VN: 10–65), fibrinógeno (455 mg/dl; VN: 200–400). Los siguientes parámetros fueron normales o negativos: creatinina, colesterol total, triglicéridos, ácido úrico, GGT, FA, Bi, CPK, Ca, P, FR (látex) y ANA. Tres hemocultivos fueron negativos. En la gasometría arterial se objetivó pH (7,41), pCO₂ (35 mmHg), pO₂ (76,4 mmHg), saturación de O₂ (94,3%), HCO₃ (22,6 mEq/l). La radiografía de tórax mostró signos compatibles con EPOC. En el estudio ecográfico abdominopélvico se observó un incremento de la ecogenicidad y volumen del hígado compatible con esteatosis, así como un aumento difuso del tamaño prostático, sin imágenes nodulares. Se realizó una resonancia del hombro derecho y articulaciones esternoclaviculares que objetivó hiperseñal en las secuencias ponderadas en T2 e hiposeñal en las ponderadas en T1, involucrando los extremos óseos de la esternoclavicular derecha junto a erosiones e imagen compatible con absceso (fig. 1).

Mediante punción aspirativa de la articulación esternoclavicular derecha, se obtuvieron 2 ml de pus en el que la tinción de Gram mostró cocos Gram positivos, siendo recuperados posteriormente en el cultivo y tipificados como *S. agalactiae* (grupo B). El paciente fue tratado con desbridamiento quirúrgico y perfusión intravenosa de la asociación de clavulánico (200 mg) y amoxicilina (1.000 mg) cada 6 h durante tres semanas, continuando posteriormente por vía oral con 875 mg de amoxicilina asociadas a 125 mg de clavulánico cada 8 h. El tratamiento se interrumpió a la sexta semana con buenos resultados clínicos y funcionales.

Caso 2

Mujer de 80 años con antecedentes de psoriasis, HTA e insuficiencia renal crónica, internada en una residencia de ancianos desde hacía 5 años, que acudió al Servicio de Urgencias de nuestro hospital por dolor e impotencia funcional en el hombro izquierdo, síntomas que se habían instaurado de forma aguda 3 semanas antes y no habían respondido a diclofenaco (100 mg/día).

En la exploración destacaba una temperatura axilar de 37,6 °C, presión arterial de 140/70 mmHg, palidez cutaneomucosa, soplo sistólico eyectivo más audible en el foco aórtico, así como dolor a la palpación y tumefacción de la articulación esternoclavicular izquierda. La abducción del hombro ipsilateral exacerbaba el dolor y, por ello, mantenía una actitud antiálgica con el brazo en rotación interna y aducción.

En las determinaciones de laboratorio destacaban anemia normocrómica normocítica (Hb: 73 g/l); $8,7 \times 10^9$ leucocitos/l; plaquetas: 303×10^9 /l; VSG: 140 mm/1.^a h; PCR: 127 mg/l; creatinina: 1,9 mg/dl, urea: 83 mg/dl, ácido úrico: 6,9 mg/dl, sideremia: 24 µg/ml (VN: 35–150 µg/ml); TSH: 6,8 mUI/ml (VN: 0,5–4,5). El sedimento urinario contenía 45–55 leucocitos y 12–15 hematíes por campo. Los siguientes parámetros fueron normales o negativos: glucosa, urea, creatinina, ácido úrico, GOT-ASAT,

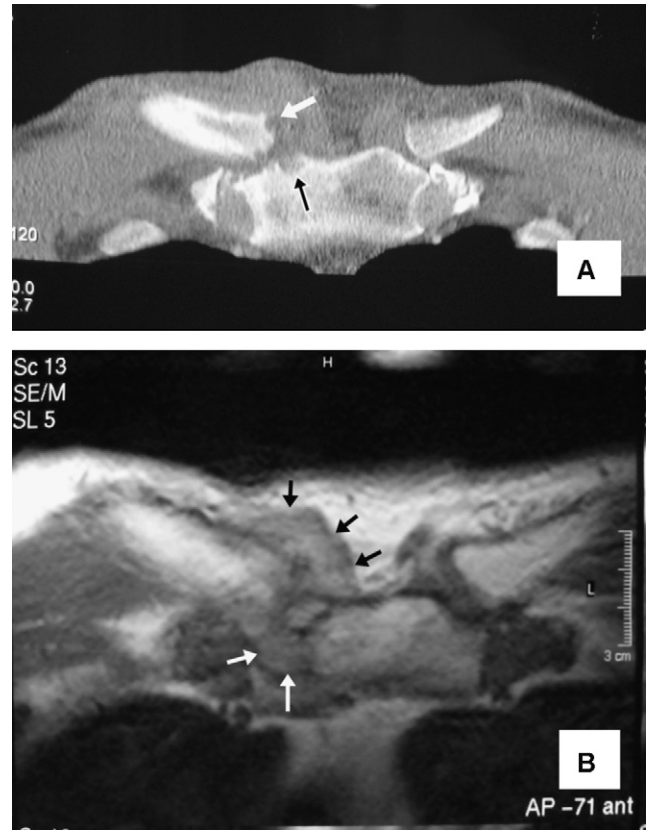


Figura 1. A) Corte coronal de tomografía computarizada de las articulaciones esternoclaviculares del caso 1. En la derecha se observa un aumento del volumen y densidad de las partes blandas, además de erosiones en las superficies óseas articulares (flechas). B) Imagen axial de resonancia magnética ponderada en T2, correspondiente al mismo paciente. Se objetiva destrucción de las superficies articulares y un marcado aumento de partes blandas (flechas) que, posteriormente, dieron paso a un absceso retroesternal que requirió drenaje quirúrgico.

GPT-ALAT, GGT, FA, Bi, colesterol total, triglicéridos, CPK, Ca, P, proteínas, dosificación de inmunoglobulinas (IgM, IgG, IgA) y de complemento (C3, C4), FR (látex), ANA y ANCA. En el urocultivo se aislaron más de 10^5 unidades formadoras de colonias de bacilos que fueron identificados como *Escherichia coli*, sensible a amoxicilina. No se obtuvo crecimiento bacteriano en tres hemocultivos seriados.

Se realizó una TAC de las esternoclaviculares en la que se observaron erosiones y aumento del volumen y densidad de partes blandas (fig. 2). La punción aspirativa obtuvo 1,5 cc de exudado de aspecto purulento en cuyo cultivo se obtuvo crecimiento de abundantes colonias de *S. agalactiae* (estreptococos del grupo B). La paciente fue tratada durante 4 semanas por vía intravenosa con la asociación de amoxicilina y clavulánico (1.000 mg/200 mg) cada 6 h, continuando posteriormente por vía oral (875 mg/125 mg) cada 8 h hasta completar 6 semanas. La evolución fue favorable, aunque quedó deformidad y un leve dolor mecánico en la esternoclavicular izquierda con algunos movimientos.

Caso 3

Varón de 34 años que fue ingresado desde el Servicio de Urgencias a causa de una artritis aguda febril de la rodilla derecha iniciada 10 días antes. Entre sus antecedentes destacaba un accidente de tráfico en el que sufrió una fractura de la diáfisis femoral derecha y rotura esplénica, motivo por el que había sido esplenectomizado.

En la exploración destacaba una temperatura axilar de 38,4 °C y derrame a tensión de la rodilla derecha cuya flexión activa no alcanza los 25°. No se observaron efracciones cutáneas en la vecindad. Excepto la cicatriz de laparotomía y piorreca, no se identificaron otras anomalías.

El hemograma demostró leucocitosis ($15,8 \times 10^9/l$; 87% neutrófilos), y trombocitosis ($479 \times 10^9/l$). Había una marcada elevación de la VSG (79 mm/1.^ah) y de la PCR (84,7 mg/l). Los siguientes parámetros bioquímicos fueron normales o negativos: glucosa, urea, creatinina, ácido úrico, GOT-ASAT, GPT-ALAT, GGT, FA, Bi, colesterol total, triglicéridos, CPK, Ca, P, proteínograma, dosificación de inmunoglobulinas (IgM, IgG, IgA) y de complemento (C3, C4). Las radiografías simples de las rodillas solo mostraban un aumento del volumen y densidad de partes blandas en la derecha, de la que, mediante artrocentesis se obtuvieron 158 cc de aspecto purulento. No se visualizaron microorganismos mediante las tinciones de Gram, Ziehl-Neelsen y auramina-

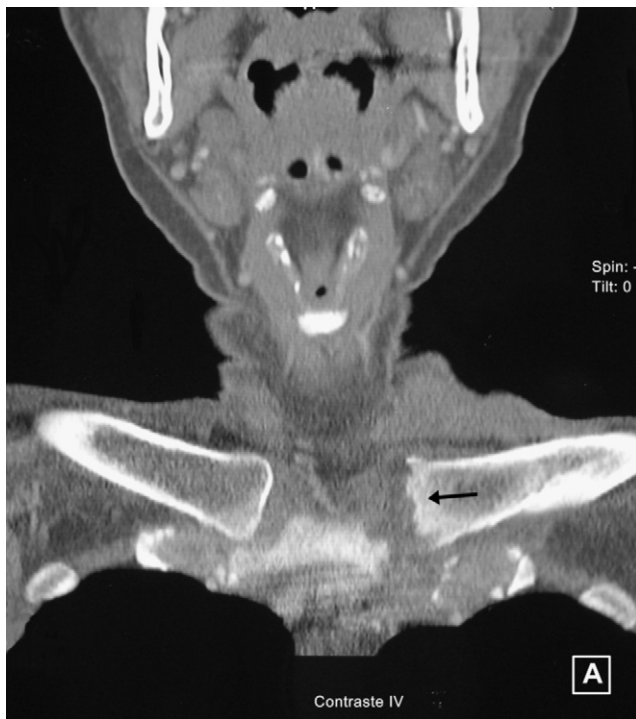

Figura 2. Tomografía computarizada de las articulaciones esternoclaviculares en el caso 2. La izquierda presenta erosiones en su superficie articular (flecha).

rodamina, pero en el cultivo se recuperaron abundantes colonias de cocos Gram positivos que, posteriormente, fueron identificados como *S. agalactiae*. Esta bacteria también se recuperó en dos de los 3 hemocultivos tomados al ingreso. El paciente fue tratado por vía intravenosa mediante axetil-cefuroxima (2 semanas) y posteriormente por vía oral (4 semanas). Dejó de observarse crecimiento bacteriano en las muestras de artrocentesis (punción aspirativa diaria) a partir del cuarto día.

La evolución fue favorable, aunque como secuela quedó un déficit de flexión en la rodilla derecha de unos 20°.

Caso 4

Mujer de 72 años que consultó por dolor, tanto en reposo como en movimiento, en la rodilla derecha, donde 7 años antes se le había realizado una artroplastia total por gonartrosis masiva. Tres meses antes de la consulta, después de una limpieza dentaria, comenzó con dolor e impotencia funcional en dicha articulación, síntomas que empeoraron gradualmente hasta llegar a impedirle la deambulación y se acompañaron de anorexia y pérdida ponderal de 5 kg.

En la exploración se objetivaba una temperatura axilar de 37,8 °C, derrame y eritema en la rodilla derecha, con restricción dolorosa de la flexión (75°) y de la extensión (-5°). En la rodilla izquierda se apreciaba crepitación subrotuliana, deformidad en varo y limitación de la flexión (97°). En las manos se apreciaban nódulos de Heberden y de Bouchard, así como signos de artrosis trapeciometacarpiana bilateral.

Los análisis mostraron elevación de la proteína C reactiva (95 mg/l) y de la VSG (43 mm/1.^ah), anemia (Hb: 95 g/L) microcítica e hipocrómica e hipercolesterolemia (292 mg/dl; colesterol-LDL de 198 mg/dl). En las radiografías se visualizaban signos de aflojamiento con osteopenia en la interfase prótesis-hueso, así como aumento de volumen y densidad de partes blandas. Mediante artrocentesis se obtuvieron 25 cc de líquido articular de aspecto purulento con una glucosa de 31 mg/dl (glucemia: 117 mg/dl) y cuya celularidad fue de $62.700/mm^3$ (95% polimorfonucleares neutrófilos). Con la tinción de Gram se visualizaron diplococos Gram positivos que se recuperaron en el cultivo y se tipificaron como *S. agalactiae*, microorganismo que también se aisló en uno de los 3 hemocultivos tomados al ingreso.

El tratamiento antibiótico se realizó con axetil-cefuroxima (1 g/i.v./8 h) durante 8 semanas y se realizó un recambio protésico en 2 tiempos con buen resultado funcional. Transcurridos 24 meses de la implantación de la segunda prótesis, no se han identificado síntomas ni signos sugestivos de recidiva.

Tabla 1

Resumen de los datos clínicos de los cuatro pacientes con artritis piógena por *Streptococcus agalactiae*

Sexo	Varón	Mujer	Varón	Mujer
Edad (años)	(58)	(80)	(34)	(72)
Factores predisponentes	EPOC	Insuficiencia renal crónica	Esplenectomía	No conocidos
Temperatura axilar (°C)	Febrícula (37,5)	Febrícula (37,6)	Fiebre (38,4)	Fiebre (37,8)
VSG (mm/1.^ah)	66	140	79	43
PCR (mg/l)	No determinada	127	84,7	95
Leucocitosis	Sí	No	Sí	No
Puerta de entrada	Dentaria	Desconocida	Dentaria	Dentaria
Articulación afectada	Esternoclavicular derecha	Esternoclavicular izquierda	Rodilla derecha (nativa)	Rodilla derecha (protésica)
Hemocultivos	(-)	(-)	(+)2/3	(+)1/3
Antibioterapia	Amoxicilina+clavulánico	Amoxicilina+clavulánico	Axetil-cefuroxima	Axetil-cefuroxima
Evolución	Favorable	Deformidad y dolor mecánico	Restricción del rango de movilidad articular	Recambio protésico en dos tiempos

EPOC: enfermedad pulmonar obstructiva crónica; PCR: proteína C reactiva; VSG: velocidad de sedimentación globular.

La tabla 1 resume los principales datos clínicos de los 4 pacientes presentados.

Discusión

En 1938, Fry²¹ realizó la primera comunicación sobre la patogenicidad humana de los estreptococos del grupo B y, 2 años después, Ranz³ describió la primera infección articular en un diabético de edad avanzada. No obstante, hasta la década de los 80 la mayoría de las infecciones se comunicaron en neonatos y en mujeres gestantes, siendo muy raras en otros grupos de pacientes adultos^{1,22}. A lo largo de los últimos 25 años, se ha producido un notable aumento de las infecciones invasivas por *S. agalactiae* en adultos²², entre las que se incluyen neumonías, empiema pleural, celulitis, endocarditis, meningitis, endoftalmitis, fascitis necrotizantes, bursitis²³, osteomielitis²⁴ y artritis sépticas^{3–19}.

S. agalactiae causa entre 4% y el 10,5% de las artritis sépticas^{4,5,7}. Su frecuencia se incrementa paralelamente a la edad de los pacientes, lo que queda reflejado en la amplia serie de Gavet et al¹², donde *S. agalactiae* fue responsable del 13% de los casos en menores de 60 años, del 31% en pacientes de 60 a 80 años y del 41% en los mayores de 80 años. En nuestro hospital y durante el periodo 1995–2008, se recogieron 95 casos de artritis piógenas en adultos, 6 de ellos (6,3%) causados por *S. agalactiae* (tabla 2), 2 de los cuales fueron sobre prótesis articulares. Junto con la edad avanzada^{4,7,22}, otros factores que predisponen a las artritis sépticas por *S. agalactiae* son: diabetes mellitus, neoplasias malignas, quimioterapia, alcoholismo, vejiga neurógena, úlceras de decúbito, artritis reumatoide y cirrosis hepática^{4,18,22}, aunque no siempre se han identificado factores de riesgo^{4,19}. Si bien en el conjunto de las artritis piógenas suelen predominar los varones, la relación tiende a invertirse en las producidas por *S. agalactiae*^{4,7} (1:1,1), hecho explicable por el gradual incremento del porcentaje de mujeres con artritis sépticas a partir de los 60 años¹² y por la mayor prevalencia femenina de las artritis estreptocócicas⁷.

Como para el resto de las artritis sépticas, la principal localización es la rodilla⁴, mientras que las pequeñas articulaciones de manos y pies junto con las articulaciones interapofisarias de la columna vertebral son las menos afectadas¹⁰. No obstante, *S. agalactiae* muestra un notable tropismo por las articulaciones axiales y, frente al 2% de afectación esternoclavicular o sacroiliaca en las series generales de artritis piógena en adultos, *S. agalactiae*

alcanza el 16% y 12%, respectivamente⁴. Aún así, solo el 3% de las artritis esternoclaviculares¹³ y el 12–14% de las sacroiliitis piógenas en adultos^{25,26} son producidas por estreptococos del grupo B, estas últimas con marcado predominio femenino. Dos de nuestros pacientes presentaban artritis esternoclavicular, donde el dolor referido al hombro puede ser la primera manifestación clínica (25%) y el curso evolutivo puede complicarse con osteomielitis de clavícula o esternón (56%), o con abscesos de la pared torácica (25%) y, más raramente, con una mediastinitis o un derrame pleural¹³. Se han comunicado artritis esternoclaviculares por *S. agalactiae* algunos días tras el parto y también se ha señalado mayor susceptibilidad para el desarrollo de complicaciones infecciosas en esta articulación en mujeres sometidas a radioterapia por cáncer de mama²⁷. Más del 80% de los casos de artritis piógena son monoarticulares, pero *S. agalactiae* provoca oligo o poliartrosis en un tercio de los enfermos^{4,5}, lo que está en relación con la elevada frecuencia de bacteriemia y alta rentabilidad de los hemocultivos con positividad de hasta el 66% en la serie de Nolla et al⁴. Las infecciones oligo o poliarticulares, sobre todo en pacientes de edad avanzada, donde es habitual la comorbilidad, plantean un diagnóstico diferencial con otras artropatías inflamatorias y contribuyen a retrasar el diagnóstico^{4,5}. También es frecuente la coexistencia de otros focos infecciosos (30%)^{4,17,19,23,28} con especial relevancia de la osteomielitis vertebral y las infecciones del tracto urinario.

La puerta de entrada puede identificarse en casi la mitad de los casos. Dos de nuestros enfermos tenían antecedentes de manipulación dentaria en los días previos al inicio de los síntomas (casos 1 y 4) mientras que en otro se objetivó piorrea (caso 3). En el segundo paciente descrito, las lesiones cutáneas de psoriasis podrían haber sido la puerta de entrada. De hecho, la colonización cutánea y oral por *S. agalactiae* aumenta con la edad, es particularmente elevada en ancianos internados en residencias²² y se consideran las principales puertas de entrada para este microorganismo⁷.

Las infecciones tardías de prótesis articulares son, en su mayor parte, consecuencia de bacteriemias y, respecto a las infecciones precoces, cursan con menos síntomas sistémicos⁸. Se han comunicado menos de 16 casos producidos por *S. agalactiae* y con demora promedio para el diagnóstico superior a los 4 meses^{8,22}. En el cuarto de los pacientes descritos, la artritis sobre la prótesis de rodilla derecha cursó de forma subaguda y se precedió de una limpieza dentaria, que pudo constituir la puerta de entrada del microorganismo. En este sentido, la Sociedad Española de Enfermedades Infecciosas y Microbiología Clínica recomienda adoptar medidas de profilaxis antibiótica en portadores de prótesis cuando se sometan a procedimientos que impliquen alto riesgo de bacteriemia²⁹, lo que incluye algunos tipos de limpieza dentaria.

El diagnóstico se realiza con la recuperación de *S. agalactiae* en el cultivo de líquido articular, muestras de la membrana sinovial de las articulaciones afectadas o en 2 o más hemocultivos, cuando el contexto clínico es compatible, además, la rentabilidad de los hemocultivos es elevada⁴. Otros hallazgos frecuentes pero inespecíficos son la leucocitosis (50–60%), el incremento de la velocidad de sedimentación globular (95%) y de la proteína C reactiva^{4,5,7,8}. El diagnóstico diferencial plantea dificultades en los casos con escasa expresividad clínica, localizaciones infrecuentes¹⁶, afectación poliarticular^{4,5} o comorbilidad articular previa^{15,30}, lo que es habitual entre los enfermos de edad avanzada.

Como en toda artritis séptica, el tratamiento no debe demorarse. Se inicia de forma empírica una vez obtenidas las muestras de líquido sinovial y los hemocultivos seriados. *S. agalactiae* sigue siendo muy susceptible a la penicilina G, ampicilina y cefalosporinas, pero se observa un gradual incremento de las resistencias a macrólidos, clindamicina y

Tabla 2
Etiología de las artritis piógenas en el hospital POVISA en el periodo 1995–2008

Microorganismos	Articulaciones nativas	Prótesis	Total
<i>Staphylococcus aureus</i>	50	7	57 (60%)
Estafilococos coagulasa (–)	6	4	10 (10,5%)
Estreptococos			
Grupo A	2		2 (2,1%)
Grupo B (<i>agalactiae</i>)	4	2	6 (6,3%)
Grupo C	2	1	3 (3,2%)
Grupo D	1		1 (1,1%)
Grupo G	1		1 (1,1%)
Gram negativos			
<i>Pseudomonas aeruginosa</i>	4	1	5 (5,3%)
<i>Salmonella</i> sp.	2		2 (2,1%)
<i>Serratia</i> sp.	1	1	2 (2,1%)
<i>Enterobacter</i>	1		1 (1,1%)
<i>Escherichia coli</i>	2	2	4 (4,2%)
<i>Proteus</i>	1		1 (1,1%)
Totales	77	18	95

tetraciclinas, lo que dificulta el tratamiento de pacientes alérgicos a los betalactámicos³¹. Además, recientemente se ha comunicado la aparición de cepas cada vez menos susceptibles a la penicilina³² y se han descrito algunas resistencias a fluoroquinolonas³³. La duración de la antibioterapia no se ha consensuado, pero no debe ser inferior a 4 semanas y, por lo general, se recomiendan 6 semanas cuando están afectadas articulaciones axiales⁴. La coexistencia de una endocarditis infecciosa, una osteomielitis vertebral o la afectación de una articulación protésica obligan a prolongar el tratamiento.

Como para otras artritis piógenas, el pronóstico depende de factores del huésped y del retraso en el inicio del tratamiento. La tendencia a afectar a personas de edad avanzada con pluripatología favorece un diagnóstico tardío y ensombrece el pronóstico^{4,5}. La morbimortalidad aumenta de manera proporcional a la edad de los pacientes, al grado de compromiso inmune, a la demora en el inicio del tratamiento y con la afectación oligo o poliarticular. Aunque en la serie de artritis piógenas de Dubost et al⁷, la mortalidad fue menor entre las de etiología estreptocócica que entre las causadas por estafilococos (3,6% versus 7,8%), las infecciones articulares por *S. agalactiae* tienen globalmente una mortalidad entorno al 9%⁴. Las recidivas o recurrencias son muy raras.

La virulencia de *S. agalactiae* depende de las moléculas de la superficie capsular, como el ácido siálico o los polisacáridos. Además, la expresión de una potente citotoxina, la beta-hemolisina, también le confiere mayor capacidad artritogénica³⁴. La vacunación de pacientes con factores de riesgo mediante antígenos de los polisacáridos capsulares estreptocócicos podría reducir la incidencia de infecciones invasivas por *S. agalactiae*, incluidas las articulares²².

Bibliografía

- Larsen JW, Sever JL. Group B Streptococcus and pregnancy: a review. *Am J Obstet Gynecol*. 2008;198:440-8.
- Persson E, Berg S, Trollfors B, Larsson P, Ek E, Backhaus EM, et al. Serotypes and clinical manifestations of invasive group B streptococcal infections in western Sweden 1998-2001. *Clin Microbiol Infect*. 2004;10:791-6.
- Ranz LA. Suppurative arthritis due to hemolytic streptococcus of Lancefield group B: case report. *Ann Intern Med*. 1940;13: 1.744-7.
- Nolla Joan M, Gómez-Vaquero C, Corbella X, Ordóñez S, García-Gómez C, Pérez A, et al. Group B Streptococcus (*Streptococcus agalactiae*) Pyogenic Arthritis in Nonpregnant Adults. *Medicine (Balt)*. 2003;82:119-28.
- Binard A, Devauchelle V, Goulesque K, Jousse S, Saraux A. Group B streptococcal arthritis. *Joint Bone Spine*. 2006;73:465-8.
- Casallo S, Muñoz AI, Marcos F, Aragón A, Franco AI. Poliartitis y osteomielitis vertebral debida a *Streptococcus agalactiae*. *Rev Clin Esp*. 2005;630-4.
- Dubost JJ, De Champs MSC, Ristori JM, Sauvezie B. Streptococcal septic arthritis in adults. A study of 55 cases with literature review. *Joint Bone Spine*. 2004;71:303-11.
- Duggan JM, Georgiadis G, Van Gorp C, Kleshinski J. Group B streptococcal prosthetic joint infections. *J South Orthop Assoc*. 2001;10:209-14.
- Balderramo DC, Bertoli AM, Paganini MA, Zarate A, Zlocowski JC, Alvarellos A, et al. Poliartitis y tenosinovitis grave por *Streptococcus agalactiae* en un paciente con hipoesplenía funcional. *Medicina (Buenos Aires)* 2002;62:337-338.
- Dizdar Ö, Alyamaç E, Önal IK, Uzun Ö. Group B Streptococcal Facet Joint Arthritis: Case Report. *Spine*. 2005;30:E414-6.
- Gómez N, Ibáñez J, González M, Pintado A, Penelas-Cortés Y. Artritis sépticas periféricas en adultos. Estudio epidemiológico en un área sanitaria gallega. *Am Med Interna*. 2001;18:573-7.
- Gavet F, Tournadre A, Soubrier M, Ristori JM, Dubost JJ. Septic arthritis in patients aged 80 and older: a comparison with younger adults. *J Am Geriatr Soc*. 2005;53:1210-3.
- Ross JJ, Shamsuddin H. Sternoclavicular septic arthritis. Review of 180 cases. *Medicine (Balt)*. 2004;83:139-48.
- Kaandorp CJE, Dinant HJ, van de Laar MAFJ, Moens HJB, Prins APA, Dijkmans BAC. Incidence and sources of native and prosthetic joint infection: a community based prospective survey. *Ann Rheum Dis*. 1997;56:470-5.
- Yu KH, Luo SF, Liou LB, Wu YJ, Tsai WP, Chen JY, et al. Concomitant septic and gout arthritis: an analysis of 30 cases. *Rheumatology*. 2003;42:1062-6.
- Riera E, Mateo L, Sallés M, Pérez R. Seudopodagra séptica por *Streptococcus agalactiae*. *Reumatol Clin*. 2006;2:324-6.
- Pandya N, Accardi KZ, Israelite C. Septic arthritis of the hip following group B psoas abscess in a postpartum patient resulting in total hip arthroplasty. *Internet J Orthop Surg*. 2007;6.
- Lee HC, Chong YYE, Cheng YK. Invasive *Streptococcus agalactiae* septic arthritis as an initial presentation of tonsillar carcinoma. *Singapore Med J*. 2007;48:678-81.
- Valls E, Alegre J, Ivorra J, Román JA, Fernández-Llanio N, Chalmeta I, et al. Infección articular por *Streptococcus agalactiae* en adultos inmunocompetentes: presentación de dos casos. *Reumatol Clin*. 2008;4:155-8.
- Mateo L, Nolla JM, Rozadilla A, Valverde J, Roig D. Infectious arthritis in patients with rheumatoid arthritis. *Ann Rheum Dis*. 1992;51:402-3.
- Fry RM. Fatal infections by haemolytic streptococcus group B. *Lancet*. 1938;1:199-201.
- Edwards MS, Baker CJ. Group B streptococcal infections in elderly adults. *CID*. 2005;41:839-47.
- Gómez N, Ferreiro JL, Willich A, Muñoz R, Formigo E, González G. Infecciones osteoarticulares por *Streptococcus agalactiae*. Aportación de 4 casos. *Enferm Infecc Microbiol Clin*. 1995;13:99-103.
- García-Lechuz JM, Bachiller P, Vasallo FJ, Muñoz P, Padilla B, Bouza E. Group B Streptococcal osteomyelitis in adults. *Medicine (Balt)*. 1999;78:191-9.
- Hodgson BF. Pyogenic sacroiliac joint infection. *Clin Orthop*. 1989;246:146-9.
- Wu MS, Chang SS, Lee SH, Lee CC. Pyogenic sacroiliitis: a comparison between paediatric and adult patients. *Rheumatology*. 2007;46:1684-7.
- Chanet V, Soubrier M, Ristori JM, Verrelle P, Dubost JJ. Septic arthritis as a late complication of carcinoma of the breast. *Rheumatology*. 2005;44:1157-1160.
- Narváez J, Pérez C, Castro FJ, Vilaseca J. Group B streptococcal spondylodiscitis in adults: 2 case reports. *Joint Bone Spine*. 2004;71:338-43.
- Fernández-Viladrich P, García-Lechuz JM, Riera M. En: Aguado JM, Fortún J, editores. Guía de recomendaciones para el diagnóstico y tratamiento de las infecciones asociadas a biomateriales. Guías Clínicas SEIMC 2006.
- Naredo E, Pozo F, Campos C, Uson J, García Perea A, Martín-Mola M. Streptococcus agalactiae septic arthritis associated with condrocalcinosis in a patient without predisposing systemic disease. *Clin Exp Rheumatol*. 1994;12:578-9.
- Borchardt SM, De Busscher JH, Tallman PA, Manning SD, Marrs CF, Kurzynski TA, et al. Frequency of antimicrobial resistance among invasive and colonizing Group B streptococcal isolates. *B M C Infect Dis*. 2006;6:57.
- Kimira K, Suzuki S, Wachino J, Kurokawa H, Yamane K, Shibata N, et al. First molecular characterization of group B streptococci with reduced penicillin susceptibility. *Antimicrob Agents Chemother*. 2008;52:2890-7.
- Miró E, Rebollo M, Rivera A, Álvarez MT, Navarro F, Mirelis B, et al. Streptococcus agalactiae altamente resistente a fluorquinolonas. *Enferm Infecc Microbiol Clin*. 2006;24:562-3.
- Puliti M, Nizet V, von Hunolstein C, Bistoni F, Mosci P, Orefici G et al. Severity of group B streptococcal arthritis is correlated with beta-Hemolysin expression. *J I D* 2000;182:824-832.