

Coronariografía: más allá de la anatomía coronaria

Armando Pérez de Prado^a, Felipe Fernández-Vázquez^a, J. Carlos Cuellas-Ramón^a y C. Michael Gibson^b

^aSección de Cardiología Intervencionista. Servicio de Cardiología. Hospital de León. León. España.

^bTIMI (Thrombolysis In Myocardial Infarction) Study Group. Harvard Medical School. Boston. Estados Unidos.

Aunque los avances tecnológicos permiten restaurar el flujo coronario normal en la arteria epicárdica en la mayoría de los pacientes con infarto de miocardio, no en todos los casos se traduce en la mejoría de la perfusión miocárdica; por ello, el interés clínico en la evaluación de ésta ha crecido recientemente. Son varios los métodos que permiten valorar este parámetro, pero el objetivo de esta revisión es analizar la información adicional que ofrece una técnica ampliamente usada, la simple coronariografía. Se revisan los datos de flujo epicárdico (tanto de forma semicuantitativa como cuantitativa) y microvascular que se pueden obtener con la coronariografía y su implicación pronóstica.

Palabras clave: Angiografía coronaria. Flujo coronario. Perfusión miocárdica.

Coronary Angiography: Beyond Coronary Anatomy

Although technical advances enable normal epicardial coronary artery blood flow to be restored in most patients suffering myocardial infarction, restoration of blood flow is not always followed by improved myocardial perfusion. Recently, therefore, interest in the assessment of myocardial perfusion has grown, and a number of different assessment methods are available. The aim of this article was to provide an evaluation of the additional information that can be obtained from the widely used technique of conventional coronary angiography. We present a review of the data on epicardial coronary artery blood flow (both semiquantitative and quantitative) and on microvascular blood flow that can be obtained using coronary angiography and discuss their prognostic significance.

Key words: Coronary angiography. Coronary blood flow. Myocardial perfusion.

Full English text available from: www.revespcardiol.org

INTRODUCCIÓN

El objetivo principal en el tratamiento del infarto agudo de miocardio (IAM) es restaurar la permeabilidad de la arteria coronaria epicárdica; la teoría de la «arteria abierta» se basa en 2 factores fundamentales: la variable temporal («cuanto antes») y la variable de magnitud («cuanto más flujo»). Sea cual fuere el método de reperfusión empleado, el objetivo final se considera el parámetro angiográfico de «flujo epicárdico normal», como se ha demostrado en múltiples estudios¹⁻⁶. Tras la evolución alcanzada en los últimos tiempos, que permite restaurar flujos epicárdicos «normales» en más del 90% de los pacientes, y el hecho de comprobar que aun en presencia de un flujo epicárdico normal hay una proporción importante de pacientes en los que no se normaliza el segmento ST y no se restau-

ra la perfusión miocárdica evaluada mediante ecocardiografía de contraste miocárdica (ECM), el interés se ha desplazado más allá de las arterias epicárdicas, hacia la perfusión miocárdica. Son múltiples los métodos que valoran el estado de la microcirculación coronaria y la perfusión miocárdica: desde los más simples, como el análisis en el electrocardiograma (ECG) de la resolución del segmento ST previamente elevado⁷⁻¹⁹, hasta los más complejos, como la tomografía por emisión de positrones (PET)²⁰⁻²². El objetivo de este artículo es revisar los hallazgos que obtenemos con la angiografía coronaria^{18,23-29} para el análisis de la calidad de la reperfusión, tanto en su vertiente epicárdica como en la microvascular.

TRASCENDENCIA Y LIMITACIONES DE LA VALORACIÓN DEL FLUJO EPICÁRDICO

Arteria epicárdica abierta: graduación. Flujo TIMI

La valoración del flujo en la arteria coronaria epicárdica se sistematizó hace 20 años por el grupo de in-

Correspondencia: Dr. A. Pérez de Prado.
Sección de Cardiología Intervencionista. Servicio de Cardiología.
Hospital de León.
Altos de Nava, s/n. 24008 León. España.
Correo electrónico: aperez@secardiologia.es

ABREVIATURAS

cTFC: *corrected TIMI frame count* (cuenta de imágenes TIMI corregida).
 ECM: ecocardiografía de contraste miocárdica.
 IAM: infarto agudo de miocardio.
 ICP: intervencionismo coronario percutáneo.
 MBG: grado de *blush* (tinción) miocárdico.
 SCASEST: síndrome coronario agudo sin elevación del segmento ST.
 TIMI: *Thrombolysis In Myocardial Infarction*.
 TMPG: grado de perfusión miocárdica TIMI.

investigación TIMI (*Thrombolysis In Myocardial Infarction*) en los denominados grados de flujo TIMI¹. En la tabla 1 se describen las características de cada uno de los grados.

Son múltiples los estudios que han demostrado la correlación de este parámetro con los eventos posteriores: reinfarto³⁰⁻³², mortalidad^{2-6,33,34}, rotura de pared libre³⁵, desarrollo de aneurisma ventricular³⁶ o aparición de arritmias³⁷⁻⁴⁰. Esta correlación con el pronóstico,

que inicialmente se describió para el tratamiento trombolítico en el infarto agudo de miocardio (IAM), se ha extendido también a la terapia mediante intervencionismo coronario percutáneo (ICP)³⁹⁻⁴⁴. Tan sólida se ha demostrado esta relación que habitualmente se utiliza la obtención de flujo TIMI 3 como parámetro para evaluar la eficacia de distintos tratamientos, en subrogación de los eventos clínicos relevantes⁴³⁻⁵².

Esta clasificación permite establecer la superioridad del flujo TIMI 3 sobre el resto de situaciones, incluso sobre el grado TIMI 2: la mortalidad precoz encontrada en 2 metaanálisis^{33,34} era significativamente inferior entre los pacientes con flujo TIMI 3 a los 90 min de la fibrinólisis que la del grupo con flujo TIMI 2 (el 3,7 frente al 6,6%; *odds ratio* [OR] = 0,55; intervalo de confianza [IC] del 95%, 0,4-0,76) y la del grupo con flujos TIMI 0 o 1 (9,2%; OR = 0,38; IC del 95%, 0,29-0,5). Con el desarrollo de la terapia de repermeabilización mediante ICP, el empleo de estos predictores ha seguido demostrando su validez⁴¹, aunque algunos estudios señalan que la diferencia de mortalidad entre los grados TIMI 2 y 3 podría no ser tan marcada en la época actual con el uso de terapias agresivas que combinen fármacos fibrinolíticos e ICP²³. Por otra parte, los avances técnicos en el campo intervencionista (implante de *stents* coronarios^{53,54}, dispositivos de trom-

TABLA 1. Sistemas de graduación de flujo epicárdico y perfusión miocárdica

Grado	Definición
Flujo epicárdico: grados de flujo TIMI (TFG)	
0	Ausencia de flujo anterógrado tras el punto de oclusión
1	El contraste atraviesa el área de obstrucción, sin llegar a opacificar toda la longitud de la arteria al final de la inyección
2	El contraste opacifica toda la arteria, pero de forma notablemente más lenta que en las arterias no causantes o en la zona proximal a la obstrucción de la misma arteria. Una subclasificación posterior distingue <i>grado 2a</i> (relleno lento, pero en 5 latidos), <i>grado 2b</i> (relleno lento, en más de 5 latidos) y <i>grado 2c</i> (relleno normal, lavado lento).
3	Flujo anterógrado y vaciado de contraste «normales», similares a los de las arterias no causantes o a la zona proximal de la obstrucción de la misma arteria
4	<i>Flujo anterógrado y vaciado de contraste más rápidos que en arterias no causantes</i>
Flujo microvascular: grados de perfusión miocárdica TIMI (TMPG)	
0	Ausencia o mínima opacificación (<i>blush</i>) del miocardio en la zona de distribución de la arteria causante
1	Opacificación persistente del miocardio; el contraste entra en la microvasculatura, pero no pasa normalmente a la fase venosa: se detecta «tinción persistente» al inicio de la siguiente inyección (≥ 30 s)
2	Opacificación y lavado retrasados del miocardio: la tinción miocárdica es evidente (nivel máximo o mínimo descenso en intensidad) al final de la inyección (3 latidos de lavado)
3	Opacificación normal: entrada y salida del contraste de la microvasculatura con velocidad normal (desaparición total o notable de la tinción tras 3 latidos de lavado)
Flujo microvascular: grados de <i>blush</i> miocárdico (MBG)	
0	Ausencia de opacificación miocárdica (<i>blush</i>) o «tinción persistente», indicativa de salida del contraste al espacio extravascular
1	Opacificación miocárdica mínima
2	Opacificación miocárdica moderada, de menor intensidad que en área de referencia suplada por arteria no causante (ipsolateral o contralateral)
3	Opacificación miocárdica «normal», similar a la de área de referencia

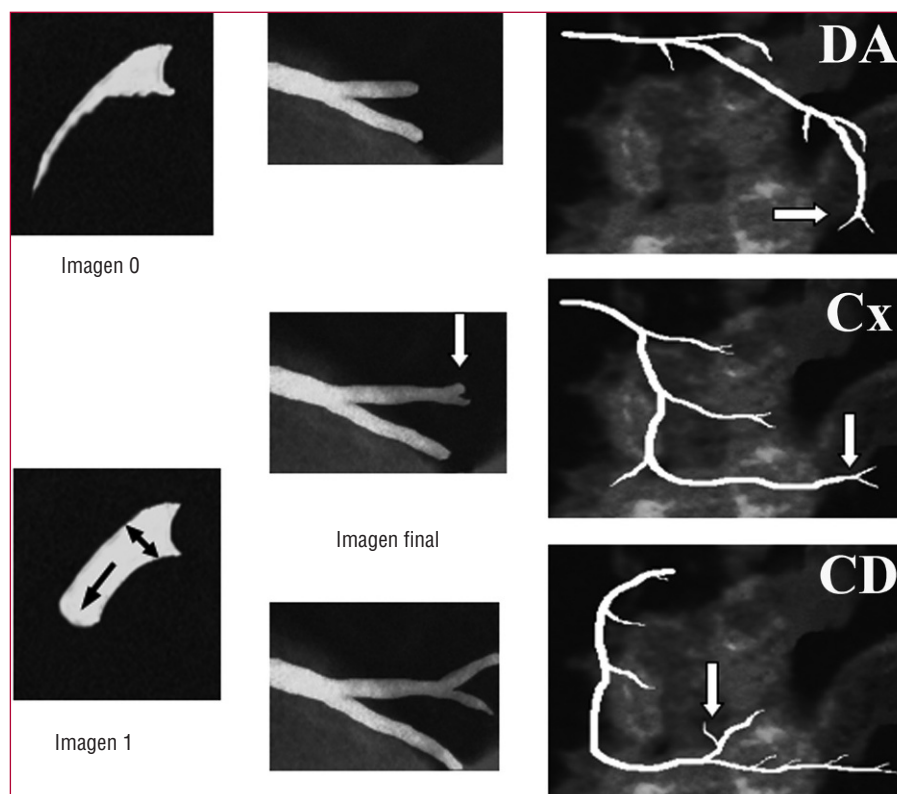


Fig. 1. Cálculo de la cuenta de imágenes TIMI. La imagen a partir de la que se comienza a contar (imagen 1) es aquella en la que el contraste avanza y rellena al menos el 70% del diámetro del *ostium* arterial. La última imagen (imagen final) es aquella en la que el contraste comienza a rellenar la marca final. Se representan las bifurcaciones distales de las 3 arterias epicárdicas.
CD: coronaria derecha; Cx: arteria circunfleja; DA: descendente anterior.

bectomía^{55,56}, sistemas de protección distal⁵⁷⁻⁶⁰) no se han asociado de forma universal con una mejoría en las tasas de flujo TIMI 3.

No obstante, este sistema de graduación adolece de ciertas limitaciones:

1. La limitación más relevante es la subjetividad que conduce a importantes discrepancias⁶¹, incluso cuando los análisis son realizados por laboratorios centralizados con amplia experiencia^{62,63}.

2. El tiempo de relleno de la descendente anterior (DA) es superior al de las otras arterias, al ser esta arteria normalmente más larga. Dado que el relleno de esta arteria puede compararse simultáneamente con el de la circunfleja, la tendencia a otorgar un grado de flujo TIMI 2 es mucho mayor que en el caso de la coronaria derecha⁶⁴.

3. El propio grupo TIMI ha modificado (sin mucha aceptación posterior) el sistema de clasificación, distinguiendo en el grado TIMI 2 hasta 3 subgrupos distintos⁶⁵ (tabla 1). En esta modificación se incluyen aspectos como la velocidad de lavado que se discutirán posteriormente.

4. En último lugar, no se puede descartar la presencia de factores que podrían modificar de manera significativa la graduación, como la presión y el momento del ciclo cardíaco en que se realiza la inyección del contraste, la frecuencia cardíaca y la presión arterial del paciente, el uso de vasodilatadores, etc. La influen-

cia de estos factores se discute en el siguiente apartado.

Arteria epicárdica abierta: cuantificación. *Corrected TIMI frame count*

A la luz de las posibles limitaciones del sistema de graduación de flujo TIMI se han desarrollado nuevos sistemas de evaluación que profundizan en la caracterización del flujo y mejoran la reproducibilidad de los resultados: el más validado es el sistema desarrollado por Gibson et al⁶⁴ denominado *corrected TIMI frame count* (cTFC), es decir, la cuenta de imágenes TIMI corregida. En esencia «cuantifica» el grado de flujo TIMI mediante la medición del tiempo que tarda el contraste en rellenar la arteria epicárdica en toda su longitud. Para uniformizar los criterios se definió una serie de bifurcaciones distales que sirvieran como «marca final»: la «cola de ballena» apical de la DA, la última bifurcación de la arteria obtusa marginal más distal en el territorio de la circunfleja y la primera rama que sale del tronco posterolateral en el territorio de la coronaria derecha (fig. 1). La diferencia en número de imágenes entre esta última y la primera (aquella en la que el contraste ocupa al menos el 70% del *ostium* arterial y comienza a desplazarse anterógradamente) constituye el *TIMI frame count*.

Conviene reseñar una serie de aspectos metodológicos de este sistema:

TABLA 2. Valores de *corrected TIMI frame count* (en número de imágenes)

Velocidad de grabación	Valores normales (voluntarios sanos)	Flujo TIMI 3 ⁶⁴ (tras infarto)	Flujo TIMI 4 ⁶⁶ (tras infarto)
30 imágenes/s	< 21	< 40	< 14
25 imágenes/s	< 18	< 33	< 12
12,5 imágenes/s	< 9	< 17	< 6
Segundos	< 0,7	< 1,3	< 0,5

1. Como ya se ha descrito⁶⁴, la longitud de la DA es 1,7 veces superior que la de las otras 2 arterias. Por ello, se introduce en este sistema un factor de corrección (como su nombre indica) en el caso del análisis de la DA: el *corrected TIMI frame count* es el resultado de la diferencia absoluta dividido por el factor de corrección, 1,7.

2. Todos los valores inicialmente publicados en «cuenta de imágenes» se refieren al estándar de vídeo en Estados Unidos, NTSC: 30 imágenes/s. Para adecuar estos valores al sistema europeo (PAL) se deben convertir estos valores o bien emplear una unidad de medida uniforme: el tiempo en segundos. En la tabla 2 se detallan los valores más relevantes y sus equivalencias.

3. La definición original de este parámetro incluye la imputación del valor de cTFC = 100 en aquellos casos en los que la arteria coronaria está completamente ocluida. Esto conduce a una distribución de los valores que no sigue la ley normal, lo que implica la necesidad de usar pruebas estadísticas no paramétricas en sus análisis.

4. La implementación de este método en la práctica es más compleja que la simple valoración subjetiva del flujo, ya que consume más tiempo, limitación especialmente relevante en el contexto del paciente agudo.

Este parámetro se ha correlacionado con la aparición de eventos graves, como la mortalidad precoz tras la fibrinólisis^{23,66,67}. Esta relación se mantiene incluso cuando el análisis se circunscribe sólo a los pacientes con flujo TIMI 3: los pacientes con valores de cTFC menores de 14 imágenes (lo que se definió como «flujo TIMI 4»^{64,66}) presentaban una tasa de mortalidad hospitalaria del 0%, frente al 2,7% del grupo con cTFC entre 14 y 40 (flujo TIMI 3) o al 6,4% en aquellos con cTFC > 40 imágenes ($p = 0,003$)⁶⁶. La relación del cTFC con el pronóstico posterior se ha demostrado en otras situaciones, como la angioplastia primaria en el infarto⁶⁸⁻⁷² o en el seno del síndrome coronario agudo sin elevación del segmento ST (SCASEST)⁷³.

También se ha demostrado su correlación con métodos independientes de valoración funcional coronaria, como la reserva coronaria valorada por guía Doppler^{74,75} o la reserva fraccional de flujo (FFR)⁷⁶. En absoluta contradicción con lo descrito, también se han publicado estudios que no demuestran correlación en-

tre el cTFC y los parámetros de reserva coronaria por guía Doppler^{77,78} o incluso con la mortalidad precoz⁷⁹, aunque estos estudios valoraron el flujo en un número limitado de pacientes tras ICP y no de forma basal; resulta razonable no hallar correlación entre el flujo basal valorado por este método y el flujo hiperémico analizado mediante guía Doppler.

El método presenta evidentes ventajas sobre la valoración del flujo epicárdico de forma cualitativa:

1. Dado el carácter cuantitativo del parámetro, se ha demostrado^{62,63,80} una elevada reproducibilidad.

2. Se trata de un método de simple realización, que no requiere un equipamiento especial y que se puede realizar sobre las imágenes angiográficas recién adquiridas.

3. La descripción de puntos de corte (tabla 2) permite clasificar flujos epicárdicos dudosos.

No obstante, el método presenta ciertas limitaciones; se ha descrito una serie de factores que pueden alterar de forma significativa los valores calculados:

1. Frecuencia cardíaca: un aumento de 20 lat/min acorta la cuenta en 5 imágenes⁸⁰.

2. Empleo de nitratos: aumenta la cuenta en 6 imágenes⁸⁰.

3. Una inyección en el período protodiastólico: reduce la cuenta en 3-6 imágenes⁸⁰.

4. DA como arteria causante del infarto: en estos casos la cuenta es superior a la de las otras arterias en 8 imágenes, incluso tras corregir con la longitud y ajustar con otras variables⁸¹.

No se ha demostrado que el cálculo se vea afectado por factores dependientes del paciente (edad, sexo, tamaño corporal, presión arterial o factores de riesgo cardiovascular⁸²) o del procedimiento (presión de inyección⁸³ o tipo de contraste⁸⁴).

Tomando como base este método, se han desarrollado sistemas de valoración no sólo del flujo epicárdico, sino también de la microcirculación: la valoración de la reserva de flujo coronario analizando la relación de cTFC basal y cTFC tras la administración de adenosina intracoronaria^{74,85} o intravenosa⁸⁶. Este parámetro se ha correlacionado con el análisis mediante guía Doppler^{74,86}, aunque otros estudios no lo confirman⁷⁷.

VALORACIÓN DE LA PERFUSIÓN Y MICROCIRCULACIÓN MIOCARDICA

Microvasculatura abierta: valoración. Opacificación miocárdica

Desde las clásicas descripciones del «daño por perfusión» y los fenómenos de «no reflujo»⁸⁷ se han multiplicado los intentos de valorar el estado de la per-

TABLA 3. Tratamiento de la reperfusión miocárdica subóptima

Fármaco/método	Resultado	Publicación
Verapamilo	Positivo	Pequeños estudios ^{109,110}
Nicorandilo	Positivo	Pequeños estudios ^{111,112}
Cariporida (inhibidor bomba Na ⁺ /H ⁺)	Negativo	Estudio GUARDIAN ¹¹³
Adenosina intracoronaria	Positivo (subgrupo)	Estudio AMISTAD II ¹¹⁴
Abciximab (inhibidores de la glucoproteína IIb/IIIa)	Positivo	Varios estudios ^{52,57,115-120,136,140}
Pexelizumab (inhibidor complemento)	Pendiente	Estudio APEX AMI ¹²¹
Hu23F2G (anticuerpo anti-CD18)	Negativo	Estudio HALT-MI ¹²²
Caldaret (inhibidor sobrecarga Ca ⁺⁺)	Pendiente	Estudio EVOLVE ^{123,124}
Hipotermia	No concluyente	Estudios preliminares ^{125,126}
Hiperoxigenación acuosa	No concluyente	Estudios preliminares ¹²⁷
Dispositivos de trombectomía	Positivo	Pequeños estudios ^{55,56,128-132}
Dispositivos de protección distal	Negativo	Estudio EMERALD ⁶⁰

fusión miocárdica tras el infarto. El más sencillo y reproducible es el análisis de la resolución del segmento ST⁷⁻¹⁹; otro de los métodos más empleados ha sido la ECM⁸⁸⁻⁹³, que añade a su carácter no invasivo la posibilidad de ser cuantificada. En ambos casos, se han correlacionado sus resultados con la aparición de eventos posteriores^{7-10,14,16,26,88-90,93-98}.

Con la creciente implantación de la ICP como tratamiento de elección en el IAM, la disponibilidad de una angiografía precoz se ha hecho muy frecuente y ha permitido el desarrollo del concepto de *blush* miocárdico, que podemos traducir como rubor, tinción o tatuaje miocárdico: la penetración del contraste yodado en los capilares ofrece una imagen angiográfica de «vidrio deslustrado» del territorio miocárdico irrigado. Se han propuesto 2 sistemas distintos de valoración de la tinción miocárdica: un sistema videodensitométrico que analiza la intensidad del contraste regional (*myocardial blush grade* [MBG]) en comparación con el del territorio contralateral o ipsilateral no afectado, propuesto por Van't Hof et al²⁵, y un sistema de análisis dinámico que valora la intensidad del contraste miocárdico y su velocidad de aparición y desaparición (*TIMI myocardial perfusion grade* [TMPG]), propuesto por Gibson et al²⁴. En la tabla 1 se detallan los 4 grados de cada una de las clasificaciones. La perfusión normal se gradúa de forma idéntica en ambos sistemas: grado 3. Los casos de peor perfusión miocárdica corresponden a los grados 0 de ambas clasificaciones; los casos de importante daño por reperfusión (transformación hemorrágica o extravasación persistente) se incluyen en el TMPG 1 y MBG 0, respectivamente. Los casos de MBG 1 y 2 tienen difícil extrapolación a la clasificación TMPG, por lo que se ha propuesto una subclasificación para estos casos: el TMPG 0,5⁹⁹; así, los 2 sistemas no son tan diferentes como podría parecer. En la figura 2 se muestran ejemplos del análisis de perfusión miocárdica.

Aunque la existencia de estos 2 sistemas puede cuestionar la validez del método, la realidad es que

se ha correlacionado con la mortalidad, tanto el sistema TMPG^{23,24} como el MBG^{25,100,101} (fig. 3), incluso cuando sólo se considera a los pacientes con flujo TIMI 3. La influencia de estos parámetros también se ha demostrado en el porcentaje de miocardio salvado respecto al área en riesgo¹⁰² y la mortalidad en los pacientes en shock¹⁰³ o sobre la relación de la mortalidad con el tiempo de evolución del IAM¹⁰⁴⁻¹⁰⁶. Por otra parte, también se ha demostrado la correlación de estos sistemas con otros parámetros, independientemente relacionados con el pronóstico tras el infarto, como el análisis de la reserva coronaria con guía Doppler^{107,108}, la ECM^{26,95,96}, el análisis mediante tomografía por emisión de fotón único (SPECT) del tamaño del infarto¹⁸ o la resolución de la elevación del segmento ST^{18,28,101,108}.

La valoración de la opacificación miocárdica también tiene sus limitaciones:

1. El carácter cualitativo del parámetro es inherente a la subjetividad en su valoración. Así, la concordancia intraobservador e interobservador es limitada, como describe uno de los grupos de mayor experiencia²⁵. En la mayoría de las publicaciones, el análisis del MBG o del TMPG se realiza en laboratorios centrales: la concordancia con la valoración llevada a cabo por otros observadores podría no ser adecuada.

2. En muchos de los estudios realizados se tiende a agrupar a los pacientes con MBG 2 y 3 o TMPG 2 y 3 en un grupo único de perfusión adecuada. Del mismo modo que se ha demostrado que no es equivalente el pronóstico de los pacientes con flujo TIMI 2 y TIMI 3, probablemente esta simplificación del sistema puede ser errónea.

3. No obstante, la limitación fundamental no es metodológica, sino el reto aún no resuelto del tratamiento de la perfusión miocárdica subóptima tras la reperfusión coronaria. En la tabla 3 se resumen las evidencias publicadas en este terreno.

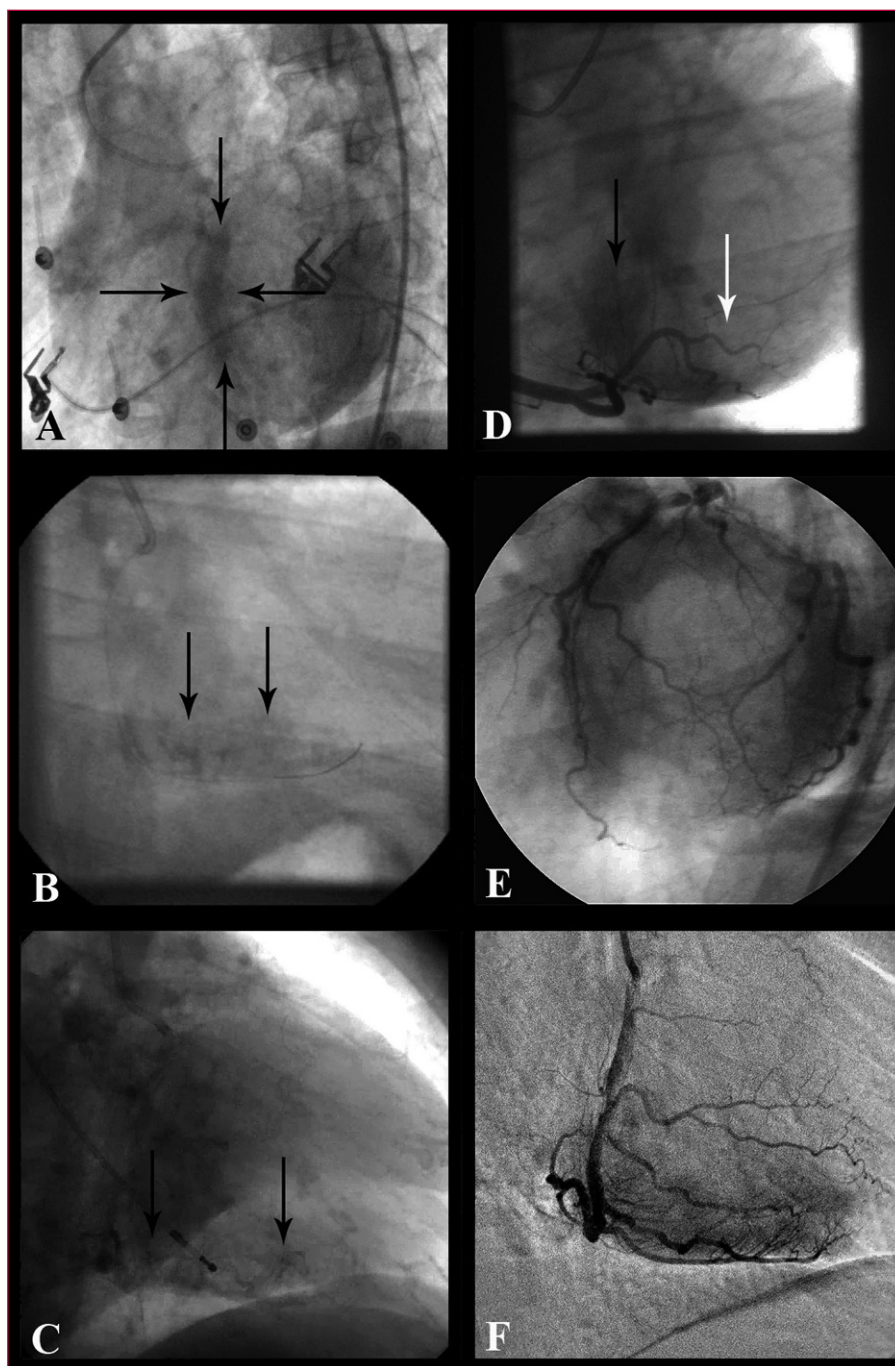


Fig. 2. Ejemplos de análisis de la perfusión miocárdica. A: tinción persistente del septo (delimitado por flechas): grado de perfusión miocárdica (TMPG) 1, grado de *blush* miocárdico (MBG) 0 en DA. B: tinción miocárdica persistente en territorio diafragmático: grados TMPG 1, MBG 0 en CD. C: tinción persistente capilar (se visualizan pequeños vasos) en CD. D: tinción de menor intensidad que en coronaria izquierda en territorio diafragmático (flecha negra, grados TMPG y MBG 2) y apenas presente en posterolateral (flecha blanca, grados TMPG 0,5 y MBG 1). E: tinción miocárdica normal (grados TMPG y MBG 3) de coronaria izquierda: se observa la imagen de «rosquilla» en proyección OAI craneal. F: tinción miocárdica normal (grados TMPG y MBG 3) de CD; ejemplo de sustracción digital (DSA).

La correlación entre el análisis de la resolución del segmento ST y la opacificación miocárdica es controvertida pues, aunque ambos se han relacionado con los eventos clínicos, no siempre aparecen de forma concordante en cada paciente. Lo que pudiera interpretarse como una limitación tiende a valorarse como otro de los fenómenos de disociación, nada infrecuentes en cardiología: la recuperación «eléctrica» que demuestra el ECG no siempre se asocia con la integridad del endotelio microvascular y la recuperación de la perfusión, y viceversa. De hecho, los 2 métodos son com-

plementarios cuando se analiza el tamaño del infarto¹⁸, o como demuestra el hecho de que el grupo de mejor pronóstico tras un infarto es el de los pacientes con ambos marcadores positivos¹³³⁻¹³⁵. Se dispone de amplia documentación sobre la correlación entre ECM y angiografía^{26,95-98,136} y no siempre se halla una correlación perfecta a pesar de que, al menos teóricamente, ambos métodos analizan la perfusión miocárdica. Sin olvidar que éste es un fenómeno dinámico (tras algunos días del infarto, muchos pacientes que inicialmente no presentaban una opacificación miocárdica ade-

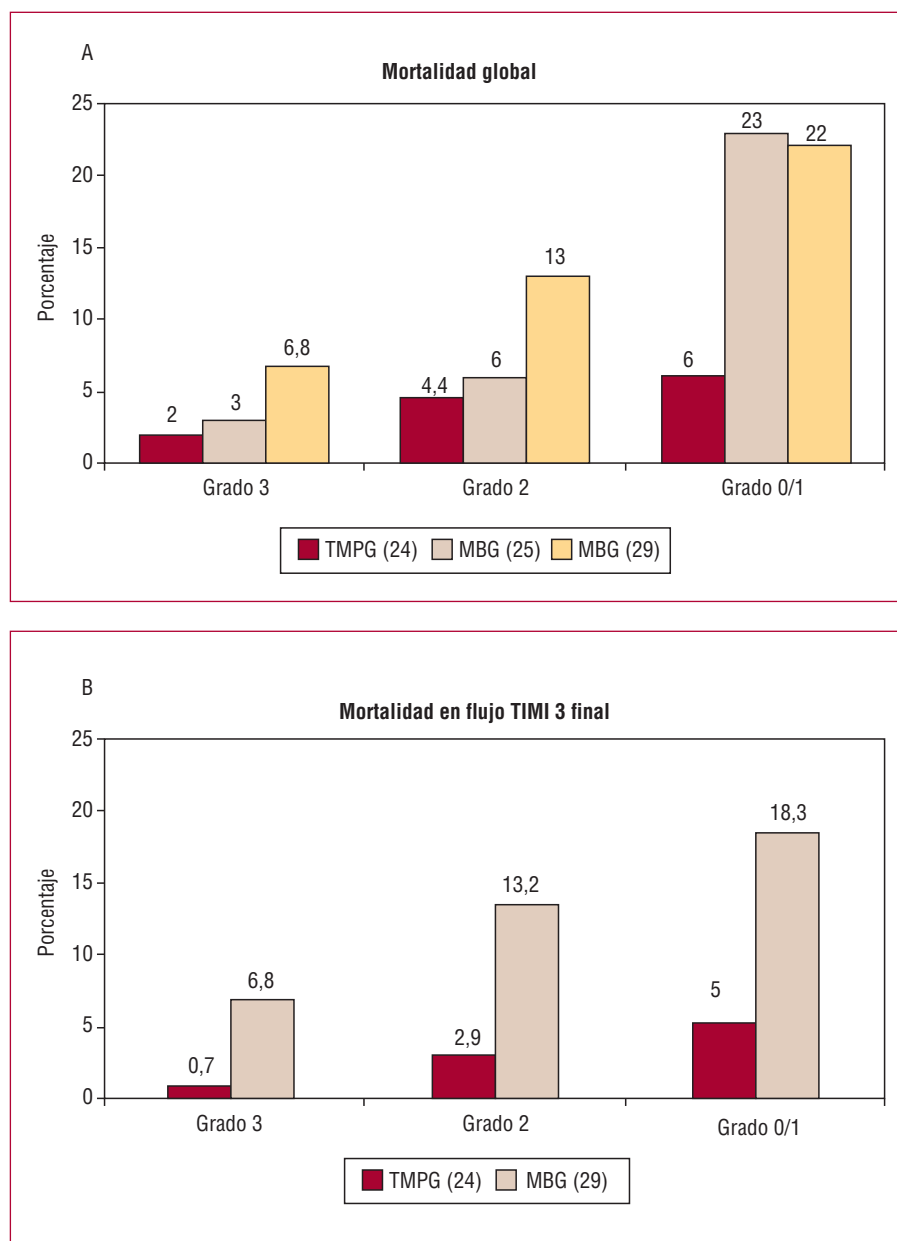


Fig. 3. Mortalidad tras IAM y grados de opacificación miocárdica. A: tasa de mortalidad en función del grado de opacificación miocárdica: al mes (Gibson et al²⁴), a más largo plazo (seguimiento $1,9 \pm 1,7$ años [Van't Hof et al²⁵] y al año [Stone et al²⁹]). B: tasa de mortalidad en función del grado de opacificación miocárdica en los pacientes con flujo TIMI 3 en la arteria causante: al mes (Gibson et al²⁴) y al año (Stone et al²⁹). TMPG: grado de perfusión miocárdica TIMI; MBG: grado de opacificación (blush) miocárdica.

cuada pueden mostrar un grado mucho mejor¹³⁵), la base de las discordancias puede estar en el distinto comportamiento de los contrastes empleados: el contraste ecográfico (microburbujas) siempre permanece en el espacio intravascular, mientras que el contraste radiológico (y también el paramagnético de la resonancia magnética) a menudo tiene paso extravascular, regresando posteriormente al torrente circulatorio. Así, algunos autores¹³⁷ defienden que la perfusión miocárdica no es exactamente lo que se valora con la angiografía o la resonancia magnética, sino la permeabilidad capilar, el estado del endotelio y el edema y la hemorragia intersticiales: el daño por reperfusión.

Microvasculatura abierta: cuantificación. Desarrollos futuros

En el análisis de la perfusión miocárdica por angiografía se desarrollan varios métodos cuantitativos:

1. Los métodos basados en la sustracción digital (DSA)^{85,138,139}, muy empleada en la radiología vascular pero poco en la angiografía coronaria, pueden facilitar la cuantificación del área de opacificación (teóricamente «equivalente» a las áreas cuantificadas en la ECM), de la intensidad de la opacificación («cuantificación del MBG»)^{107,140} o de la velocidad con la que la opacificación aparece o desaparece («cuantificación del TMPG»)¹³⁸. Para que la DSA sea más aplicable se

estudian desarrollos, como la técnica de máscara en movimiento que pretende neutralizar los movimientos inherentes al corazón.

2. Se ha propuesto un sistema de cuantificación, derivado del cTFC, en el que se cuantifican el número de imágenes que transcurren entre la entrada del contraste al miocardio y el pico de intensidad de la opacificación: el TIMI *myocardial frame count*. Esta cuenta es significativamente mayor en los pacientes con IAM con elevación del segmento ST que en pacientes con SCASEST¹⁴¹.

3. Nuestro grupo ha desarrollado un sistema de cuantificación denominado *Coronary Clearance Frame Count* (CCFC) con una buena correlación con los grados TMPG¹⁴². Definido como «el reverso del cTFC», cuenta la diferencia de imágenes entre el momento en el que el contraste desaparece del *ostium* arterial y en el que comienza a desaparecer de la bifurcación distal que se describe en el sistema del cTFC. Aunque aún no se ha establecido su potencial significación clínica, sí que se ha demostrado su correlación con los grados de perfusión miocárdica TMPG 2 o 3, estableciendo un punto de corte (45 imágenes) que permite discriminar los grados de mejor perfusión.

Análisis del cTFC y de la opacificación miocárdica. Consideraciones prácticas

Tanto el análisis cuantitativo del flujo epicárdico (cTFC) como el de la microvasculatura pueden realizarse *on-line* con los equipos digitales actuales u *off-line* con algunos de los programas de revisión de imágenes. No obstante, si las condiciones de filmación no son óptimas, la interpretación y el análisis posterior pueden verse sesgados. Por ello, se realizan una serie de recomendaciones uniformes:

1. Campo de filmación: 23 cm. La no magnificación de la imagen permite la grabación de toda la longitud de la arteria sin necesidad de desplazamientos (*panning/travelling*). Es de particular importancia para el correcto análisis de la opacificación miocárdica, especialmente si se realiza DSA. La calidad de las imágenes de DSA actuales (máscara fija) también se supedita de forma importante a mantener la apnea durante la grabación.

2. Velocidad de filmación: idealmente, 25 imágenes/s. No obstante, el cálculo del cTFC puede realizarse sobre cualquier velocidad de registro y posteriormente expresarlo en segundos o ajustarlo a la velocidad citada.

3. Tiempo de grabación: hasta la aparición de contraste en fase venosa. Muy relevante para el sistema de análisis TMPG. En este caso, también es particularmente importante separar al menos 30 s una inyección de la siguiente y no grabar inmediatamente tras la realización de «tests» de contraste (puede asignar valores de TMPG 1 incorrectamente).

4. Proyecciones seleccionadas:

a) Análisis de cTFC: se recomienda grabar imágenes en PA u OAD (0-30°) con angulación caudal (20-30°) para la coronaria izquierda y en OAI (45-60°) para la coronaria derecha.

b) Análisis de la opacificación: las proyecciones recomendadas difieren de las anteriores pues, especialmente en la coronaria izquierda, los territorios de perfusión pueden verse solapados. Así, se recomienda realizar OAI (45-60°) con angulación craneal (20-30°), que permite ver una imagen en «rosquilla», o lateral izquierda (90°) en el caso de la coronaria izquierda; para la coronaria derecha, se recomienda la OAI (45-60°) con o sin angulación craneal o la OAD (30°).

Desde el punto de vista práctico, en nuestro centro se analizan los datos de perfusión miocárdica derivados de la angiografía (tanto según el sistema TMPG como MBG) en todos los casos de angioplastia en el seno del IAM de forma sistemática y en otros casos de intervencionismo con fenómenos de *no reflow* o flujo final enlentecido, reservando la cuantificación del cTFC y del CCFC para los casos con flujo epicárdico o perfusión difíciles de catalogar. En todos estos casos, la información obtenida se complementa siempre con el análisis electrocardiográfico de la resolución del segmento ST.

CONCLUSIONES

La angiografía coronaria ofrece una información relevante, de simple adquisición e interpretación, no sólo sobre el estado de la circulación coronaria epicárdica (flujo TIMI de la arteria epicárdica y su cuantificación, la cuenta de imágenes TIMI) sino también sobre el estado de la circulación microvascular (grados de opacificación miocárdica: TIMI *myocardial perfusion* y *myocardial blush grades*). Estos datos permiten valorar de forma certera el pronóstico del paciente. El desarrollo de estas técnicas en su variante cuantitativa podría mejorar su poder predictivo.

BIBLIOGRAFÍA

1. The Thrombolysis in Myocardial Infarction (TIMI) trial. Phase I findings. TIMI Study Group. *N Engl J Med*. 1985;312:932-6.
2. The effects of tissue plasminogen activator, streptokinase, or both on coronary-artery patency, ventricular function, and survival after acute myocardial infarction. The GUSTO Angiographic Investigators. *N Engl J Med*. 1993;329:1615-22.
3. Anderson JL, Karagounis LA, Becker LC, Sorensen SG, Menlove RL. TIMI perfusion grade 3 but not grade 2 results in improved outcome after thrombolysis for myocardial infarction. Ventriculographic, enzymatic, and electrocardiographic evidence from the TEAM-3 Study. *Circulation*. 1993;87:1829-39.
4. Karagounis L, Sorensen SG, Menlove RL, Moreno F, Anderson JL. Does thrombolysis in myocardial infarction (TIMI) perfusion grade 2 represent a mostly patent artery or a mostly occluded artery? *Circulation*. 1993;87:1830-9.

- ded artery? Enzymatic and electrocardiographic evidence from the TEAM-2 study. Second Multicenter Thrombolysis Trial of Eminase in Acute Myocardial Infarction. *J Am Coll Cardiol.* 1992;19:1-10.
5. Simes RJ, Topol EJ, Holmes DR Jr, White HD, Rutsch WR, Vahanian A, et al. Link between the angiographic substudy and mortality outcomes in a large randomized trial of myocardial reperfusion. Importance of early and complete infarct artery reperfusion. GUSTO-I Investigators. *Circulation.* 1995;91:1923-8.
 6. Vogt A, Von Essen R, Tebbe U, Feuerer W, Appel KF, Neuhaus KL. Impact of early perfusion status of the infarct-related artery on short-term mortality after thrombolysis for acute myocardial infarction: retrospective analysis of four German multicenter studies. *J Am Coll Cardiol.* 1993;21:1391-5.
 7. Clemmensen P, Ohman EM, Sevilla DC, Peck S, Wagner NB, Quigley PS, et al. Changes in standard electrocardiographic ST-segment elevation predictive of successful reperfusion in acute myocardial infarction. *Am J Cardiol.* 1990;66:1407-11.
 8. Saran RK, Been M, Furniss SS, Hawkins T, Reid DS. Reduction in ST segment elevation after thrombolysis predicts either coronary reperfusion or preservation of left ventricular function. *Br Heart J.* 1990;64:113-7.
 9. Hohnloser SH, Zabel M, Kasper W, Meinertz T, Just H. Assessment of coronary artery patency after thrombolytic therapy: accurate prediction utilizing the combined analysis of three noninvasive markers. *J Am Coll Cardiol.* 1991;18:44-9.
 10. Kondo M, Tamura K, Tanio H, Shimono Y. Is ST segment re-elevation associated with reperfusion an indicator of marked myocardial damage after thrombolysis? *J Am Coll Cardiol.* 1993;21:62-7.
 11. Krucoff MW, Croll MA, Pope JE, Granger CB, O'Connor CM, Sigmon KN, et al. Continuous 12-lead ST-segment recovery analysis in the TAMI 7 study. Performance of a noninvasive method for real-time detection of failed myocardial reperfusion. *Circulation.* 1993;88:437-46.
 12. Shah PK, Cercek B, Lew AS, Ganz W. Angiographic validation of bedside markers of reperfusion. *J Am Coll Cardiol.* 1993;21:55-61.
 13. Clemmensen P, Ohman EM, Sevilla DC, Skelton T, Wagner NB, Quigley PS, et al. Impact of infarct artery patency on the relationship between electrocardiographic and ventriculographic evidence of acute myocardial ischaemia. *Eur Heart J.* 1994;15:1356-61.
 14. Buszman P, Szafranek A, Kalarus Z, Gasior M. Use of changes in ST segment elevation for prediction of infarct artery recanalization in acute myocardial infarction. *Eur Heart J.* 1995;16:1207-14.
 15. Klootwijk P, Langer A, Meij S, Green C, Veldkamp RF, Ross AM, et al. Non-invasive prediction of reperfusion and coronary artery patency by continuous ST segment monitoring in the GUSTO-I trial. *Eur Heart J.* 1996;17:689-98.
 16. De Lemos JA. ST-segment resolution as a marker of epicardial and myocardial reperfusion after thrombolysis: insights from the TIMI 14 and in TIME-II trials. *J Electrocardiol.* 2000;33 Suppl: 67-72.
 17. Ophuis AJ, Bar FW, Vermeer F, Janssen W, Doevendans PA, Haest RJ, et al. Angiographic assessment of prospectively determined non-invasive reperfusion indices in acute myocardial infarction. *Heart.* 2000;84:164-70.
 18. Angeja BG, Gunda M, Murphy SA, Sobel BE, Rundle AC, Syed M, et al. TIMI myocardial perfusion grade and ST segment resolution: association with infarct size as assessed by single photon emission computed tomography imaging. *Circulation.* 2002;105:282-5.
 19. García Barsotti MA, Corbalan Herreros R, Nazzal Nazal C, Marchant Diaz E, Castro Galvez P, Pérez Pérez O, et al. Valor pronóstico de marcadores no invasivos de reperusión coronaria frente a flujo TIMI 3 en pacientes tratados con angioplastia primaria. *Rev Esp Cardiol.* 2004;57:524-30.
 20. Koszegi Z, Maes A, Piessens J, Van de Werf F, Mortelmans L. Segmental comparison between coronary angiography and positron emission tomography reveals low predictive value of epicardial flow for viability. *Eur Heart J.* 1998;19:959-67.
 21. Maes A, Mortelmans L, Nuyts J, Bormans G, Herregods MC, Bijnsens B, et al. Importance of flow/metabolism studies in predicting late recovery of function following reperfusion in patients with acute myocardial infarction. *Eur Heart J.* 1997;18:954-62.
 22. Maes A, Van de Werf F, Nuyts J, Bormans G, Desmet W, Mortelmans L. Impaired myocardial tissue perfusion early after successful thrombolysis. Impact on myocardial flow, metabolism, and function at late follow-up. *Circulation.* 1995;92:2072-8.
 23. Gibson CM, Cannon CP, Murphy SA, Marble SJ, Barron HV, Braunwald E. Relationship of the TIMI myocardial perfusion grades, flow grades, frame count, and percutaneous coronary intervention to long-term outcomes after thrombolytic administration in acute myocardial infarction. *Circulation.* 2002;105:1909-13.
 24. Gibson CM, Cannon CP, Murphy SA, Ryan KA, Mesley R, Marble SJ, et al. Relationship of TIMI myocardial perfusion grade to mortality after administration of thrombolytic drugs. *Circulation.* 2000;101:125-30.
 25. Van't Hof AW, Liem A, Suryapranata H, Hoorntje JC, De Boer MJ, Zijlstra F. Angiographic assessment of myocardial reperfusion in patients treated with primary angioplasty for acute myocardial infarction: myocardial blush grade. Zwolle Myocardial Infarction Study Group. *Circulation.* 1998;97:2302-6.
 26. Lepper W, Sieswerda GT, Vanoverschelde JL, Franke A, De Cock CC, Kamp O, et al. Predictive value of markers of myocardial reperfusion in acute myocardial infarction for follow-up left ventricular function. *Am J Cardiol.* 2001;88:1358-63.
 27. Henriques JP, Zijlstra F, Ottervanger JP, De Boer MJ, Van't Hof AW, Hoorntje JC, et al. Incidence and clinical significance of distal embolization during primary angioplasty for acute myocardial infarction. *Eur Heart J.* 2002;23:1112-7.
 28. Poli A, Fetiveau R, Vandoni P, Del Rosso G, D'Urbano M, Seveso G, et al. Integrated analysis of myocardial blush and ST-segment elevation recovery after successful primary angioplasty: real-time grading of microvascular reperfusion and prediction of early and late recovery of left ventricular function. *Circulation.* 2002;106:313-8.
 29. Stone GW, Peterson MA, Lansky AJ, Dangas G, Mehran R, Leon MB. Impact of normalized myocardial perfusion after successful angioplasty in acute myocardial infarction. *J Am Coll Cardiol.* 2002;39:591-7.
 30. Relik-van Wely L, Visser RF, Van der Pol JM, Bartholomeus I, Couvee JE, Drost H, et al. Angiographically assessed coronary arterial patency and reocclusion in patients with acute myocardial infarction treated with anistreplase: results of the anistreplase reocclusion multicenter study (ARMS). *Am J Cardiol.* 1991;68:296-300.
 31. Gibson CM, Cannon CP, Piana RN, Breall JA, Sharaf B, Flatley M, et al. Angiographic predictors of reocclusion after thrombolysis: results from the Thrombolysis in Myocardial Infarction (TIMI) 4 trial. *J Am Coll Cardiol.* 1995;25:582-9.
 32. Hudson MP, Granger CB, Topol EJ, Pieper KS, Armstrong PW, Barbash GI, et al. Early reinfarction after fibrinolysis: experience from the global utilization of streptokinase and tissue plasminogen activator (Alteplase) for occluded coronary arteries (GUSTO I) and global use of strategies to open occluded coronary arteries (GUSTO III) trials. *Circulation.* 2001;104:1229-35.
 33. Anderson JL, Karagounis LA, Califf RM. Metaanalysis of five reported studies on the relation of early coronary patency grades with mortality and outcomes after acute myocardial infarction. *Am J Cardiol.* 1996;78:1-8.
 34. Fath-Ordoubadi F, Huehns TY, Al-Mohammad A, Beatt KJ. Significance of the Thrombolysis in Myocardial Infarction scoring system in assessing infarct-related artery reperfusion and mortality rates after acute myocardial infarction. *Am Heart J.* 1997;134:62-8.

35. Sugiura T, Nagahama Y, Nakamura S, Kudo Y, Yamasaki F, Iwasaka T. Left ventricular free wall rupture after reperfusion therapy for acute myocardial infarction. *Am J Cardiol.* 2003;92:282-4.
36. Tikiz H, Balbay Y, Atak R, Terzi T, Genc Y, Kutuk E. The effect of thrombolytic therapy on left ventricular aneurysm formation in acute myocardial infarction: relationship to successful reperfusion and vessel patency. *Clin Cardiol.* 2001;24:656-62.
37. Crenshaw BS, Ward SR, Granger CB, Stebbins AL, Topol EJ, Califf RM. Atrial fibrillation in the setting of acute myocardial infarction: the GUSTO-I experience. Global Utilization of Streptokinase and TPA for Occluded Coronary Arteries. *J Am Coll Cardiol.* 1997;30:406-13.
38. Ehara S, Naruko T, Itoh A, Otsuka M, Yamashita H, Haze K. Does reperfusion therapy reduce complications in acute inferior myocardial infarction? *J Cardiol.* 2000;35:113-9.
39. Yang HS, Lee CW, Hong MK, Lee JH, Nam GB, Choi KJ, et al. Residual flow to the infarct zone against lethal ventricular tachyarrhythmias during the acute phase of myocardial infarction. *Clin Cardiol.* 2003;26:373-6.
40. Mehta RH, Harjai KJ, Grines L, Stone GW, Boura J, Cox D, et al. Sustained ventricular tachycardia or fibrillation in the cardiac catheterization laboratory among patients receiving primary percutaneous coronary intervention: incidence, predictors, and outcomes. *J Am Coll Cardiol.* 2004;43:1765-72.
41. Laster SB, O'Keefe JH Jr, Gibbons RJ. Incidence and importance of thrombolysis in myocardial infarction grade 3 flow after primary percutaneous transluminal coronary angioplasty for acute myocardial infarction. *Am J Cardiol.* 1996;78:623-6.
42. López-Palop R, Carrillo P, Lozano I, Pinar E, Cortes R, Saura D, et al. Intervalos de tiempo transcurridos en la realización de la angioplastia primaria: desde el inicio de los síntomas hasta la restauración del flujo. *Rev Esp Cardiol.* 2002;55:597-606.
43. Weaver WD, Simes RJ, Betriu A, Grines CL, Zijlstra F, García E, et al. Comparison of primary coronary angioplasty and intravenous thrombolytic therapy for acute myocardial infarction: a quantitative review. *JAMA.* 1997;278:2093-8.
44. Keeley EC, Boura JA, Grines CL. Primary angioplasty versus intravenous thrombolytic therapy for acute myocardial infarction: a quantitative review of 23 randomised trials. *Lancet.* 2003;361:13-20.
45. Cannon CP. Importance of TIMI 3 flow. *Circulation.* 2001;104:624-6.
46. Trial of abciximab with and without low-dose reteplase for acute myocardial infarction. Strategies for Patency Enhancement in the Emergency Department (SPEED) Group. *Circulation.* 2000;101:2788-94.
47. Gibson CM, Jennings LK, Murphy SA, Lorenz DP, Giugliano RP, Harrington RA, et al. Association between platelet receptor occupancy after eptifibatide (integrilin) therapy and patency, myocardial perfusion, and ST-segment resolution among patients with ST-segment-elevation myocardial infarction: an INTEGRITI (Integrilin and Tenecteplase in Acute Myocardial Infarction) Substudy. *Circulation.* 2004;110:679-84.
48. Antman EM, Louwerenburg HW, Baars HF, Westorp JC, Hamer B, Bassand JP, et al. Enoxaparin as adjunctive antithrombin therapy for ST-elevation myocardial infarction: results of the ENTIRE-Thrombolysis in Myocardial Infarction (TIMI) 23 Trial. *Circulation.* 2002;105:1642-9.
49. Brener SJ, Zeymer U, Adgey AA, Vrobel TR, Ellis SG, Neuhaus KL, et al. Eptifibatide and low-dose tissue plasminogen activator in acute myocardial infarction: the integrilin and low-dose thrombolysis in acute myocardial infarction (INTRO AMI) trial. *J Am Coll Cardiol.* 2002;39:377-86.
50. Antman EM, Giugliano RP, Gibson CM, McCabe CH, Coussement P, Kleiman NS, et al. Abciximab facilitates the rate and extent of thrombolysis: results of the thrombolysis in myocardial infarction (TIMI) 14 trial. The TIMI 14 Investigators. *Circulation.* 1999;99:2720-32.
51. Antman EM, Gibson CM, De Lemos JA, Giugliano RP, McCabe CH, Coussement P, et al. Combination reperfusion therapy with abciximab and reduced dose reteplase: results from TIMI 14. The Thrombolysis in Myocardial Infarction (TIMI) 14 Investigators. *Eur Heart J.* 2000;21:1944-53.
52. De Lemos JA, Antman EM, Gibson CM, McCabe CH, Giugliano RP, Murphy SA, et al. Abciximab improves both epicardial flow and myocardial reperfusion in ST-elevation myocardial infarction. Observations from the TIMI 14 trial. *Circulation.* 2000;101:239-43.
53. Stone GW, Brodie BR, Griffin JJ, Morice MC, Costantini C, St Goar FG, et al. Prospective, multicenter study of the safety and feasibility of primary stenting in acute myocardial infarction: in-hospital and 30-day results of the PAMI stent pilot trial. Primary Angioplasty in Myocardial Infarction Stent Pilot Trial Investigators. *J Am Coll Cardiol.* 1998;31:23-30.
54. Grines CL, Cox DA, Stone GW, García E, Mattos LA, Giambartolomei A, et al. Coronary angioplasty with or without stent implantation for acute myocardial infarction. Stent Primary Angioplasty in Myocardial Infarction Study Group. *N Engl J Med.* 1999;341:1949-56.
55. Napodano M, Pasquetto G, Sacca S, Cernetti C, Scarabeo V, Pascotto P, et al. Intracoronary thrombectomy improves myocardial reperfusion in patients undergoing direct angioplasty for acute myocardial infarction. *J Am Coll Cardiol.* 2003;42:1395-402.
56. Beran G, Lang I, Schreiber W, Denk S, Stefenelli T, Syeda B, et al. Intracoronary thrombectomy with the X-sizer catheter system improves epicardial flow and accelerates ST-segment resolution in patients with acute coronary syndrome: a prospective, randomized, controlled study. *Circulation.* 2002;105:2355-60.
57. Mak KH, Phay C, Wong A, Kwok V, Tan KS, Lau KW, et al. Comparison between glycoprotein IIb/IIIa blockade and distal protection device for the restoration of myocardial perfusion during percutaneous coronary intervention for acute myocardial infarction. *J Invasive Cardiol.* 2004;16:694-8.
58. Nakamura T, Kubo N, Seki Y, Ikeda N, Ishida T, Funayama H, et al. Effects of a distal protection device during primary stenting in patients with acute anterior myocardial infarction. *Circ J.* 2004;68:763-8.
59. Taguchi I, Kanaya T, Toi T, Abe S, Sugimura H, Hoshi T, et al. Comparison of the effects of a distal embolic protection device and an aspiration catheter during percutaneous coronary intervention in patients with acute myocardial infarction. *Circ J.* 2005;69:49-54.
60. Stone GW, Webb J, Cox DA, Brodie BR, Qureshi M, Kalynych A, et al. Distal microcirculatory protection during percutaneous coronary intervention in acute ST-segment elevation myocardial infarction: a randomized controlled trial. *JAMA.* 2005;293:1063-72.
61. Hackworthy RA, Sorensen SG, Fitzpatrick PG, Barry WH, Menlove RL, Rothbard RL, et al. Dependence of assessment of coronary artery reperfusion during acute myocardial infarction on angiographic criteria and interobserver variability. *Am J Cardiol.* 1988;62:538-42.
62. Gibson CM, Ryan KA, Kelley M, Rizzo MJ, Mesley R, Murphy S, et al. Methodologic drift in the assessment of TIMI grade 3 flow and its implications with respect to the reporting of angiographic trial results. The TIMI Study Group. *Am Heart J.* 1999;137:1179-84.
63. Moliterno DJ, Antman EM, Ohman EM, Miller J, Marble SJ, Murphy SA, et al. Concordance between core labs in trial results using TIMI flow grades and frame counts. *Circulation.* 2000;102 Suppl II:II-590.
64. Gibson CM, Cannon CP, Daley WL, Dodge JT Jr, Alexander B Jr, Marble SJ, et al. TIMI frame count: a quantitative method of assessing coronary artery flow. *Circulation.* 1996;93:879-88.
65. Ellis SG, Topol EJ, George BS, Kereiakes DJ, Debowey D, Simon KN, et al. Recurrent ischemia without warning. Analysis of risk factors for in-hospital ischemic events following successful

- thrombolysis with intravenous tissue plasminogen activator. *Circulation*. 1989;80:1159-65.
66. Gibson CM, Murphy SA, Rizzo MJ, Ryan KA, Marble SJ, McCabe CH, et al. Relationship between TIMI frame count and clinical outcomes after thrombolytic administration. *Circulation*. 1999;99:1945-50.
 67. French JK, Hyde TA, Straznicky IT, Andrews J, Lund M, Amos DJ, et al. Relationship between corrected TIMI frame counts at three weeks and late survival after myocardial infarction. *J Am Coll Cardiol*. 2000;35:1516-24.
 68. Edep ME, Guarneri EM, Teirstein PS, Phillips PS, Brown DL. Differences in TIMI frame count following successful reperfusion with stenting or percutaneous transluminal coronary angioplasty for acute myocardial infarction. *Am J Cardiol*. 1999;83:1326-9.
 69. Hamada S, Nishiue T, Nakamura S, Sugiura T, Kamihata H, Miyoshi H, et al. TIMI frame count immediately after primary coronary angioplasty as a predictor of functional recovery in patients with TIMI 3 reperfused acute myocardial infarction. *J Am Coll Cardiol*. 2001;38:666-71.
 70. Vrachatis AD, Alpert MA, Georgoulas VP, Nikas DJ, Petropoulou EN, Lazaros GI, et al. Comparative efficacy of primary angioplasty with stent implantation and thrombolysis in restoring basal coronary artery flow in acute ST segment elevation myocardial infarction: quantitative assessment using the corrected TIMI frame count. *Angiology*. 2001;52:161-6.
 71. Bickel C, Rupprecht HJ, Maimaitiming A, Welk I, Blankenberg S, Krummenauer F, et al. The superiority of TIMI frame count in detecting coronary flow changes after coronary stenting compared to TIMI Flow Classification. *J Invasive Cardiol*. 2002;14:590-6.
 72. Capozzolo C, Piscione F, De Luca G, Cioppa A, Mazzarotto P, Leosco D, et al. Direct coronary stenting: effect on coronary blood flow, immediate and late clinical results. *Catheter Cardiovasc Interv*. 2001;53:464-73.
 73. Gibson CM, Dotani MI, Murphy SA, Marble SJ, Dauterman KW, Michaels AD, et al. Correlates of coronary blood flow before and after percutaneous coronary intervention and their relationship to angiographic and clinical outcomes in the RESTORE trial. Randomized Efficacy Study of Tirofiban for Outcomes and REstenosis. *Am Heart J*. 2002;144:130-5.
 74. Manginas A, Gatzov P, Chasikidis C, Voudris V, Pavlides G, Cokkinos DV. Estimation of coronary flow reserve using the Thrombolysis In Myocardial Infarction (TIMI) frame count method. *Am J Cardiol*. 1999;83:1562-5, A7.
 75. Barcin C, Denktas AE, Garratt KN, Higano ST, Holmes DR Jr, Lerman A. Relation of Thrombolysis in Myocardial Infarction (TIMI) frame count to coronary flow parameters. *Am J Cardiol*. 2003;91:466-9.
 76. Umman B, Nisanci Y, Sezer M, Umman S, Yilmaz E, Oflaz H, et al. The relationship between corrected TIMI frame count and myocardial fractional flow reserve. *J Invasive Cardiol*. 2002;14:125-8.
 77. Chugh SK, Koppel J, Scott M, Shewchuk L, Goodhart D, Bonan R, et al. Coronary flow velocity reserve does not correlate with TIMI frame count in patients undergoing non-emergency percutaneous coronary intervention. *J Am Coll Cardiol*. 2004;44:778-82.
 78. Ohara Y, Hiasa Y, Takahashi T, Yamaguchi K, Ogura R, Ogata T, et al. Relation between the TIMI frame count and the degree of microvascular injury after primary coronary angioplasty in patients with acute anterior myocardial infarction. *Heart*. 2005;91:64-7.
 79. Bhatt DL, Ellis SG, Ivanc TB, Crowe T, Balazs E, Debowey D, et al. Corrected TIMI frame count does not predict 30-day adverse outcomes after reperfusion therapy for acute myocardial infarction. *Am Heart J*. 1999;138:785-90.
 80. Abaci A, Oguzhan A, Eryol NK, Ergin A. Effect of potential confounding factors on the thrombolysis in myocardial infarction (TIMI) trial frame count and its reproducibility. *Circulation*. 1999;100:2219-23.
 81. Gibson CM, Murphy S, Menown IB, Sequeira RF, Greene R, Van de Werf F, et al. Determinants of coronary blood flow after thrombolytic administration. TIMI Study Group. Thrombolysis in Myocardial Infarction. *J Am Coll Cardiol*. 1999;34:1403-12.
 82. Faile BA, Guzzo JA, Tate DA, Nichols TC, Smith SC, Dehmer GJ. Effect of sex, hemodynamics, body size, and other clinical variables on the corrected thrombolysis in myocardial infarction frame count used as an assessment of coronary blood flow. *Am Heart J*. 2000;140:308-14.
 83. Dodge JT Jr, Rizzo M, Nykiel M, Altmann J, Hobkirk K, Brennan M, et al. Impact of injection rate on the Thrombolysis in Myocardial Infarction (TIMI) trial frame count. *Am J Cardiol*. 1998;81:1268-70.
 84. Gibson CM, Kirtane AJ, Murphy SA, Marble SJ, De Lemos JA, Antman EM, et al. Impact of contrast agent type (ionic versus nonionic) used for coronary angiography on angiographic, electrocardiographic, and clinical outcomes following thrombolytic administration in acute myocardial infarction. *Catheter Cardiovasc Interv*. 2001;53:6-11.
 85. Gibson CM, Cohen DJ, Cohen EA, Lui HK, Murphy SA, Marble SJ, et al. Effect of eptifibatide on coronary flow reserve following coronary stent implantation (an ESPRIT substudy). Enhanced Suppression of the Platelet IIb/IIIa Receptor with Integrilin Therapy. *Am J Cardiol*. 2001;87:1293-5.
 86. Stoel MG, Zijlstra F, Visser CA. Frame count reserve. *Circulation*. 2003;107:3034-9.
 87. Kloner RA, Rude RE, Carlson N, Maroko PR, DeBoer LW, Braunwald E. Ultrastructural evidence of microvascular damage and myocardial cell injury after coronary artery occlusion: which comes first? *Circulation*. 1980;62:945-52.
 88. Ito H, Tomooka T, Sakai N, Yu H, Higashino Y, Fujii K, et al. Lack of myocardial perfusion immediately after successful thrombolysis. A predictor of poor recovery of left ventricular function in anterior myocardial infarction. *Circulation*. 1992;85:1699-705.
 89. Ito H, Iwakura K, Oh H, Masuyama T, Hori M, Higashino Y, et al. Temporal changes in myocardial perfusion patterns in patients with reperfused anterior wall myocardial infarction: their relation to myocardial viability. *Circulation*. 1995;91:656-62.
 90. Ito H, Maruyama A, Iwakura K, Takiuchi S, Masuyama T, Hori M, et al. Clinical implications of the «no reflow» phenomenon. A predictor of complications and left ventricular remodeling in reperfused anterior wall myocardial infarction. *Circulation*. 1996;93:223-8.
 91. Ito H, Okamura A, Iwakura K, Masuyama T, Hori M, Takiuchi S, et al. Myocardial perfusion patterns related to thrombolysis in myocardial infarction perfusion grades after coronary angioplasty in patients with acute anterior wall myocardial infarction. *Circulation*. 1996;93:1993-9.
 92. Asanuma T, Tanabe K, Ochiai K, Yoshitomi H, Nakamura K, Murakami Y, et al. Relationship between progressive microvascular damage and intramyocardial hemorrhage in patients with reperfused anterior myocardial infarction: myocardial contrast echocardiographic study. *Circulation*. 1997;96:448-53.
 93. Ito H, Iwakura K. Assessing the relation between coronary reflow and myocardial reflow. *Am J Cardiol*. 1998;81:G8-12.
 94. Ragosta M, Camarano G, Kaul S, Powers ER, Sarembock IJ, Gimble LW. Microvascular integrity indicates myocellular viability in patients with recent myocardial infarction. New insights using myocardial contrast echocardiography. *Circulation*. 1994;89:2562-9.
 95. Greaves K, Dixon SR, Fejka M, O'Neill WW, Redwood SR, Marber MS, et al. Myocardial contrast echocardiography is superior to other known modalities for assessing myocardial reperfusion after acute myocardial infarction. *Heart*. 2003;89:139-44.
 96. Bodi V, Sanchis J, López-Lereu MP, Llacer A, Pellicer M, Losada A, et al. Estudio de perfusión en pacientes postinfarto mediante ecografía miocárdica con inyección de contraste intracoronario. Implicaciones y relación con la angiografía y la resonancia magnética. *Rev Esp Cardiol*. 2004;57:20-8.

97. Bolognese L, Ducci K, Angioli P, Falsini G, Liistro F, Baldassarre S, et al. Elevations in troponin I after percutaneous coronary interventions are associated with abnormal tissue-level perfusion in high-risk patients with non-ST-segment-elevation acute coronary syndromes. *Circulation*. 2004;110:1592-7.
98. Olszowska M, Tracz W, Przewlocki T, Kostkiewicz M, Podolec P, Zalewski J, et al. The value of myocardial contrast echocardiography compared with SPECT in detecting myocardial perfusion abnormalities in patients with anterior acute myocardial infarction. *Kardiol Pol*. 2004;60:27-38.
99. Gibson CM, Scomig A. Coronary and myocardial angiography: angiographic assessment of both epicardial and myocardial perfusion. *Circulation*. 2004;109:3096-105.
100. Henriques JP, Zijlstra F, Van't Hof AW, De Boer MJ, Dambrink JH, Gosselink M, et al. Angiographic assessment of reperfusion in acute myocardial infarction by myocardial blush grade. *Circulation*. 2003;107:2115-9.
101. Haager PK, Christott P, Heussen N, Lepper W, Hanrath P, Hoffmann R. Prediction of clinical outcome after mechanical revascularization in acute myocardial infarction by markers of myocardial reperfusion. *J Am Coll Cardiol*. 2003;41:532-8.
102. Dibra A, Mehilli J, Dirschinger J, Pache J, Neverve J, Schwaijger M, et al. Thrombolysis in myocardial infarction myocardial perfusion grade in angiography correlates with myocardial salvage in patients with acute myocardial infarction treated with stenting or thrombolysis. *J Am Coll Cardiol*. 2003;41:925-9.
103. Tarantini G, Ramondo A, Isabella G, Favero L, Maddalena F, Razzolini R, et al. Pressure response to vasopressors and mortality after direct angioplasty for cardiogenic shock. *Int J Cardiol*. 2004;94:197-202.
104. De Luca G, Van't Hof AW, De Boer MJ, Ottervanger JP, Hoorntje JC, Gosselink AT, et al. Time-to-treatment significantly affects the extent of ST-segment resolution and myocardial blush in patients with acute myocardial infarction treated by primary angioplasty. *Eur Heart J*. 2004;25:1009-13.
105. De Luca G, Suryapranata H, Zijlstra F, Van't Hof AW, Hoorntje JC, Gosselink AT, et al. Symptom-onset-to-balloon time and mortality in patients with acute myocardial infarction treated by primary angioplasty. *J Am Coll Cardiol*. 2003;42:991-7.
106. Gibson CM, Murphy SA, Kirtane AJ, Giugliano RP, Cannon CP, Antman EM, et al. Association of duration of symptoms at presentation with angiographic and clinical outcomes after fibrinolytic therapy in patients with ST-segment elevation myocardial infarction. *J Am Coll Cardiol*. 2004;44:980-7.
107. Destro G, Marino P, Barbieri E, Zorzi A, Brighetti G, Maines M, et al. Postinfarctional remodeling: increased dye intensity in the myocardial risk area after angioplasty of infarct-related coronary artery is associated with reduction of ventricular volumes. *J Am Coll Cardiol*. 2001;37:1239-45.
108. Hoffmann R, Haager P, Lepper W, Franke A, Hanrath P. Relation of coronary flow pattern to myocardial blush grade in patients with first acute myocardial infarction. *Heart*. 2003;89:1147-51.
109. Taniyama Y, Ito H, Iwakura K, Masuyama T, Hori M, Takiuchi S, et al. Beneficial effect of intracoronary verapamil on microvascular and myocardial salvage in patients with acute myocardial infarction. *J Am Coll Cardiol*. 1997;30:1193-9.
110. Werner GS, Lang K, Kuehner H, Figulla HR. Intracoronary verapamil for reversal of no-reflow during coronary angioplasty for acute myocardial infarction. *Catheter Cardiovasc Interv*. 2002;57:444-51.
111. Lim SY, Bae EH, Jeong MH, Kang DG, Lee YS, Kim KH, et al. Effect of combined intracoronary adenosine and nicorandil on no-reflow phenomenon during percutaneous coronary intervention. *Circ J*. 2004;68:928-32.
112. Ikeda N, Yasu T, Kubo N, Hashimoto S, Tsuruya Y, Fujii M, et al. Nicorandil versus isosorbide dinitrate as adjunctive treatment to direct balloon angioplasty in acute myocardial infarction. *Heart*. 2004;90:181-5.
113. Theroux P, Chaitman BR, Danchin N, Erhardt L, Meinertz T, Schroeder JS, et al. Inhibition of the sodium-hydrogen exchanger with cariporida to prevent myocardial infarction in high-risk ischemic situations. Main results of the GUARDIAN trial. Guard during ischemia against necrosis (GUARDIAN) Investigators. *Circulation*. 2000;102:3032-8.
114. Ross AM, Gibbons RJ, Stone GW, Kloner RA, Alexander RW. A randomized, double-blinded, placebo-controlled multicenter trial of adenosine as an adjunct to reperfusion in the treatment of acute myocardial infarction (AMISTAD-II). *J Am Coll Cardiol*. 2005;45:1775-80.
115. Dudek D, Bartus S, Zmudka K, Kuta M, Legutko J, Wizimirski M, et al. Assessment of myocardial reperfusion in patients with acute myocardial infarction treated with combination of fibrinolysis and IIB/IIIA platelet inhibitor. *Przegl Lek*. 2002;59:1-6.
116. Kaul U, Gupta RK, Haridas KK, Ramesh SS, Sethi KK, Singh B, et al. Platelet glycoprotein IIB/IIIA inhibition using eptifibatide with primary coronary stenting for acute myocardial infarction: a 30-day follow-up study. *Catheter Cardiovasc Interv*. 2002;57:497-503.
117. Stoupakis G, Orlando J, Kalia H, Skurnick J, Saric M, Arora R. Preservation of myocardial microcirculation during mechanical reperfusion for myocardial ischemia with either abciximab or eptifibatide. *J Invasive Cardiol*. 2003;15:476-80.
118. Bellandi F, Maioli M, Gallopin M, Toso A, Dabizzi RP. Increase of myocardial salvage and left ventricular function recovery with intracoronary abciximab downstream of the coronary occlusion in patients with acute myocardial infarction treated with primary coronary intervention. *Catheter Cardiovasc Interv*. 2004;62:186-92.
119. Costantini CO, Stone GW, Mehran R, Aymong E, Grines CL, Cox DA, et al. Frequency, correlates, and clinical implications of myocardial perfusion after primary angioplasty and stenting, with and without glycoprotein IIB/IIIA inhibition, in acute myocardial infarction. *J Am Coll Cardiol*. 2004;44:305-12.
120. Pérez de Prado A, Fernández-Vázquez F, Cuellas JC, Alonso-Orcajo N, Carbonell R, Pascual C, et al. Association between level of platelet inhibition after early use of abciximab and myocardial reperfusion in ST elevation acute myocardial infarction treated by primary percutaneous coronary intervention. *Am J Cardiol*. En prensa 2006.
121. Armstrong PW, Adams PX, Al-Khalidi HR, Hamm C, Holmes D, O'Neill W, et al. Assessment of Pexelizumab in Acute Myocardial Infarction (APEX AMI): a multicenter, randomized, double-blind, parallel-group, placebo-controlled study of pexelizumab in patients with acute myocardial infarction undergoing primary percutaneous coronary intervention. *Am Heart J*. 2005;149:402-7.
122. Faxon DP, Gibbons RJ, Chronos NA, Gurbel PA, Sheehan F. The effect of blockade of the CD11/CD18 integrin receptor on infarct size in patients with acute myocardial infarction treated with direct angioplasty: the results of the HALT-MI study. *J Am Coll Cardiol*. 2002;40:1199-204.
123. Satoh N, Kitada Y. Cardioprotective effect of MCC-135 is associated with inhibition of Ca²⁺ overload in ischemic/reperfused hearts. *Eur J Pharmacol*. 2004;499:179-87.
124. Jang IK, Pettigrew V, Picard MH, Kowey PR, Demmel V, Zile MR, et al. A randomized, double-blind, placebo-controlled study of the safety and efficacy of intravenous MCC-135 as an adjunct to primary percutaneous coronary intervention in patients with acute myocardial infarction: rationale and design of the evaluation of MCC-135 for left ventricular salvage in acute MI (EVOLVE) study. *J Thromb Thrombolysis*. 2005;20:147-53.
125. Dixon SR, Whitbourn RJ, Dae MW, Grube E, Sherman W, Schaefer GL, et al. Induction of mild systemic hypothermia with endovascular cooling during primary percutaneous coronary intervention for acute myocardial infarction. *J Am Coll Cardiol*. 2002;40:1928-34.
126. Ly HQ, Denault A, Dupuis J, Vadeboncoeur A, Harel F, Arseneault A, et al. A pilot study: the Noninvasive Surface Cooling

- Thermoregulatory System for Mild Hypothermia Induction in Acute Myocardial Infarction (the NICAMI Study). *Am Heart J*. 2005;150:933.
127. Dixon SR, Bartorelli AL, Marcovitz PA, Spears R, David S, Grinberg I, et al. Initial experience with hyperoxemic reperfusion after primary angioplasty for acute myocardial infarction: results of a pilot study utilizing intracoronary aqueous oxygen therapy. *J Am Coll Cardiol*. 2002;39:387-92.
 128. Kawaguchi R, Hoshizaki H, Oshima S, Hirathuji T, Adachi H, Toyama T, et al. Effectiveness of thrombectomy before stent implantation in acute myocardial infarction. *Circ J*. 2003;67:951-4.
 129. Antonucci D, Valenti R, Migliorini A, Parodi G, Memisha G, Santoro GM, et al. Comparison of rheolytic thrombectomy before direct infarct artery stenting versus direct stenting alone in patients undergoing percutaneous coronary intervention for acute myocardial infarction. *Am J Cardiol*. 2004;93:1033-5.
 130. Kondo H, Suzuki T, Fukutomi T, Suzuki S, Hayase M, Ito S, et al. Effects of percutaneous coronary arterial thrombectomy during acute myocardial infarction on left ventricular remodeling. *Am J Cardiol*. 2004;93:527-31.
 131. Lefevre T, García E, Reimers B, Lang I, Di Mario C, Colombo A, et al. X-sizer for thrombectomy in acute myocardial infarction improves ST-segment resolution: results of the X-sizer in AMI for negligible embolization and optimal ST resolution (X AMINE ST) trial. *J Am Coll Cardiol*. 2005;46:246-52.
 132. Lee MS, Singh V, Wilentz JR, Makkar RR. AngioJet thrombectomy. *J Invasive Cardiol*. 2004;16:587-91.
 133. Angeja BG, Kermgard S, Chen MS, McKay M, Murphy SA, Antman EM, et al. The smoker's paradox: insights from the angiographic substudies of the TIMI trials. *J Thromb Thrombolysis*. 2002;13:133-9.
 134. Sorajja P, Gersh BJ, Costantini C, McLaughlin MG, Zimetbaum P, Cox DA, et al. Combined prognostic utility of ST-segment recovery and myocardial blush after primary percutaneous coronary intervention in acute myocardial infarction. *Eur Heart J*. 2005;26:667-74.
 135. Hoffmann R, Haager P, Arning J, Christott P, Radke P, Blindt R, et al. Usefulness of myocardial blush grade early and late after primary coronary angioplasty for acute myocardial infarction in predicting left ventricular function. *Am J Cardiol*. 2003;92:1015-9.
 136. Petronio AS, Rovai D, Musumeci G, Baglini R, Nardi C, Limbruno U, et al. Effects of abciximab on microvascular integrity and left ventricular functional recovery in patients with acute infarction treated by primary coronary angioplasty. *Eur Heart J*. 2003;24:67-76.
 137. Kaul S. Coronary angiography cannot be used to assess myocardial perfusion in patients undergoing reperfusion for acute myocardial infarction. *Heart*. 2001;86:483-4.
 138. Gibson CM, De Lemos JA, Murphy SA, Marble SJ, Dauterman KW, Michaels A, et al. Methodologic and clinical validation of the TIMI myocardial perfusion grade in acute myocardial infarction. *J Thromb Thrombolysis*. 2002;14:233-7.
 139. Murphy SA, Chen C, Gourlay SG, Gibbons RJ, Barron HV, Gibson CM. Impairment of myocardial perfusion in both culprit and nonculprit arteries in acute myocardial infarction: a LIMIT AMI substudy. *Am J Cardiol*. 2003;91:325-8.
 140. Gyongyosi M, Domanovits H, Benzer W, Haugk M, Heinisch B, Sodeck G, et al. Use of abciximab prior to primary angioplasty in STEMI results in early recanalization of the infarct-related artery and improved myocardial tissue reperfusion - results of the Austrian multi-centre randomized ReoPro-BRIDGING Study. *Eur Heart J*. 2004;25:2125-33.
 141. Wong GC, Frisch D, Murphy SA, Sabatine MS, Pai R, James D, et al. Time for contrast material to traverse the epicardial artery and the myocardium in ST-segment elevation acute myocardial infarction versus unstable angina pectoris/non-ST-elevation acute myocardial infarction. *Am J Cardiol*. 2003;91:1163-7.
 142. De Prado AP, Fernández-Vázquez F, Carlos Cuellas-Ramon J, Iglesias-Garriz I. Coronary clearance frame count: a new index of microvascular perfusion. *J Thromb Thrombolysis*. 2005;19:97-100.