

Endocarditis crónica sobre válvula protésica por *Propionibacterium acnes*: una causa insospechada de disfunción protésica

Laura Guío^a, Cristina Sarriá^a, Carmen de las Cuevas^b, Carlos Gamallo^c y Juan Duarte^d

^aServicio de Medicina Interna. Enfermedades Infecciosas. Hospital de La Princesa. Madrid. España.

^bServicio de Microbiología. Hospital de La Princesa. Madrid. España.

^cServicio de Anatomía Patológica. Hospital de La Princesa. Madrid. España.

^dServicio de Cirugía Cardíaca. Hospital de La Princesa. Madrid. España.

Introducción y objetivos. Describir las características de la endocarditis infecciosa sobre válvula protésica por *Propionibacterium acnes* (EIVPPA)

Métodos. Descripción prospectiva y consecutiva de 16 casos de EIVPPA.

Resultados. Siete pacientes presentaron EIVPPA precoz y 9 tardías. Las tardías siempre tenían el antecedente de algún tipo de manipulación de la barrera mucocutánea. El retraso diagnóstico fue > 3 meses en el 75%. La presentación clínica fue fundamentalmente disfunción protésica asintomática (31%), insuficiencia cardíaca (19%), síndrome coronario (12,5%), fiebre (25%) y déficits neurológicos (19%). Al ingreso diagnóstico el 62,5% presentaba insuficiencia cardíaca y el 44% fiebre. Ecocardiográficamente, predominó la disfunción protésica por dehiscencia en las metálicas aórticas (6 de 7), o por estenosis en las metálicas mitrales (4 de 7). Las biológicas presentaron disfunción por distorsión de velos (2 de 3). Los cultivos de sangre y muestras quirúrgicas fueron positivos tras 11,6 y 12,2 días de media respectivamente. En 2 casos la PCR confirmó el diagnóstico. El hallazgo intraoperatorio principal fue la presencia de abundante pannus grisáceo. La histología mostró ausencia de datos de actividad aguda. Doce pacientes recibieron antibioterapia más recambio valvular, 7 curaron, 4 presentaron dehiscencia precoz y 1, recaída; 3 pacientes fueron inicialmente tratados sólo con antibióticos, y los 3 recayeron.

Conclusiones. La EIVPPA se presenta generalmente con disfunción valvular y escasos síntomas infecciosos. Es imprescindible la larga incubación de los cultivos para su diagnóstico. La antibioterapia controla la clínica, pero no elimina la infección, y es necesaria la sustitución valvular para la curación. La evolución posquirúrgica puede verse complicada por la presencia de dehiscencia protésica.

Palabras clave: Endocarditis protésica. *Propionibacterium acnes*. *Biocapa*.

Chronic Prosthetic Valve Endocarditis Due to *Propionibacterium acnes*: An Unexpected Cause of Prosthetic Valve Dysfunction

Introduction and objectives. To determine the characteristics of *Propionibacterium acnes* prosthetic valve endocarditis (PAPVE).

Methods. Prospective descriptive study of 16 consecutive cases of PAPVE.

Results. Seven patients developed PAPVE early and 9 developed it late. In all those who developed PAPVE late, there was a history of mucocutaneous barrier manipulation. The delay in diagnosis was >3 months in 75%. The clinical presentation was asymptomatic prosthetic valve dysfunction in 31%, heart failure in 19%, coronary syndrome in 12.5%, fever in 25%, and neurological deficits in 19%. At diagnosis, 62.5% had heart failure and 44% had fever. The predominant echocardiographic finding was prosthesis dysfunction due to dehiscence of metallic aortic valves (6 out of 7) or stenosis of metallic mitral valves (4 out of 7). In 2 of the 3 biological aortic prostheses, dysfunction was due to leaflet distortion. Blood cultures and surgical specimens tested positive after a mean of 11.6 and 12.2 days, respectively. In 2 cases, the diagnosis was confirmed by PCR. The principle intraoperative finding was the presence of abundant grayish pannus. Histology demonstrated the absence of acute inflammatory features. Twelve patients received antibiotic treatment with valve replacement: 7 were cured, 4 experienced early prosthesis dehiscence and 1 relapsed. All 3 patients who were initially treated with antibiotics alone suffered relapses.

Conclusions. Generally, PAPVE presents as prosthetic valve dysfunction with few symptoms of infection. Prolonged incubation of cultures is essential for diagnosis. Antibiotic treatment provides clinical control but does not eradicate the infection, and valve replacement is necessary for a cure. The postoperative course can be complicated by prosthesis dehiscence.

Key words: Biofilm. Prosthetic valve endocarditis. *Propionibacterium acnes*.

Full English text available from: www.revespcardiol.org

Correspondencia: Dra. L. Guío Carrión.

Servicio de Medicina Interna-Infecciosas. Hospital de La Princesa.

Diego de León, 62. 28006 Madrid. España.

Correo electrónico: lauraguio@hotmail.com

Recibido el 12 de febrero de 2008.

Aceptado para su publicación el 6 de noviembre de 2008.

ABREVIATURAS

EI: endocarditis infecciosa.
EIVPPA: endocarditis infecciosa sobre válvula protésica por *Propionibacterium acnes*.
PA: *Propionibacterium acnes*.
PCR: reacción en cadena de la polimerasa.
TOS: tratamiento oral supresor.

INTRODUCCIÓN

Propionibacterium acnes (PA) es un bacilo anaerobio grampositivo que forma parte de la flora habitual de varias mucosas, incluidas la oral y la intestinal. Coloniza también la piel, donde predomina dentro de los folículos pilosebáceos, especialmente en la cara, el cuero cabelludo y la parte superior del tronco. Es un microorganismo de baja virulencia, y se le había catalogado anteriormente como contaminante de las muestras microbiológicas. Sin embargo, se ha demostrado su implicación en infecciones graves sobre material protésico, como las válvulas cardíacas protésicas y otros dispositivos intracardiacos¹⁻²³.

Por tratarse de una bacteria de crecimiento lento, si los hemocultivos o las muestras quirúrgicas no son sometidas a una incubación prolongada, puede no ser aislada^{6,10,11,13,25}; incluso, a veces, su presencia en tejidos sólo puede ser confirmada por técnicas de biología molecular (reacción en cadena de la polimerasa [PCR])^{11,12}.

En la literatura, sólo se han descrito 36 casos de endocarditis infecciosa sobre válvula protésica por *Propionibacterium acnes* (EIVPPA). La mayoría corresponde a casos aislados o a series mayoritariamente retrospectivas y que no inciden en todos los aspectos de la enfermedad.

En el presente trabajo se describen de forma prospectiva y consecutiva 16 casos de EIVPPA. La mayoría reunía características clínicas, ecocardiográficas, microbiológicas y anatómicas similares, y bastante diferenciadas de las habituales.

MÉTODOS

Se recogieron de forma prospectiva, consecutiva y concurrente 16 casos definitivos de EIVPPA (14 diagnosticados en nuestro centro) entre 1991 y 2006, a través de un cuestionario con variables definidas. Constituyeron el 4,3% de las endocarditis diagnosticadas en nuestro centro en ese periodo. En 9 la endocarditis fue sospechada por el cirujano en el acto quirúrgico y en todos la histología fue compatible con endocarditis y el cultivo, positivo para PA. Con el fin

de describir los aspectos evolutivos de la enfermedad los datos se describen agrupados en tres periodos: desde el inicio de los síntomas hasta el diagnóstico, en el ingreso diagnóstico, y hasta finalizar el seguimiento (hasta 5 años; mediana, 3 años).

Procedimientos

Ecocardiográficos: en todos los pacientes se realizó al menos una exploración ecocardiográfica.

Microbiológicos y anatomopatológicos: se obtuvieron al menos 3 hemocultivos, al ingreso, en los casos en que se sospechó endocarditis infecciosa (EI). El aspecto macroscópico de las válvulas fue descrito por el cirujano en el momento del recambio valvular. Las muestras quirúrgicas, prótesis y tejido periprotésico se remitieron a microbiología, donde en condiciones de asepsia fueron valoradas por el patólogo. Las prótesis y una porción de las vegetaciones y del tejido periprotésico se procesaron para cultivo; se realizó trituración en mortero de los tejidos previamente a la incubación. Parte del tejido periprotésico y de las vegetaciones, así como el panus, se enviaron para estudio histológico. Todos los cultivos realizados en nuestro centro fueron sometidos a larga incubación (30 días).

PCR en tiempo real: se llevó a cabo la detección de ADN del PA por PCR en tiempo real en 11 episodios: en 9 casos se extrajo el ADN de muestras de tejido periprotésico conservado en parafina y en 3 de ADN extraído de tejido en fresco.

Definiciones

Retraso diagnóstico: tiempo transcurrido desde la aparición del primer síntoma hasta el diagnóstico.

Forma de presentación: primeros síntomas y/o signos con los que se presentó el paciente a la primera consulta, sean o no la que corresponde al ingreso.

RESULTADOS

Epidemiología

La media de edad fue 59,4 (intervalo, 41-78) años; 13 pacientes eran varones; 13 se localizaron en prótesis metálicas y 3 en biológicas. El tiempo entre la implantación de la prótesis y la aparición de los síntomas osciló entre 1 semana y 27 años: en 7 pacientes este periodo fue ≤ 1 año y en 9, > 8 años. En el primer grupo, sólo en 1 paciente se detectó una posible puerta de entrada para el PA diferente de la cirugía de sustitución valvular. Sin embargo, en el segundo grupo siempre había un posible factor de riesgo en relación con interrupción de la barrera mucocutánea (tabla 1). Tres pacientes

TABLA 1. Epidemiología, características clínicas y evolución de 16 casos de endocarditis infecciosa protésica por *Propionibacterium acnes*

Caso	Enfermedades subyacentes	Tipo de prótesis	Tiempo desde implantación hasta síntomas	Factor de riesgo (tiempo desde el suceso hasta síntomas)	Presentación clínica	Retraso diagnóstico	Síntomas y signos en el ingreso diagnóstico		Recidivas		Evolución
							Tiempo hasta la recaída	Retraso diagnóstico	Síntomas y signos	Síntomas y signos	
1	Hepatopatía por VHC, hipotiroidismo	Metálica aórtica St. Jude + tubo valvulado aórtico	1 año	Limpieza dental (5 meses)	Fiebre. Neurológica	3 días	Fiebre, AIT, nuevo soplo	24 meses	4 meses	Fiebre, tiritona, miositis, ACVA hemorrágico	Muerte en la segunda recaída (en quirófano)
2	—	Prótesis biológica aórtica Carpentier	11 meses	—	Disfunción protésica severa asintomática	22 meses	Fiebre, escalofríos, dolor pleurítico, nuevo soplo	—	—	Poliartritis recurrente, neuropatía periférica, embolias periféricas, aneurismas micóticos, infartos esplénicos, miositis	Muerte (dehiscencia protésica severa, muerte en quirófano)
3	—	Metálica mitral Carboedics	8 años	Polipectomía (1 año)	Neurológica	5 años	ICC, AIT, esplenomegalia, ruidos protésicos disminuidos	—	—	—	Asintomático
4	—	Metálicas mitral + aórtica (ambas Omnicarbon)	9 años y 3 meses	Herida con espina de rosa, curso tórpido (5 meses)	Síndrome constitucional, fiebre	12 meses	ICC, fiebre, astenia, nuevo soplo	—	—	—	ACVA carotídeo 2 años después
5	Cáncer de vejiga, IRC obstructiva	Biológica aórtica Donald-Ros	8 años y 9 meses	Anastomosis ureteroileal (9 años)	Cardiológica (angina por IAo)	3 meses	ICC, angina, nuevo soplo	—	—	—	Asintomático
6	IRC. Anemia crónica	Metálica aórtica Carboedics	1 semana	—	Cutánea	7 meses	Fiebre, escalofríos, ICC, nuevo soplo, lesiones necróticas dolorosas con livedo reticularis en pulpejos de los dedos	10 meses	2 meses	Fiebre, lesiones necróticas, ICC, dolor abdominal, proteinuria nefrótica, insuficiencia renal progresiva, síndrome antifosfolípido	Muerte 2 años después (muerte súbita en domicilio)
7	IRC	Metálicas mitral + aórtica (ambas Sorin)	4 meses	—	Disfunción protésica severa asintomática	2 años	ICC, fiebre, nuevo soplo, síncope	—	—	—	ICC. Nueva El (reinfección)
8	—	Metálica mitral St. Jude	13 años	Dissectomía C5-C6 (6 meses). Mesoterapia (1 mes). Fisura anal recurrente	Síndrome constitucional, fiebre	7 meses	Fiebre, sudoración, astenia, nuevo soplo	1 mes	5 meses	Astenia, fiebre, sudoración, síndrome constitucional	Asintomático

Continúa en página siguiente

TABLA 1. Epidemiología, características clínicas y evolución de 16 casos de endocarditis infecciosa protésica por *Propionibacterium acnes* (continuación)

Caso	Enfermedades subyacentes	Tipo de prótesis	Tiempo desde implantación hasta síntomas	Factor de riesgo (tiempo desde el suceso hasta síntomas)	Presentación clínica	Retraso diagnóstico	Síntomas y signos en el ingreso diagnóstico	Recidivas		Evolución
								Tiempo hasta la recaída	Retraso diagnóstico	
9	EPOC. IRC	Metálica aórtica Carbomedics	5 semanas	—	Disfunción protésica severa asintomática	5 semanas	ICC, nuevo soplo	—	—	Dehiscencia protésica aguda (a los 8 meses), cultivos negativos. Dehiscencia protésica aguda (a los 4 meses), ICC. Trasplante cardíaco Asintomático
10	IRC	Biológica aórtica Carpentier	4 meses	—	Cardiológica (IAM cardioembólico)	1 mes	Angina, nuevo soplo	—	—	Asintomático
11	—	Metálica mitral Carbomedics	11 años	Colecistitis aguda (12 meses). Osteosíntesis en pierna (6 años)	Distinción protésica severa asintomática	6 meses	Palpitaciones, nuevo soplo	—	—	Asintomática
12	DM tipo 2	Metálica aórtica Björk	19 años	Resección de lesión hiperpigmentada en pierna (2 años)	Cardiológica (ICC)	12 meses	ICC	—	—	Asintomático
13	Artritis psoriásica	Metálicas mitral + aórtica (ambas Sorin)	4 años	Onicopatía psoriásica. Infiltraciones recurrentes por tenosinovitis (desde hace 7 años)	Neurológica, fiebre, manifestaciones reumáticas	15 años	ACVA, fiebre, astenia, ICC, nuevo soplo	3 semanas	2 años	ACVA, fiebre Asintomático
14	EPOC. Adenocarcinoma de endometrio	Metálica mitral Sorin	3 meses	—	Disfunción protésica severa asintomática	3 meses	Nuevo soplo	—	—	Asintomática
15	DM tipo 2	Metálica mitral Omnicarbon	11 años	Implantación de marcapasos (5 años)	Cardiológica (ICC)	2 semanas	Nuevo soplo, ICC	—	—	Muerte por ACVA de repetición posquirúrgicos
16	—	Metálicas mitral y aórtica (Björk)	27 años	Cirugía de varices (1 mes)	Cardiológica (ICC)	5 meses	Nuevo soplo, ICC	—	—	Dehiscencia protésica, lmi severa

A: años; AB: antibiograma; ACVA: accidente cerebrovascular agudo; AIT: accidente isquémico transitorio; DM: diabetes mellitus; EPOC: enfermedad pulmonar obstructiva crónica; IAM: infarto agudo de miocardio; Iao: insuficiencia aórtica; ICC: insuficiencia cardíaca congestiva; IRC: insuficiencia renal crónica.

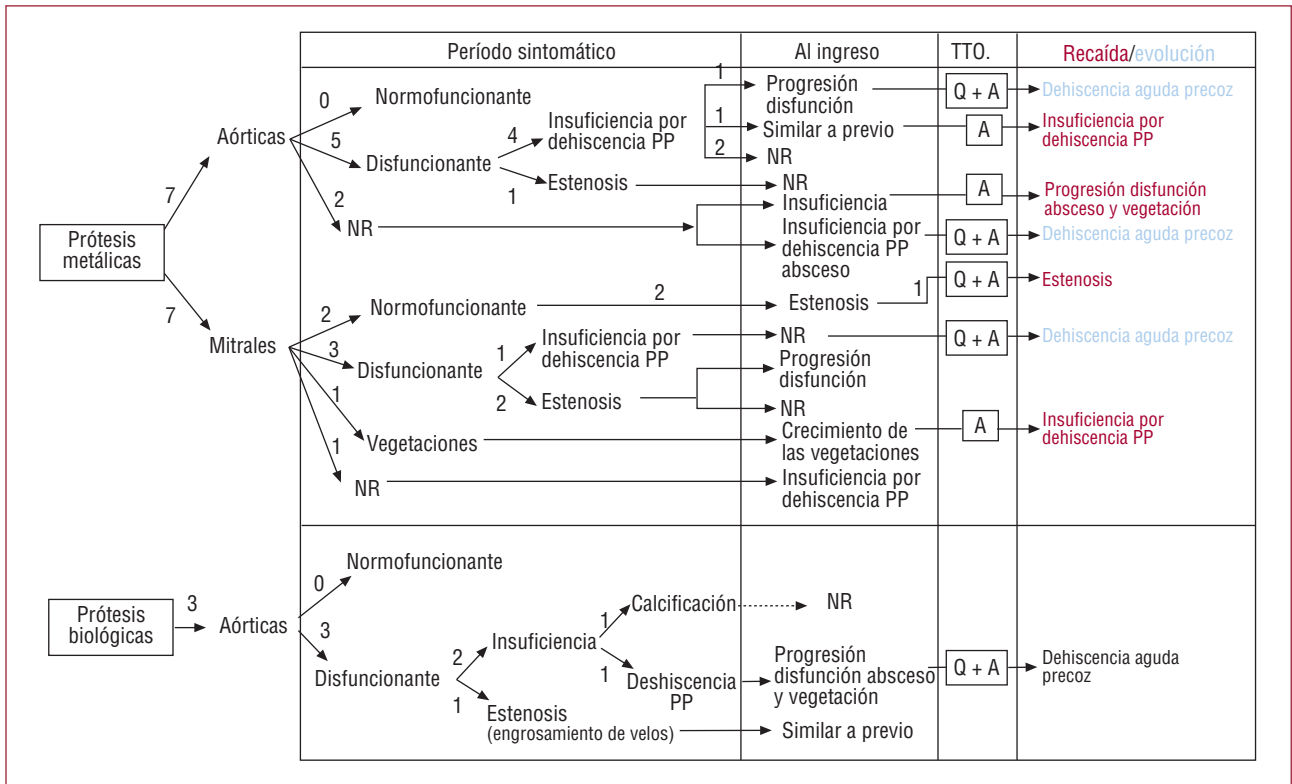


Fig. 1. Hallazgos ecocardiográficos de 16 de endocarditis infecciosas sobre válvula protésica por *Propionibacterium acnes* a lo largo de su evolución clínica. En la tabla se muestran los hallazgos ecocardiográficos principales en el periodo sintomático, en el momento del diagnóstico y en las recaídas, en los casos en que éstas se produjeron (en rojo). Asimismo se especifican los casos que presentaron dehiscencia protésica precoz en el seguimiento (en azul). En todos estos casos se especifica, asimismo, el tipo de tratamiento que se había realizado. En los demás pacientes se realizó recambio valvular y la exploración ecocardiográfica tras el tratamiento fue normal. A: antibioterapia; NR: ecocardiograma no realizado; PP: periprotésica; Q: tratamiento quirúrgico; TTO: tratamiento.

habían tenido EI previa por *Streptococcus pneumoniae*, *Staphylococcus epidermidis* y con cultivo negativo, respectivamente.

Clínica

Las formas de presentación clínica (tabla 1) incluyeron: disfunción protésica severa asintomática (31%); insuficiencia cardíaca (19%), síndrome coronario (12,5%); fiebre (25%), asociada a síndrome constitucional (12,5%) y a síntomas neurológicos (12,5%); eventos neurológicos isquémicos repetidos sin fiebre (6,2%), manifestaciones cutáneas (6,2%) (livedo reticularis y lesiones necróticas en pulpejos de los dedos) y manifestaciones reumáticas (6,2%) (artromialgias y tenosinovitis de repetición).

En 8 pacientes la clínica había motivado previamente el ingreso hospitalario sin que se llegara al diagnóstico de EI (mediana de ingresos previos, 1 [1-6]). En 2 pacientes se sustituyó la válvula afectada por sospecha de EI, pero el diagnóstico infeccioso fue descartado aunque las muestras quirúrgicas no se sometieron a larga incubación. Ambos pacientes presentaron dehiscencia valvular periprotésica al poco tiempo del recambio.

Al ingreso diagnóstico tenía insuficiencia cardíaca el 62,5%; fiebre, el 43,7% (2 se habían presentado como disfunción protésica asintomática); nuevo soplo, el 81,2%; disminución de los ruidos protésicos, el 6,2%, y esplenomegalia, el 6,2%. El retraso diagnóstico fue < 1 mes en 3, entre 1 y 12 meses en 9 y > 12 meses en 4 pacientes.

En las recaídas las manifestaciones clínicas fueron, generalmente, semejantes a las que habían tenido en su primer episodio, excepto en el caso 1, que desarrolló inicialmente sintomatología reumática muy florida y, posteriormente, otras manifestaciones periféricas antes de que se llegara al diagnóstico en la primera y la segunda recaída.

Ecocardiografía

Durante el periodo previo al diagnóstico, se realizaron 14 ecocardiogramas transtorácicos y 4 transesofágicos a 13 pacientes (fig. 1). El 71,4% de las prótesis aórticas metálicas presentaban disfunción, el 57% por dehiscencia y el 14,2% por estenosis. El 42,8% de las prótesis metálicas mitrales eran disfuncionantes: el 28,5% estenóticas y el 14,2% insuficientes; en el 14,2% se detectaron vegetaciones sin

TABLA 2. Microbiología y reacción en cadena de la polimerasa en tiempo real en 16 casos de endocarditis infecciosa sobre válvula protésica por *Propionibacterium acnes* a lo largo de su evolución clínica

Caso	Periodo sintomático		Ingreso diagnóstico			Recaída			
	HC	Cultivo prótesis	HC (N.ºD)	Cultivo prótesis (N.ºD)	PCR	HC (N.ºD)	Cultivo prótesis (N.ºD)	PCR	
				Tipo de muestra (N.ºM)	Resultado			Muestra Resultado	
1			6/6 + (9.º)			1 6/6 -			
2	Negativo		6/6 -	+ <i>P. acnes</i> (7.º)	PFN	Negativa	+ <i>P. acnes</i> (28.º)	—	
3				+ <i>P. acnes</i>	PFN	Negativa	—	—	
4					+ <i>P. acnes</i> (6.º)	PFN	Negativa	—	
5				1/6 + (5.º)	+ <i>P. acnes</i> (12.º)	PFN	Negativa	—	
6			2/3 + (21.º)				6/6 - + <i>Staphylococcus auricularis</i> + otro* (21.º)	—	
7				+ <i>P. acnes</i>	PFN	Negativa		—	
8	1/6 +		3/3+				5/6 + (12.º)	Negativo	
9			6/6 -	+ <i>P. acnes</i>	PFN	Negativa		—	
10					+ <i>P. acnes</i>	PFN	Negativa	—	
11					+ <i>P. acnes</i> (14.º)	PFN	Negativa	—	
12					+ <i>P. acnes</i> (5.º)	PFN	Negativa	—	
13					+ <i>P. acnes</i> (7.º)	PFN	Negativa	1/3 + (5.º)	—
14					Prótesis: negativa	TF (1)	Negativa		—
						TF (2)	+ <i>P. acnes</i>		—
15			3/3 -	TROMBO: + <i>P. acnes</i>	TF	+ <i>P. acnes</i>		—	
16				+ <i>P. acnes</i> (30.º)	TF	+ <i>P. acnes</i>		—	
				+ <i>P. acnes</i> (7.º)				—	

HC+: hemocultivo positivo para *P. acnes*; HC -: hemocultivo estéril; N.ºD: día en que se positivizó el cultivo en las muestras (sangre o válvula) en los casos en que se dispuso del dato; N.ºM: número de muestras; PFN: muestra en parafina; TF: tejido en fresco.

*Microorganismo morfológicamente similar a *P. acnes* que finalmente no pudo ser identificado.

disfunción protésica. El 100% de las prótesis aórticas biológicas mostraba disfunción: el 33,3% por dehiscencia, el 66,6% por distorsión de velos: el 33,3% por calcificación que producía insuficiencia y el 33,3% por engrosamiento, con lo que se comportaba como estenótica.

Al ingreso diagnóstico se repitió el ecocardiograma en 8 pacientes, y se realizó de novo en 3. En el primer grupo se encontró progresión de la disfunción protésica en el 37,5% (1 de ellos con vegetaciones y abscesos); crecimiento de vegetación (12,5%); aparición de nueva disfunción protésica (25%), y ausencia de cambios (25%). En el 100% de los ecocardiogramas realizados de novo se objetivó insuficiencia por dehiscencia periprotésica, en una asociada a absceso.

En la recaída, el 66,6% de los pacientes que no habían sido operados presentaron progresión de la dehiscencia protésica previa y el 33,3%, una dehiscencia nueva. El paciente que recayó tras el recambio valvular presentó la misma disfunción protésica que en el primer episodio (estenosis).

Microbiología

Durante el periodo sintomático previo al diagnóstico, se extrajeron hemocultivos en 2 pacientes. En 1 de ellos se objetivó la presencia de PA en 1 de 6 hemocultivos (tabla 2).

En el ingreso diagnóstico se extrajeron hemocultivos en 7 pacientes; 4 fueron positivos para PA, con un tiempo medio de crecimiento de 11,6 (5-21) días. En 3 fueron estériles: todos ellos estaban recibiendo tratamiento antibiótico. Se obtuvieron muestras quirúrgicas de 13 pacientes. En todas se aisló el PA, con un tiempo de crecimiento medio de 12,2 (5-30) días. En uno de los casos, el PA creció únicamente en el trombo protésico, que se cultivó de manera paralela a la prótesis.

Las 4 recaídas estuvieron microbiológicamente documentadas. En 2 los hemocultivos fueron positivos para PA y en 2 lo fueron las muestras quirúrgicas.

La PCR en tiempo real no detectó la presencia de ADN de PA en ninguna de las muestras conserva-

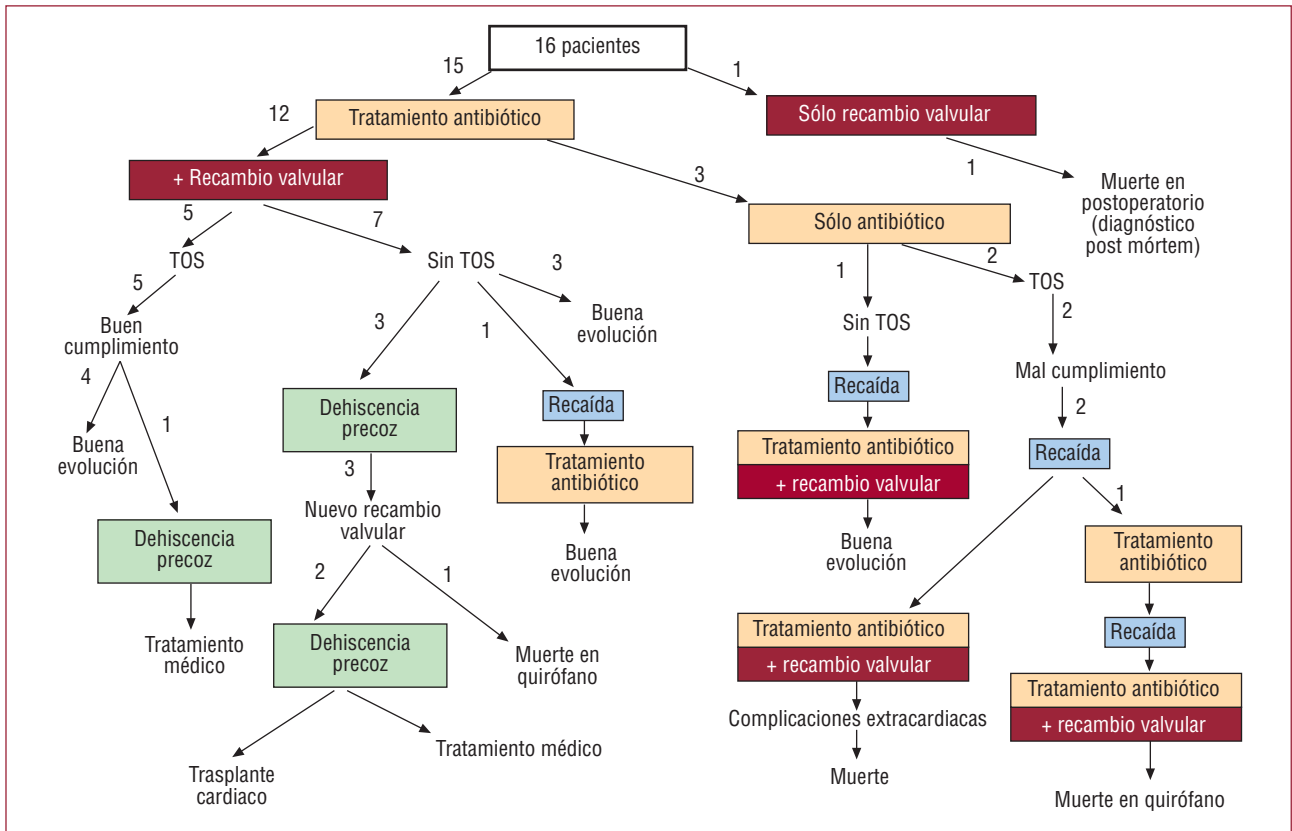


Fig. 2. Tratamiento y evolución en 16 casos de endocarditis infecciosa sobre válvula protésica por *Propionibacterium acnes*. TOS: tratamiento oral supresor.

das en parafina. Sin embargo, fue positiva en los 2 casos realizados con muestras en fresco, aunque no en todos los fragmentos.

Tratamiento y evolución

Inicialmente, el 18,7% de los pacientes recibieron sólo tratamiento antibiótico y el 75%, antibioterapia más cirugía. Uno recibió únicamente cirugía, ya que el diagnóstico se hizo post mórtem (fig. 2).

Los antibióticos utilizados fueron penicilinas (40%), cefalosporinas de tercera generación (26,6%), vancomicina en monoterapia (6,6%) o en combinación con aminoglucósidos (20%) u otros antibióticos (6,6%). La duración del tratamiento parenteral fue ≥ 6 semanas. Se prescribió además tratamiento oral supresor (TOS) con amoxicilina en 2 pacientes que no habían sido operados, y en 5 en los que la limpieza quirúrgica fue incompleta o la antibioterapia no se había iniciado inmediatamente después de la sustitución valvular (fig. 3).

El 58,3% de los pacientes que recibieron tratamiento combinado evolucionaron favorablemente, el 8,3% recayó, y el 33,3% presentó dehiscencia precoz (uno finalmente precisó trasplante cardiaco). El 100% de los pacientes que inicialmente sólo habían

recibido antibioterapia finalmente fueron intervenidos por recaída (fig. 2). En 1 paciente se desarrolló insuficiencia renal progresiva con anticuerpos anti-cardiolipínicos positivos y biopsia inespecífica, y precisó diálisis.

La mortalidad relacionada con la endocarditis fue de un 18,7%.

Anatomía patológica

Macroscópicamente, los hallazgos más frecuentes fueron abundante pannus grisáceo friable (43,7%) y la desinserción de la prótesis o dehiscencia de las suturas (31,2%). Otros que destacar fueron: pseudoendotelización parcial de la prótesis, signos inflamatorios y trombo de aspecto antiguo. Las vegetaciones (7%) y los abscesos (7%) fueron infrecuentes.

Histológicamente se objetivó: granuloma de cuerpo extraño (71,4%), exudado fibrinoso (57,1%), trombos en distintas fases de organización (42,8%), signos inflamatorios crónicos (35,7%), signos de actividad aguda (14,3%), sutura no organizada (21,4%), depósitos de calcio (21,4%) y neoangiogénesis (14,3%). En ninguna de las muestras se observaron colonias bacterianas. En 2 casos se observó metalosis (fig. 4).

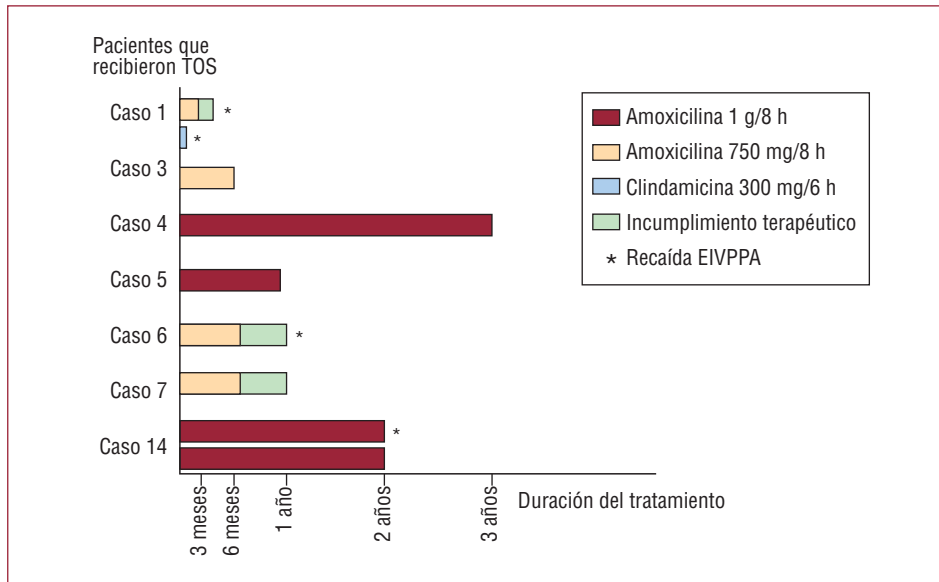


Fig. 3. Duración y cumplimiento del tratamiento oral supresor (TOS) en 16 casos de endocarditis infecciosa sobre válvula protésica por *Propionibacterium acnes*.

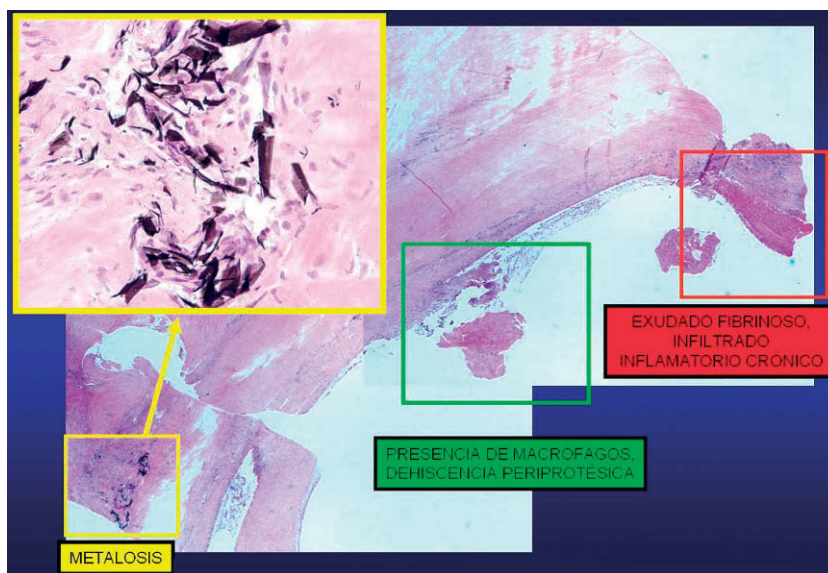


Fig. 4. Detalle histológico de sección de tejido periprotésico de EIVPPA con tinción hematoxilina-eosina.

DISCUSIÓN

En la literatura se ha relacionado, mayoritariamente, como factor de riesgo para la EIVPPA la cirugía cardíaca previa^{2,5,6,22}, y únicamente hay tres reportes aislados que la relacionan con una puerta de entrada cutánea^{9,10,23}. Nuestro estudio indica que en la endocarditis precoz (< 1 año de la cirugía) el factor de riesgo es la cirugía cardíaca previa, mientras que en la tardía es la manipulación mucocutánea. Además ponemos de manifiesto que el tiempo transcurrido entre la manipulación y el inicio de los síntomas puede ser muy largo, por lo que ésta puede pasar inadvertida.

El retraso diagnóstico fue mayor que el habitual en las endocarditis protésicas, algo descrito en otras publicaciones^{1,5,20,23,24}, aunque en nuestra serie fue incluso superior. La aparición de fiebre también fue menos frecuente, tanto en este estudio como en los casos publicados, aunque fue menor en el nuestro. La manifestación más frecuente fue la disfunción protésica progresiva (93%), acompañada de insuficiencia cardíaca (62%) con porcentajes mayores que los reseñados (el 82 y el 36% respectivamente)^{1,2,4-6,8,10-13,16,23,25}. La proporción de síntomas neurológicos publicada es mayor que en esta serie (el 38 frente al 26%), pero en ambos casos superior a la incidencia general de complica-

ciones neurológicas de las endocarditis protésicas (20%). Los datos clínicos discordantes encontrados entre nuestra serie y la literatura parecen deberse a que nuestra metodología ha permitido identificar las endocarditis con menor sintomatología infecciosa. La sospecha del cirujano cardiaco en el momento del recambio tuvo un papel fundamental. Otros autores también han recogido esta apreciación^{16,23}.

Otra característica importante fue la presencia de síntomas relacionados con inmunocomplejos circulantes, como mialgias locales, artritis aséptica, tenosinovitis, lesiones necróticas cutáneas, livedo reticularis o insuficiencia renal progresiva. Existen tres publicaciones de endocarditis por PA en las que se describen manifestaciones inmunológicas, como una glomerulonefritis que precisó corticoides a altas dosis para la curación^{20,21,24}. Es probable que parte de la fisiopatología de la enfermedad esté relacionada con fenómenos inmunológicos inflamatorios, como ya se ha descrito en otras infecciones producidas por PA como el acné²⁶ o las endoftalmítis, en las que siempre se necesita asociar corticoides para la curación²⁷. También el síndrome inflamatorio SAPHO (sinovitis, acné, periostitis, hiperostosis, osteítis) se ha relacionado con la infección por PA²⁸.

Las recaídas tardías fueron otra característica reseñable, por lo que parece recomendable un seguimiento estrecho no inferior a 2 años, especialmente en los pacientes que no sean intervenidos. Hay escasos datos en la literatura al respecto, pero en un caso el paciente tuvo 4 episodios en 4 años^{2,10,17}.

La expresión ecocardiográfica más frecuente fue la disfunción protésica por dehiscencia periprotésica, casi siempre sin abscesos o pseudoaneurismas. También la disfunción protésica es el dato predominante en las EIVPPA descritas^{1,2,4-6,8,10-14,23,25}, aunque la frecuencia de vegetaciones o abscesos es mayor que en el presente trabajo, hecho explicable por las diferencias metodológicas. Nuestro estudio muestra, además, que la exploración ecocardiográfica inicial puede ser normal, y la disfunción puede desarrollarse lentamente. Por ello, si hay datos clínicos que lo indiquen como embolias neurológicas repetidas con rango de anticoagulación adecuado o hemocultivos positivos para PA, debe hacerse un seguimiento clínico y ecocardiográfico para descartar la enfermedad.

Nuestros datos y otros publicados^{4,13,18} muestran que los hemocultivos deben incubarse al menos 3 semanas y las muestras quirúrgicas hasta 30 días para no infradiagnosticar la EIVPPA. El cultivo de las muestras quirúrgicas mostró un mayor rendimiento que los hemocultivos. El procesamiento de los cultivos utilizando trituración en mortero de los tejidos, como en nuestro centro, o la sonicación de las prótesis aumentan el rendimiento del cultivo en infecciones protésicas y debe ser recomendado²⁹. La

utilización de cultivo en anaerobiosis, en catéteres intravasculares, aumenta la detección del PA³⁰. La presencia del PA puede ser subestimada si no se utilizan estas técnicas de procesamiento.

La antibioterapia seguida de cirugía de recambio valvular curó a la mayoría de los pacientes. Sin embargo, el tratamiento antibiótico aislado sirvió para controlar los síntomas, pero no consiguió casi nunca eliminar la infección. El hecho de que un correcto tratamiento antibiótico no sea suficiente para conseguir la curación indica la participación de la biocapa. No obstante, el tratamiento oral supresor podría ser de utilidad en pacientes en los que la cirugía esté contraindicada o en los que el material protésico no ha sido completamente retirado, aunque su duración no está bien establecida. Se han descrito 2 casos que evolucionaron favorablemente con TOS, pero el seguimiento fue tan sólo de 12 y 18 meses respectivamente^{14,19}. La alta tasa de dehiscencia protésica precoz que se encontró es inusual en nuestro centro. La causa no pudo ser identificada, ya que los cultivos fueron negativos y la histología fue inespecífica. No se puede evitar la sospecha de que todas o al menos parte de ellas hayan sido EIVPPA con bajo inóculo. Recientemente se ha descrito un caso de dehiscencia protésica aguda como manifestación clínica de EIVPPA¹³. Asimismo, en la literatura está ampliamente descrito el aflojamiento protésico (en ortopedia) en relación con infecciones subclínicas por PA³¹.

La mortalidad se encontró dentro del rango descrito en la literatura (13-27%)^{11,17}.

La apariencia macroscópica de las prótesis cardiacas infectadas por PA no ha sido descrita con detalle en la literatura^{16,23}. Nuestros datos indican que la presencia de un pannus de aspecto friable y grisáceo, con o sin pseudoendotelización parcial de la prótesis, debería alertar, sobre todo en los casos de disfunción valvular, y hacer descartar la EIVPPA.

Los hallazgos histológicos de las EIVPPA, no descritos previamente en la literatura, mostraron datos compatibles con una infección crónica. Fue particularmente llamativa la presencia de tejido de granulacion, también descrito en EI nativas por PA³² e infecciones de prótesis articulares³³; es interesante mencionar que, en los últimos años, se han publicado numerosos trabajos que relacionan la sarcoidosis con la presencia de PA³⁴. La metalosis en el tejido periprotésico, presente en dos de nuestros casos, se ha relacionado con desinserciones protésicas en ortopedia por mecanismos inmunológicos³⁵ o en respuesta a infección subyacente³⁶. Asimismo, podría tener un papel la liberación por parte del PA de ácido propiónico, ya que éste puede ser corrosivo para los metales.

El comportamiento clínico de las EIVPPA puede ser consecuencia de diferentes propiedades del PA,

como son su baja virulencia o su capacidad para producir biocapa. Las bacterias sesiles, inmersas en la biocapa, estimularían a los macrófagos; éstos son incapaces de fagocitarlas, pero liberan enzimas que lesionarían el tejido del huésped, ocasionando la dehiscencia periprotésica. Por otro lado, estaría justificada la baja frecuencia de síntomas infecciosos, sólo presentes cuando son liberadas a la circulación grupos de bacterias en su forma planctónica. Además, la presencia de biocapa también puede justificar que los cultivos habituales de las prótesis cardiacas no identifiquen la presencia del PA, al no conseguir el crecimiento de las bacterias sesiles embebidas en ella, salvo que los tejidos sean triturados o las prótesis sean sonicadas, y ambos casos se mantengan en larga incubación. Ha sido demostrada la capacidad del PA de formar biocapa sobre distintos biomateriales (prótesis articulares³³ o catéteres³⁷) y también in vitro sobre prótesis valvulares³⁸, pero hasta la fecha no existen referencias en la literatura sobre la demostración de la biocapa en prótesis valvulares cardiacas infectadas in vivo por este microorganismo.

CONCLUSIONES

La EIVPPA es una enfermedad que se adquiere durante la cirugía cardiaca o como consecuencia de bacteriemias de origen mucocutáneo. Muestra un curso clínico lentamente progresivo, con escasos signos infecciosos, entre los que predominan los cardiacos, secundarios a disfunción valvular, y los neurológicos. Esto puede motivar que muchas EIVPPA pasen inadvertidas y que la incidencia real esté subestimada. Ecocardiográficamente, rara vez muestra vegetaciones o abscesos, manifestándose fundamentalmente como dehiscencia o trombosis protésica. Para su detección puede ser necesaria la incubación prolongada de los cultivos. La PCR en tiempo real puede ser un arma diagnóstica útil, con resultados prometedores sobre muestras de tejido en fresco. El aspecto histológico es compatible con infección crónica. El tratamiento antibiótico suprime fácilmente el microorganismo, pero no lo elimina, por lo que la retirada del material protésico es necesaria para su curación. La evolución puede complicarse con dehiscencia protésica no infecciosa, a pesar del tratamiento correcto. Es necesaria una estrecha colaboración entre el clínico, el microbiólogo, el cirujano y el patólogo para interpretar correctamente todos los datos según el contexto clínico y no infradiagnosticar las EIVPPA.

AGRADECIMIENTOS

Nuestro agradecimiento al Dr. R. Velayos, a la Dra. I. Mate, al Dr. Pintado y al Dr. Cereizo, por permitir la publicación de los datos de dos pacientes.

BIBLIOGRAFÍA

1. Chakour M, Revel F, Godreuil C, Plotton C, Aubry, Koeck JL. Infectious endocarditis due to *Propionibacterium acnes* on a mechanical valve and cardiac stimulator electrode. *Presse Med.* 2002;31:1414.
2. Durupt S, Boibieux A, Ballet-Mechain M, Chaumentin G, Tremeau G, Roure C, et al. *Propionibacterium acnes* infectious endocarditis. *Presse Med.* 1998;27:1839-41.
3. Huynh TT, Walling AD, Miller MA, Leung TK, Leclerc Y, Dragtakakis L. *Propionibacterium acnes* endocarditis. *Can J Cardiol.* 1995;11:785-7.
4. Gunthard H, Hany A, Turina M, Wust J. *Propionibacterium acnes* as a cause of aggressive aortic valve endocarditis and importance of tissue Grinding: case report and review. *J Clin Microbiol.* 1994;32:3043-5.
5. Lee PY, Martin MJ, Treasure T. *Propionibacterium acnes* causing perivalve abscess. *Br Heart J.* 1993;69:470.
6. Horner SM, Sturridge MF, Swanton RH. *Propionibacterium acnes* causing an aortic root abscess. *Br Heart J.* 1992;68:218-20.
7. Abramczuk E, Rawczynska-Englert I, Meszaros J. *Propionibacterium acnes* in the etiology of endocarditis. *Pol Tyg Lek.* 1992;47:496-7.
8. Lazar JM, Schulman DS. *Propionibacterium acnes* prosthetic valve endocarditis: a case of severe aortic insufficiency. *Clin Cardiol.* 1992;15:299-300.
9. Scheel O, Sundsfjord A, Lunde P, Andersen BM. Endocarditis after acupuncture and injection-treatment by a natural healer. *JAMA.* 1992;267:56.
10. O'Neill TM, Hone R, Blake S. Prosthetic valve endocarditis caused by *Propionibacterium acnes*. *Br Med J (Clin Res Ed).* 1988;296:1444.
11. Delahaye F, Fols S, Celard M, Vandenesch F, Beaune J, Bozio A, et al. [*Propionibacterium acnes* infective endocarditis. Study of 11 cases and review of literature]. *Arch Mal Coeur Vaiss.* 2005;98:1212-8.
12. Pan SC, Wang JT, Hsueh PR, Chang SC. Endocarditis caused by *Propionibacterium acnes*: an easily ignored pathogen. *J Infect.* 2005;51:e229-31.
13. Van Leeuwen WJ, Kappetein AP, Bogers AJ. Acute dehiscence of a valve prosthesis 5 years after implantation. *Int J Cardiol.* 2007;117:e79-81.
14. Hinestrosa F, Djurkovic S, Bourbeau PP, Foltzer M. *Propionibacterium acnes* as a cause of prosthetic valve aortic root abscess. *J Clin Microbiol.* 2007;45:259-61.
15. Harris KM, Ang E, Lesser JR, Sonnesyn SW. Cardiac magnetic resonance imaging for detection of an abscess associated with prosthetic valve endocarditis: a case report. *Heart surg forum.* 2007;10:e186-7.
16. Clayton JJ, Baig W, Reynolds GW, Sandoe JA. Endocarditis caused by *Propionibacterium species*: a report of three cases and a review of clinical features and diagnostic difficulties. *J Med Microbiol.* 2006;55:981-7.
17. Lalani T, Person AK, Hedayati SS, Moore L, Murdoch DR, Hoen B, et al. *Propionibacterium* endocarditis: A case series from the International Collaboration on Endocarditis Merged Database and Prospective Cohort Study. *Scand J Infect Dis.* 2007;39:840-8.
18. Kanjanathai S, Kanlun T. *Propionibacterium acnes*: A rare cause of late prosthetic valve endocarditis and aortic root abscess. *Int J Cardiol.* 2008;130:e66-8. Epub 2008 Jan 15.
19. Zedtwitz-Liebenstein K, Gabriel H, Graninger W. Pacemaker endocarditis due to *Propionibacterium acnes*. *Infection.* 2003;31:184-5.
20. Chua AG, Ding J, Schoch PE, Cunha BA. Pacemaker-induced endocarditis due to *Propionibacterium acnes*. *Clin Infect Dis.* 1998;27:1541-2.
21. Kimmel M, Kuhlmann U, Alschner DM. Pacemaker infection with *propionibacterium* and nephritic sediment. *Clin Nephrol.* 2008;69:127-9.

22. Vandebos F, Roger PM, Mondain-Miton V, Dunais B, Fouché R, Kreitmann P, et al. Ventricular patch endocarditis caused by *Propionibacterium acnes*: advantages of gallium scanning. *J Infect.* 2001;43:249-51.
23. Vanagt WY, Daenen WJ, Delhaas T. *Propionibacterium acnes* endocarditis on an annuloplasty ring in an adolescent boy. *Heart.* 2004;90:e56.
24. Koya D, Shibuya K, Kikkawa R, Haneda M. Successful recovery of infective endocarditis-induced rapidly progressive glomerulonephritis by steroid therapy combined with antibiotics: a case report. *BMC Nephrol.* 2004;5:18.
25. Caballero Gueto J, Arana R, Calle G, Caballero Gueto FJ, García de Sancho M, Pinero C. [Acute endocarditis of the native aortic valve caused by *Propionibacterium acnes*]. *Rev Esp Cardiol.* 1997;50:908.
26. Burkhart CN, Burkhart CG. Microbiology's principle of biofilms as a major factor in the pathogenesis of acne vulgaris. *Int J Dermatol.* 2003;42:925-7.
27. Sunaric-Megevand G, Pournaras CJ. Current approach to postoperative endophthalmitis. *Br J Ophthalmol.* 1997;81:1006-15.
28. Kotilainen P, Merilahti-Palo R, Lehtonen OP, Manner I, Helander I, Mottonen T, et al. *Propionibacterium acnes* isolated from sternal osteitis in a patient with SAPHO syndrome. *J Rheumatol.* 1996;23:1302-4.
29. Esteban J, Gomez-Barrena E, Cordero J, Martín-de-Hijas NZ, Kinnari TJ, Fernandez-Roblas R. Evaluation of quantitative cultures from sonicated retrieved orthopaedic implants in the diagnosis of orthopaedic infection. *J Clin Microbiol.* 2008;46:488-92.
30. Martín-Rabadán P, Gijón P, Alcalá L, Rodríguez-Créixems M, Alvarado N, Bouza E. *Propionibacterium acnes* is a common colonizer of intravascular catheters. *J Infect.* 2008;56:257-60.
31. Trampuz A, Zimmerli W. Prosthetic joint infections: update in diagnosis and treatment. *Swiss Med Wkly.* 2005;135:243-51.
32. Moreira AL, Haslett PA, Symmans W. *Propionibacterium acnes* as the cause of endocarditis in a liver transplant recipient. *Clin Infect Dis.* 2000;30:224-6.
33. Tunney MM, Patrick S, Curran MD, Ramage G, Hanna D, Nixon JR, et al. Detection of prosthetic hip infection at revision arthroplasty by immunofluorescence microscopy and PCR amplification of the bacterial 16S rRNA gene. *J Clin Microbiol.* 1999;37:3281-90.
34. Eishi Y. Sarcoidosis and *Propionibacterium acnes*. *Nippon Naika Gakkai Zasshi.* 2003;92:1182-9.
35. Salvati EA, Betts F, Doty SB. Particulate metallic debris in cemented total hip arthroplasty. *Clin Orthop Relat Res.* 1993;293:160-73.
36. Shapiro SE, Spurling DC, Cavaliere R. Infections following implant arthroplasties of the forefoot. *Clin Podiatr Med Surg.* 1996;13:767-91.
37. Passerini L, Phang PT, Jackson FL, Lam K, Costerton JW, King EG. Biofilms on right heart flow-directed catheters. *Chest.* 1987;92:440-6.
38. Guío L, Sarriá C, Sala M, Sánchez Madrid F, Mc Dowell A, De Las Cuevas C, et al. Demonstration of biofilm in vitro *Propionibacterium acnes* prosthetic valve endocarditis. En: Abstracts of the 9th International Symposium of Modern Concepts in Endocarditis and Cardiovascular Infections. *Clin Res Cardiol.* 2007;96:446.