

Tratamiento endovascular de complicaciones tardías tras la reparación quirúrgica de la coartación aórtica

Pablo García-Pavía^a, Javier Goicolea Ruigómez^a, José Ramón López-Mínguez^b, Pedro Fresneda Roldán^c, Juan Manuel Nogales Asensio^b, José Ramón Domínguez^a, Javier Segovia^a y Luis Alonso-Pulpón^a

^aServicio de Cardiología. Hospital Universitario Puerta de Hierro. Madrid. España.

^bServicio de Cardiología. Hospital Universitario Infanta Cristina. Badajoz. España.

^cServicio de Cirugía Cardíaca. Hospital Universitario Infanta Cristina. Badajoz. España.

El tratamiento quirúrgico de la coartación aórtica presenta una alta tasa de éxito; sin embargo, independientemente de la técnica utilizada, un porcentaje significativo de los pacientes desarrolla complicaciones tardías relacionadas con la pared aórtica. La reintervención quirúrgica para la reparación de estas complicaciones es un procedimiento complicado y se asocia a una mortalidad elevada. El abordaje endovascular se ha propuesto recientemente como una alternativa prometedora para el manejo de estos casos. Presentamos una serie compuesta por 4 pacientes, 3 con desarrollo de aneurismas aórticos y 1 paciente con recoartación, años después de ser sometidos a cirugía de coartación aórtica. Todos ellos fueron tratados por vía endovascular de forma satisfactoria y sin complicaciones. Describimos nuestra experiencia y discutimos diversos aspectos técnicos relacionados con estos complejos procedimientos: acceso vascular, oclusión de troncos supraaórticos y utilización de ecografía intravascular.

Palabras clave: Coartación de aorta. Cirugía correctora. Aneurismas. Recoartación. Tratamiento endovascular.

Endovascular Treatment of Long-Term Complications Following Surgical Repair of Aortic Coarctation

Surgical treatment of aortic coarctation has a high success rate. However, irrespective of the surgical technique used, a significant percentage of patients develop late complications affecting the aortic wall. Reoperation to repair these complications is a complex procedure and is associated with high mortality. Recently an endovascular approach has been proposed as a promising alternative for managing these patients. Here we report a series of four patients, three of whom had an aortic aneurysm, while one had recoarctation several years after undergoing aortic coarctation surgery. All successfully underwent endovascular treatment, without complications. We describe our experience with this complex procedure and discuss a number of associated technical considerations, including vascular access, occlusion of the supraaortic arteries, and the use of intravascular ultrasound.

Key words: Aortic coarctation. Surgical repair. Aneurysm. Recoarctation. Endovascular treatment.

Full English text available from: www.revespcardiol.org

INTRODUCCIÓN

La coartación de aorta es un defecto congénito común que constituye un 5-8% de las malformaciones cardiovasculares¹.

La cirugía es una buena opción terapéutica para estos pacientes pero, independientemente de la técnica utilizada, un porcentaje significativo de los pacientes desarrolla complicaciones tardías^{2,3}.

Las complicaciones tardías tras la cirugía van desde la recoartación al desarrollo de aneurismas, la disección y la rotura aórtica^{4,5}.

La aparición de dichas complicaciones no es infrecuente, y se ha descrito el desarrollo de aneurismas en un 7-38% de los pacientes, con una alta mortalidad asociada a su rotura^{2,6}. Por su parte, la recoartación después de una primera cirugía exitosa tampoco es rara y su incidencia varía entre el 3 y el 26%^{2,4,5}.

El tratamiento de estas complicaciones tras una primera cirugía es complicado, y una nueva cirugía se ha asociado a una mortalidad que oscila entre el 14 y el 23%^{2,4}.

Aunque el abordaje endovascular es una técnica cada vez más utilizada en el tratamiento de pacientes con coartación congénita⁷, su utilidad tras una cirugía correctora y especialmente en el tratamiento de los aneurismas de estos pacientes que fre-

Correspondencia: Dr. P. García-Pavía.
Servicio de Cardiología. Hospital Universitario Puerta de Hierro.
Manuel de Falla, 1. 28222 Majadahonda. Madrid. España.
Correo electrónico: pablogpavia@yahoo.es

Recibido el 22 de diciembre de 2008.
Aceptado para su publicación el 18 de junio de 2009.

cuentemente tienen afección de la pared aórtica no está establecida.

Por otra parte, tampoco está definida la utilidad de la ecografía intravascular para caracterizar el defecto anatómico y orientar el tratamiento en estos procedimientos.

Describimos nuestra experiencia en el tratamiento endovascular de 4 pacientes que presentaron complicaciones (1 recoartación y 3 aneurismas) tras la cirugía correctora de coartación de aorta.

CASO 1

Mujer de 52 años sometida a los 17 años a cirugía de coartación aórtica mediante interposición de tubo protésico de dacrón. Es remitida tras presentar hipertensión (HTA) resistente a tratamiento. Se prac-

ticó una angiorresonancia magnética, que evidenció una estenosis que condicionaba una luz de 3 mm a nivel de la anastomosis de la prótesis con la aorta distal. Se realizó un cateterismo, que documentó un gradiente de 100 mmHg a nivel de la estenosis.

Con objeto de conocer la causa de la estenosis, descartar un remodelado negativo en la anastomosis distal y orientar el procedimiento corrector, se exploró con ecografía intravascular (IVUS) mediante un catéter ultra ICE (Boston Scientific, California, Estados Unidos) de 9 Fr, 9 MHz, no dirijible, conectado a consola Galaxy (Boston Scientific Corp.).

Se advirtió una compresión extrínseca del tubo protésico que condicionaba una luz de 4×11 mm, sin disminución del calibre externo de la aorta (15 mm) (fig. 1). El diámetro externo del segmento de

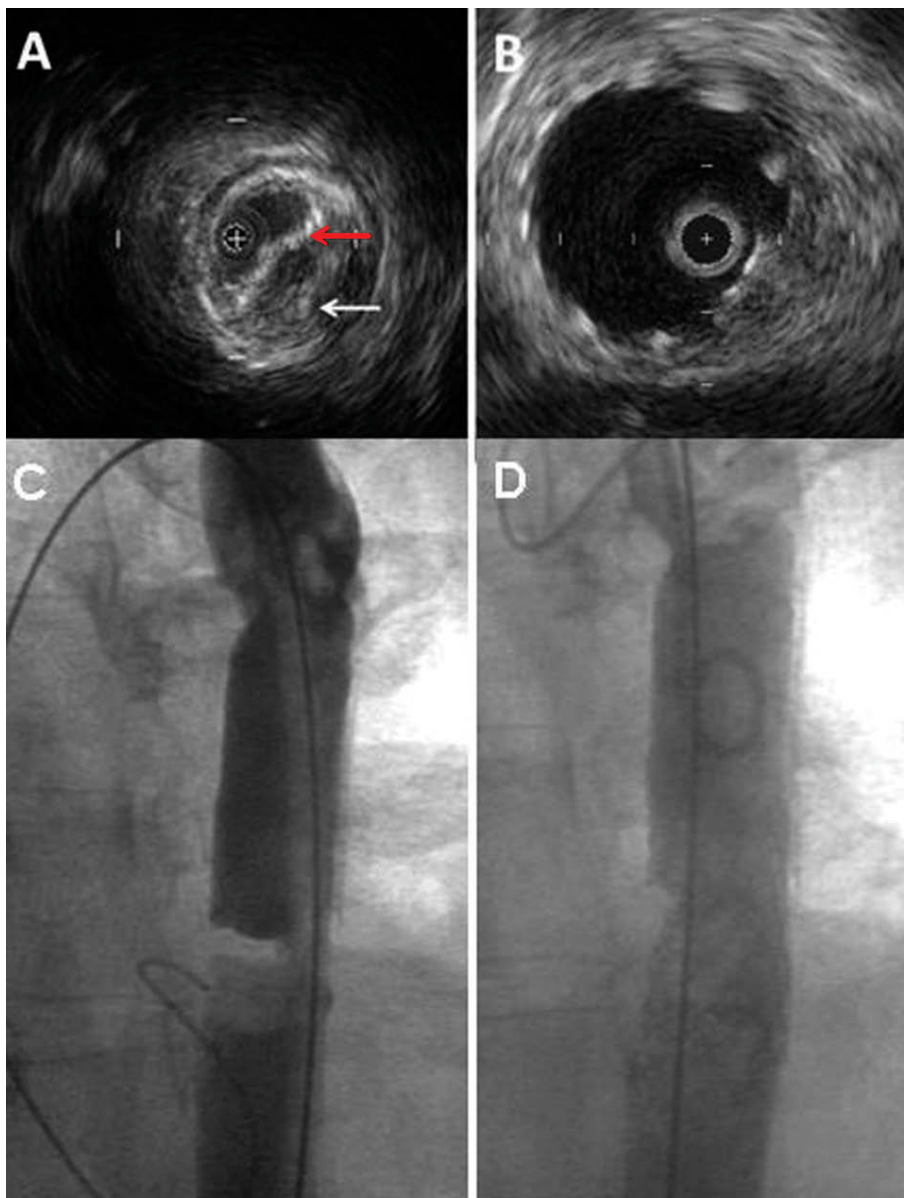


Fig. 1. Caso 1. A: ecocardiograma intravascular durante el procedimiento; obsérvese cómo la recoartación (flecha blanca) ha deformado la pared de la prótesis (flecha roja). B: resultado final al mismo nivel. C: angiografía previa al procedimiento. D: angiografía tras el procedimiento.

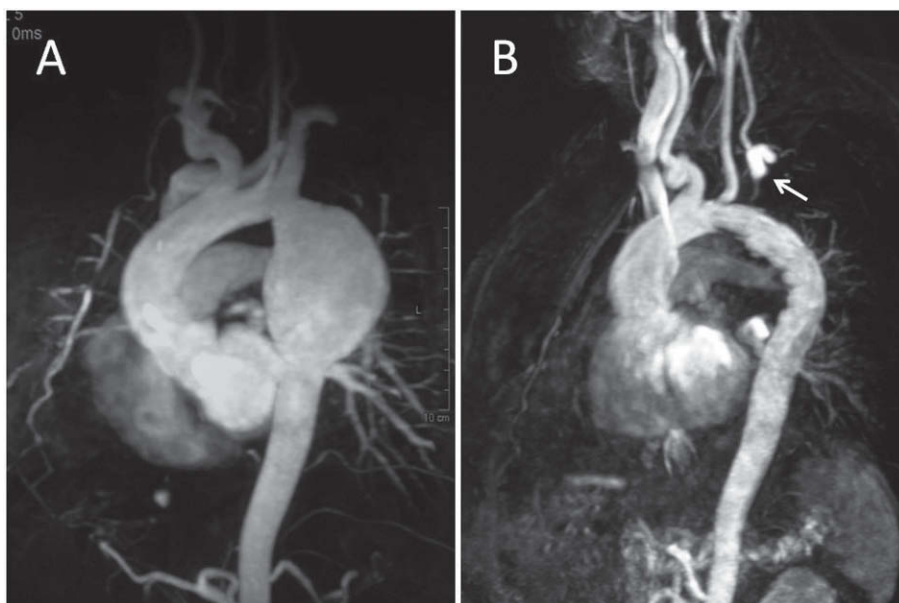


Fig. 2. Caso 3. Resonancia magnética. A: gran aneurisma tras salida de la arteria subclavia izquierda. B: tras el procedimiento; se aprecia que el origen de la arteria subclavia izquierda está ocluido por la endoprótesis y el relleno del vaso se produce a través de la arteria carótida izquierda (flecha).

aorta sana distal era equivalente al evidenciado a nivel de la zona de mayor estenosis (15 mm).

A continuación se implantó *stent* Génesis XD (Cordis endovascular, Miami, Florida) de 10 × 27 mm montado sobre balón BIB de 14 × 35 mm. El gradiente tras el procedimiento fue de 3 mmHg. La IVUS tras el procedimiento mostró un *stent* correctamente apoyado contra la pared aórtica (fig. 1B).

La paciente no ha presentado complicaciones en el seguimiento y una resonancia magnética (RM) realizada 6 meses tras el procedimiento mostró un *stent* bien posicionado y expandido, sin aneurisma asociado.

CASO 2

Mujer de 55 años que fue intervenida de coartación aórtica preductal a los 18 años mediante la interposición de un parche triangular de dacrón. Inmediatamente tras la intervención, la paciente permaneció normotensa. Fue remitida 37 años después por HTA resistente. La paciente se encontraba asintomática y la exploración física era normal.

En la tomografía computarizada (TC) se objetivó pseudoaneurisma de 5 × 35 mm en la parte interna del cayado aórtico que se extendía ocupando la ventana aortopulmonar y se apoyaba en el tronco de la pulmonar y la arteria pulmonar izquierda. En el estudio mediante IVUS se visualizó boca amplia, de 4,7 mm, enfrentada a la salida de la subclavia izquierda.

Se decidió implantar una endoprótesis con exclusión de la subclavia izquierda, para lo que se realizó previamente un test de oclusión de la arteria verte-

bral izquierda en el que, tras 30 min de sellado, se comprobó buena tolerancia.

Con anestesia general y mediante disección de arteria femoral derecha, se implantó endoprótesis aórtica de 95 × 26 mm (Relay Thoracic Stent Graft, Bolton Medical, Barcelona) situando su parte proximal cubierta tras la salida de la arteria carótida izquierda y la parte distal en la aorta torácica descendente.

En la última revisión (8 meses tras el procedimiento) la paciente se encuentra asintomática y la TC confirma el sellado del aneurisma aórtico.

CASO 3

Varón de 35 años intervenido a la edad de 18 años de coartación aórtica posductal mediante la colocación de parche romboidal de dacrón. Tras la intervención persistía la HTA, por lo que seguía tratamiento crónico con nevigolol. Fue remitido por desarrollo de HTA incontrolable.

Se practicó una RM que objetivó gran dilatación de la aorta torácica de 62 × 55 × 80 mm, que comenzaba 4 mm tras la salida de la arteria subclavia izquierda (fig. 2A).

Se procedió a implantación de prótesis endovascular percutánea de 24 × 150 mm (Relay Thoracic Stent Graft) por vía femoral derecha tapando la salida de la arteria subclavia izquierda. Tras el procedimiento el paciente presentaba buen control tensional. En el último control (3 años tras el procedimiento), el paciente permanecía asintomático y una RM mostró el *stent* normoposicionado, sin paso de sangre al interior del aneurisma (fig. 2B).

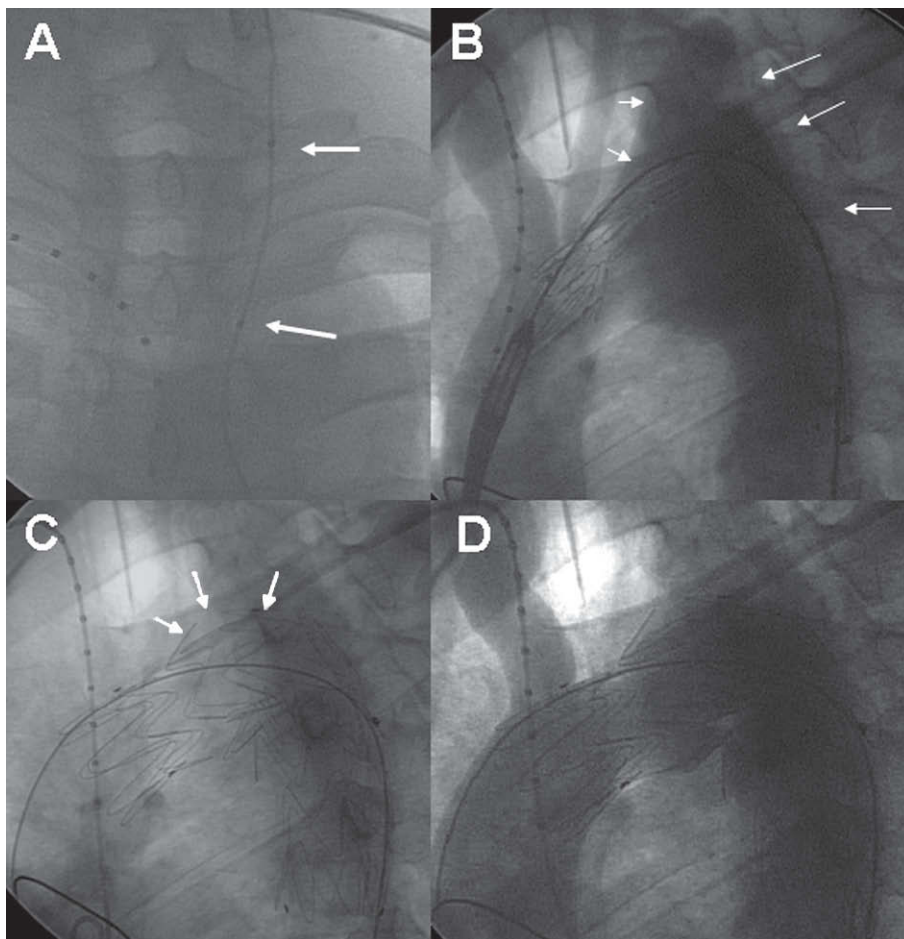


Fig. 3. Caso 4. A: colocación de balón (flechas) para realizar test oclusivo de arteria carótida izquierda. B: angiografía previa a la implantación de *stent*; dilatación aneurismática del cayado aórtico involucrando salida de arteria subclavia izquierda (flechas). C: tras la implantación, obsérvase, a nivel del aneurisma, que la pared del *stent* sufre abombamiento (flechas). D: angiografía tras el procedimiento; no se aprecia fuga de contraste ni paso de contraste a las arterias carótida y subclavia izquierdas (en comparación con B).

CASO 4

Varón de 37 años intervenido a la edad de 13 años por coartación aórtica preductal mediante colocación de parche romboidal de dacrón. A la edad de 30 años fue reintervenido por recoartación con gradiente de 65 mmHg y desarrollo de aneurisma. En seguimiento de control, se objetivó dilatación aneurismática de 5 cm de largo y 3,5 cm de alto que afectaba de forma general al cayado aórtico e involucraba la salida de la arteria subclavia izquierda justo tras la salida de la carótida izquierda.

Se decidió tratamiento endovascular tras documentar la integridad del polígono de Willis. Antes del procedimiento, se comprobó buena tolerancia tras 15 min de oclusión de la arteria carótida izquierda seguida de hipotensión inducida farmacológicamente (fig. 3A).

Mediante abordaje percutáneo por vía femoral derecha, se implantó *stent* de 34 × 145 mm (Relay Stent Graft) con oclusión de la salida de arterias carótida y subclavia izquierdas (fig. 3). Tras el procedimiento el paciente no precisó fármacos antihipertensivos. Una TC realizada 3 años después mostró buen posicionamiento del *stent* aórtico, sin relleno del aneurisma.

DISCUSIÓN

El abordaje quirúrgico de la coartación aórtica incluye resección del segmento estenótico y reparación aórtica mediante anastomosis directa o realización de aortoplastia utilizando parche de arteria subclavia o de material sintético.

Se ha comprobado que cuando se utiliza la técnica de anastomosis directa, frente a los otros tipos de reparación, el número de complicaciones a largo plazo es menor. Sin embargo, independientemente de la técnica quirúrgica utilizada, las complicaciones tardías no son infrecuentes²⁻⁶.

El tratamiento conservador de las complicaciones, y especialmente los aneurismas, es impredecible. Knyshov et al⁶ comunican una tasa de rotura de aneurismas del 100% a los 15 años, mientras Cohen et al² describen un 7% de muertes por complicaciones aórticas tras la cirugía de coartación.

El tratamiento de estos pacientes es complejo y constituye un desafío, pues la reoperación se ha asociado a una mortalidad elevada y morbilidad significativa, que incluye paraplejia, sangrado y parálisis del nervio recurrente⁶.

A la vista de los buenos resultados del abordaje endovascular en la reparación de aneurismas torá-

cicos ateroscleróticos, este mismo abordaje parece una buena alternativa para las complicaciones de la cirugía tras coartación. Diversos grupos han comunicado series pequeñas con excelentes resultados⁸⁻¹⁰.

Como en otras series, ninguno de nuestros pacientes murió o sufrió alguna complicación grave relacionada con el procedimiento.

En cuanto a nuestra experiencia, conviene destacar tres aspectos: la oclusión de los troncos supra-aórticos, los problemas derivados del acceso vascular y la utilización de IVUS intaaórtica.

En 3 de nuestros pacientes fue necesario ocluir la salida de la arteria subclavia izquierda y en 1 de ellos, también la arteria carótida izquierda. Dado que la arteria vertebral izquierda y el polígono de Willis estaban permeables en todos ellos, no fue necesario asociar al procedimiento la realización de *bypass* vascular.

Se ha demostrado que el cierre de la salida de la arteria subclavia izquierda es un proceso seguro siempre que se documente previamente la competencia del flujo a través de colaterales^{7,11}. Pese a la competencia de otros vasos, pueden desarrollarse síntomas neurológicos o claudicación de la extremidad superior izquierda⁷. Con el fin de intentar adelantarnos a estas complicaciones, en 2 de nuestros casos llevamos a cabo tests oclusivos (en un caso de arteria vertebral y en otro, de subclavia). De cualquier manera, es necesario un seguimiento estrecho para documentar alteraciones tardías.

El acceso vascular puede ser dificultoso en estos pacientes, ya que el antecedente de coartación condiciona en muchos casos que haya arterias ileofemorales de escaso desarrollo. El acceso percutáneo, sin complicaciones, fue posible en 3 casos. En el caso restante, al presentar una arteria femoral de 7 mm documentada por IVUS, se prefirió acceso mediante disección vascular. Este aspecto resalta la necesidad de un abordaje multidisciplinario que permita individualizar el abordaje óptimo para cada caso.

Por último, nosotros hemos utilizado IVUS intraaórtica para una más completa valoración de 2 de estos complejos casos. En nuestra experiencia su utilización permitió orientar el tratamiento me-

dante la determinación del verdadero tamaño aórtico y la naturaleza del problema, a la vez que permitió evaluar el resultado durante el procedimiento.

En resumen, en nuestra experiencia, el tratamiento endovascular de las complicaciones posquirúrgicas de la coartación aórtica parece seguro y altamente exitoso. Sin embargo, un seguimiento clínico y de imagen amplio es necesario para determinar la utilidad de este abordaje y detectar posibles complicaciones tardías.

BIBLIOGRAFÍA

- Hoffman JI, Kaplan S. The incidence of congenital heart disease. *J Am Coll Cardiol*. 2002;41:268-74.
- Cohen M, Fuster V, Steele PM, Driscoll D, McGoon DC. Coarctation of the aorta. Long-term follow-up and prediction of outcome after surgical correction. *Circulation*. 1989;80:840-5.
- Oliver JM, Gallego P, Gonzalez A, Aroca A, Bret M, Mesa JM. Risk factors for aortic complications in adults with coarctation of the aorta. *J Am Coll Cardiol*. 2004;44:1641-7.
- Vriend JW, Mulder BJ. Late complications in patients after repair of aortic coarctation: implications for management. *Int J Cardiol*. 2005;101:399-406.
- Toro-Salazar OH, Steinberger J, Thomas W, Rocchini AP, Carpenter B, Moller JH. Long-term follow-up of patients after coarctation of the aorta repair. *Am J Cardiol*. 2002;89:541-7.
- Knyshev GV, Sitar LL, Glagola MD, Atamanyuk MY. Aortic aneurysms at the site of the repair of coarctation of the aorta: a review of 48 patients. *Ann Thorac Surg*. 1996;61:935-9.
- Kische S, Akin I, Rehders TC, Rehders TC, Schneider H, Ortak J, et al. Reparación mediante implantación de *stents* en enfermedades agudas y crónicas de la aorta torácica. *Rev Esp Cardiol*. 2008;61:1070-86.
- Marcheix B, Lamarche Y, Perrault P, Cartier R, Bouchard D, Carrier M, et al. Endovascular management of pseudoaneurysms after previous surgical repair of congenital aortic coarctation. *Eur J Cardiothorac Surg*. 2007;31:1004-7.
- Chessa M, Carrozza M, Butera G, Piazza L, Negura DG, Bussadori C, et al. Results and mid-long-term follow-up of stent implantation for native and recurrent coarctation of the aorta. *Eur Heart J*. 2005;26:2728-32.
- Ince H, Petzsch M, Rehders T, Kische S, Körber T, Weber F, et al. Percutaneous endovascular repair of aneurysm after previous coarctation surgery. *Circulation*. 2003;108:2967-70.
- Rehders TC, Petzsch M, Ince H, Kische S, Korber T, Koschik DH, et al. Intentional occlusion of the left subclavian artery during stent-graft implantation in the thoracic aorta: risk and relevance. *J Endovasc Ther*. 2004;11:659-66.