

ORIGINAL

Resultados del tratamiento quirúrgico de la rizartrosis mediante artrodesis trapeciometacarpiana con placa de osteosíntesis cuadrangular

E. García-Paredero*, D. Cecilia-López, L. Suárez-Arias y C. Resines-Erasun

Servicio de Cirugía Ortopédica y Traumatología II, Hospital Universitario 12 de Octubre, Madrid, España

Recibido el 26 de agosto de 2009; aceptado el 14 de abril de 2010

Disponible en Internet el 18 de mayo de 2010

PALABRAS CLAVE

Rizartrosis;
Artrodesis;
Articulación trapeciometacarpiana;
Pulgar

Resumen

Objetivo: Evaluar los resultados obtenidos en la rizartrosis mediante artrodesis con placa de osteosíntesis cuadrangular.

Material y método: Estudio retrospectivo en 16 artrodesis (14 pacientes). La edad media fue de 54 años (rango 44–60). La mano afectada fue la dominante en 8 casos. El tiempo medio de seguimiento fue de 28 meses. La evaluación funcional se realizó mediante las escalas DASH y Mayo Wrist Score y la evaluación del dolor mediante la escala analógica visual (EVA). Se analizó pre y postoperatoriamente la capacidad de realizar actividades que implican a la articulación trapecio-metacarpiana y la reincorporación a su trabajo previo. Radiográficamente se analizó la consolidación y el desarrollo de artrosis en las articulaciones vecinas.

Resultados: La puntuación en la escala DASH mejoró, de 60 puntos preoperatoria a 25 postoperatoria. La movilidad global disminuyó, pero mejoró la capacidad de realizar actividades específicas. Todos los pacientes menos uno se reincorporaron a su trabajo previo. La EVA mejoró de 6 antes (rango 4–10) a 2 puntos después de la cirugía (rango 0–9). Se registró una pseudoartrosis y no vimos progresión de artrosis en articulaciones vecinas.

Conclusión: La artrodesis de la articulación trapeciometacarpiana con placa de osteosíntesis cuadrangular es una técnica eficaz y segura para el tratamiento de la rizartrosis.

© 2009 SECOT. Publicado por Elsevier España, S.L. Todos los derechos reservados.

*Autor para correspondencia.

Correo electrónico: esterparedero@hotmail.com (E. García-Paredero).

KEYWORDS

Thumb;
Arthrodesis;
Trapeziometacarpal
joint;
Trapeziometacarpal
arthritis

Results of surgical treatment rhizarthrosis by means of trapeziometacarpal joint arthrodesis with a quadrangular osteosynthesis plate

Abstract

Objective: To review the results of thumb trapeziometacarpal arthrodesis fixed by a quadrangular plate in osteoarthritis of the trapeziometacarpal joint.

Materials and methods: A retrospective review of trapeziometacarpal arthrodesis was performed. Sixteen arthrodesis with quadrangular plate fixation were performed on 14 patients. The mean age was 54 years (range 44–60). The dominant hand was involved in 8 cases. The mean follow up was 28 months (range 10–46 months). The DASH score and Mayo Wrist Score were used for functional evaluation. The visual analogue pain scale was used for pain evaluation. The ability to perform activities requiring use of the thumb and ability to return to work were also analysed. X-rays were evaluated to determine the consolidation rates and development of adjacent joint degeneration.

Results: DASH score improves from 60 (range 50–85) to 25 (range 5–61) points. The overall mobility was decreased, but the results regarding the performance of daily living activities were improved. All but one patient return to their previous work. The average pain score improved from 6 (range 4–10) to 2 (range 0–9). There were no cases of radiographic degeneration progression in adjacent joints. Arthrodesis consolidation was achieved in all cases.

Conclusion: Trapeziometacarpal arthrodesis is a reliable procedure for thumb osteoarthritis.

© 2009 SECOT. Published by Elsevier España, S.L. All rights reserved.

Introducción

La articulación trapeziometacarpiana (TMC) constituye la segunda articulación en la mano, tras la interfalángica distal, que con mayor incidencia desarrolla una artrosis. Así mismo, es la patología degenerativa del miembro superior que con más frecuencia requiere cirugía^{1,2}. Esta elevada prevalencia puede deberse a la morfología en silla de montar de sus superficies articulares, lo cual le otorga una gran movilidad pero a su vez condiciona una articulación dependiente en gran medida de las estructuras ligamentosas para mantener una adecuada estabilidad y congruencia¹. Otras posibles causas en la aparición de artrosis a dicho nivel son las enfermedades inflamatorias, hiperlaxitud ligamentosa o los traumatismos.

Para el tratamiento de la rizartrrosis existen numerosas opciones quirúrgicas cuando las opciones conservadoras han fracasado. En este sentido, cabe citar la reconstrucción ligamentosa^{3,4}, osteotomía de la base del primer metacarpiano, artroplastia de interposición⁵, prótesis de la articulación TMC⁶ o la artrodesis de la misma⁷, con el objetivo de restaurar la función y eliminar el dolor. Sin embargo, no existe ni evidencia de la superioridad de una técnica sobre otra en cuanto a los resultados obtenidos ni estudios comparativos aleatorizados al respecto^{5,8–13}.

La artrodesis ha sido defendida por muchos autores como una técnica que proporciona un alivio eficaz del dolor, estabilidad y fuerza, otorgando a la mano una adecuada función^{2,7,8,14}. La indicación clásica de esta intervención es en pacientes jóvenes con alta demanda funcional¹⁵, aunque hemos podido observar series más recientes que defienden su uso en pacientes mayores de 40 años¹⁶. Como posibles desventajas se han señalado la aparición de artrosis por sobrecarga en las articulaciones vecinas, con un rango entre

0–47% según las series^{12,15,16}, limitación de la movilidad y pseudoartrosis, con tasas que varían entre el 0–50% de los casos^{13–16}. Tampoco existe un consenso en cuanto al material de osteosíntesis utilizado, ya sean tornillos, agujas o placas^{17,18}.

El objetivo del presente estudio es evaluar los resultados obtenidos con la artrodesis de la articulación TMC mediante placa de osteosíntesis cuadrangular para el tratamiento de la rizartrrosis.

Pacientes y metodología

Realizamos un estudio retrospectivo, en el que se incluyeron una serie de pacientes con rizartrrosis estadios II y III de Eaton³ a los que se les practicó una artrodesis TMC utilizando como material de osteosíntesis una placa cuadrangular. Mediante un abordaje dorso radial se expuso la articulación TMC por el intervalo entre el músculo abductor pollicis longus y el extensor pollicis brevis. Una vez expuestas las superficies articulares se realizó una osteotomía y resección del extremo proximal del primer metacarpiano y de la superficie articular del trapecio. La posición óptima para efectuar la artrodesis era 30–40° de abducción palmar, 15° de pronación y 10–20° de abducción radial. En todos los pacientes se utilizó la misma placa cuadrangular (placa Profile[®], Stryker), no siendo necesario en ningún caso el aporte de injerto óseo. En nuestro estudio excluimos los pacientes en los que se habían llevado a cabo otras cirugías previamente a la artrodesis para el tratamiento de la rizartrrosis y aquellos otros en los que la causa de la misma era otra distinta de la artrosis primaria.

Después de la intervención se inmovilizó la articulación mediante una ortesis termoplástica, durante 6 semanas, tras

las cuales eran remitidos a rehabilitación. Todos los pacientes fueron operados por el mismo cirujano (DCL), en el mismo hospital y con el mismo implante. La evaluación y recogida de los resultados ha sido llevada a cabo por un único evaluador diferente del cirujano (EGP).

Con estos criterios analizamos una serie de 16 artrodesis llevadas a cabo en 14 pacientes entre los años 2005–2008. La edad media, en el momento de realizar la artrodesis, fue de 54 años (con un rango de 44–60 años), tres de los cuales eran varones y el resto mujeres. La mano intervenida era la dominante en 8 casos, siendo 7 derechas y 9 izquierdas.

Se utilizó la escala de Eaton³ para valorar el estadio radiológico de la artrosis, encontrándose 6 pacientes en estadio Eaton II y 10 pacientes en estadio Eaton III. El tiempo medio de seguimiento fue de 28 meses (rango de 10–46 meses).

La evaluación preoperatoria se realizó mediante el estudio de la historia clínica, mientras que la postoperatoria se llevó a cabo mediante la exploración clínica del paciente y, en el caso de que al mismo no le fuera posible trasladarse al hospital, mediante la revisión de la historia clínica (todos los pacientes habían sido seguidos en consulta hasta la recuperación funcional y alta clínica) y una entrevista telefónica.

Para la evaluación funcional se realizaron las escalas DASH¹⁹ pre y postoperatoria así como la de la Mayo Wrist Score²⁰. Además, rellenaron un cuestionario sobre la habilidad de realizar 5 actividades específicas que implican a la articulación TMC (capacidad para coger objetos pequeños, abrocharse los botones, abrir un bote, girar una llave y escribir) tanto en el pre como en el postoperatorio. La evaluación de las respuestas se hizo otorgando una puntuación de 1–5 (1 sin dificultad, 2 dificultad leve, 3 dificultad moderada, 4 dificultad importante, 5 imposible de realizar) (fig. 1). También se recogió en el análisis de resultados si el paciente había sido capaz de reincorporarse a su puesto de trabajo habitual, diferenciando si la vuelta fue con o sin restricciones. La evaluación del dolor se realizó mediante la escala visual analógica (EVA, puntuación 0–10).

Asimismo, se observó la evolución radiográfica de la consolidación, la aparición de artrosis en las articulaciones vecinas y la presencia de complicaciones.

Desde un punto de vista subjetivo se analizó el grado de satisfacción respecto a los resultados de la cirugía

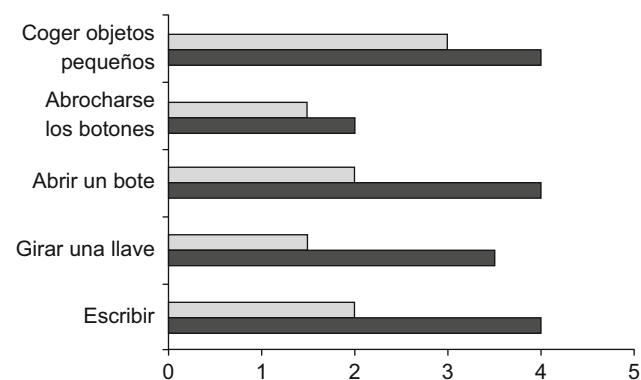


Figura 1 Valoración de la capacidad de realizar determinadas actividades que implican a la articulación TMC. En el preoperatorio (gris) y en el postoperatorio (negro).

(evaluándose como muy satisfecho, satisfecho, insatisfecho o muy insatisfechos), y también se les preguntó a los pacientes si volverían a optar por el mismo tratamiento.

Resultados

En la evaluación funcional se observó una mejoría en todos los parámetros estudiados. La puntuación media de la escala DASH mejoró de 60 puntos en el preoperatorio (rango 50–85) a 25 (rango 5–61) en el postoperatorio (fig. 2), mientras que en la puntuación de la Mayo Wrist Score, se observó que el 20% de los pacientes consiguieron una puntuación postoperatoria excelente (puntuación entre 90–100), el 40% buena (entre 80–90), el 10% satisfactoria (entre 60–80) y el 30% de ellos menor de 60 o mala.

La capacidad de realizar actividades específicas que implican a la articulación TMC mejoró en la mayoría de los pacientes desde una dificultad importante (puntuación de 4) a una dificultad leve (puntuación de 2), siendo la capacidad para coger objetos pequeños la que más limitación ocasionaba (fig. 1). La movilidad global postoperatoria disminuyó con respecto a la preoperatoria, pero sin repercusión para efectuar actividades de la vida diaria, según manifestaron los pacientes.

Todos los pacientes menos uno se reincorporaron a su trabajo habitual, 9 de ellos sin restricciones y 6 de ellos con alguna limitación. La paciente que no volvió a trabajar se encontraba en situación de incapacidad laboral por este motivo y presentaba resultados marcadamente inferiores al resto de los pacientes en todos los parámetros evaluados, aún cuando no presentó ningún tipo de complicación. Pese a todo esta paciente refiere que volvería a operarse y manifestó su deseo de intervenir de la otra mano.

En el dolor la puntuación media en la escala EVA mejoró de 6 puntos (rango 4–10) preoperatoria una puntuación postoperatoria de 2 (rango 0–9, si excluimos la paciente de la que hemos hablado anteriormente el rango es de 0–3). Por lo que hace referencia a la evaluación radiográfica, se observó un caso de pseudoartrosis no dolorosa y sin repercusión clínica. Asimismo, se pudo comprobar que ningún caso evolucionó a una artrosis en las articulaciones vecinas (fig. 3). No fue necesario retirar el material de osteosíntesis en ningún caso.

La evaluación subjetiva fue en el 50% de los pacientes (8 pacientes) muy satisfactoria; el 32% (5 pacientes) estaban satisfechos y el 18% (3 pacientes) insatisfechos. No vimos

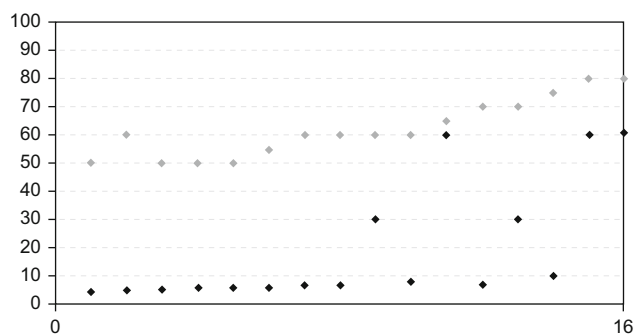


Figura 2 Puntuación preoperatoria (negro) y postoperatoria (gris) de la escala DASH.

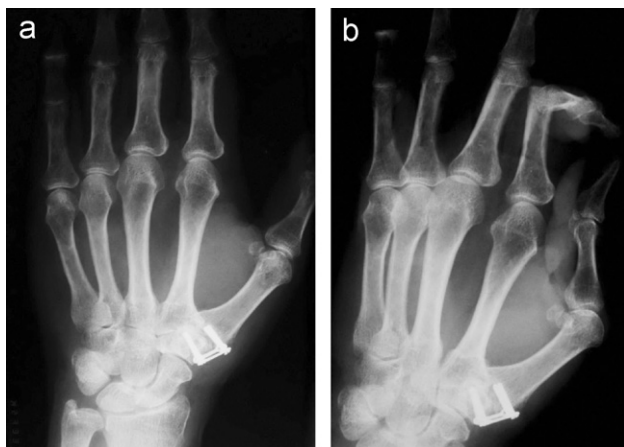

Figura 3 Radiografía anteroposterior (a) y oblicua (b) de artrodesis trapeciometacarpiana sintetizada con placa cuadrangular.

ningún paciente muy insatisfecho. Todos los pacientes menos uno volvería a operarse. Este paciente argumenta que los resultados obtenidos no han cumplido sus expectativas previas a la cirugía.

Con respecto a las complicaciones, además del caso de pseudoartrosis previamente comentado, hubo que lamentar un caso de fracaso del material con movilización de un tornillo y 2 casos de cicatrices disestésicas que se resolvieron sin secuelas.

Discusión

La artrodesis de la articulación TMC como tratamiento de la rizartrrosis es motivo de controversia por el potencial desarrollo de una pseudoartrosis, limitación de la movilidad y posible aparición de artrosis por sobrecarga en las articulaciones vecinas. Aún así, diversos autores objetivan unos buenos resultados en cuanto a la resolución del dolor, estabilidad de la articulación y función a largo plazo^{2,12,14}, independientemente del material de osteosíntesis empleado.

En el presente estudio analizamos los resultados obtenidos utilizando un mismo implante para sintetizar la artrodesis en todos los pacientes, incluyendo solo pacientes con artrosis primaria como causa de la rizartrrosis, lo cual nos ha condicionado una limitación en el número de casos incluidos en el mismo. Sin embargo, el conseguir una serie homogénea en cuanto al método de osteosíntesis, permitió en gran medida evaluar la aparición de pseudoartrosis, complicación que se ha presentado en un solo caso y además no fue sintomática. Dicho hallazgo es corroborado en la bibliografía, al constatar que un buen número de casos con pseudoartrosis no requieren ningún tipo de tratamiento^{12,16}. Como limitaciones de este estudio debemos señalar el escaso número de pacientes, debido a que se ha intentado seleccionar un grupo homogéneo en cuanto a técnica quirúrgica, implante, cirujano y etiología de la rizartrrosis. En este último aspecto se excluyeron aquellos casos que tenían como causa de la artrosis una enfermedad inflamatoria o un antecedente traumático.

Si comparamos con las tasas de pseudoartrosis publicadas en otros estudios utilizando otros métodos de osteosíntesis, encontramos un 7% en la serie de Fulton y Stern¹⁶, utilizando agujas de Kirschner como método de síntesis, de 59 artrodesis con artrosis primaria como diagnóstico principal. Posteriormente autores de esta misma institución comparan estos resultados con los resultados obtenidos utilizando una placa y tornillos como método de fijación de la artrodesis¹⁷, y obtienen una tasa de pseudoartrosis similar (8% en el grupo sintetizado con placas), sin encontrar diferencias significativas en cuanto a pseudoartrosis en los 2 grupos, si bien este grupo ya no es homogéneo en cuanto a artrosis primaria como causa de la rizartrrosis. Bamberger et al¹⁴ obtiene un 8% de pseudoartrosis utilizando agujas de Kirschner y grapas como método de estabilización.

En cuanto a la aparición de artrosis por sobrecarga en las articulaciones vecinas, fundamentalmente la escafo trapezoidea (STT) o metacarpo falángica, no hemos tenido que lamentar ningún caso, si bien es verdad que el tiempo de seguimiento es corto (28 meses [rango de 10–46]), y quizá sea necesario un periodo de seguimiento más largo para poder constatar debidamente esta complicación. Sin embargo los resultados publicados al respecto son inconsistentes y dispares. Así, mientras que Carroll (15) no encontró ningún caso de artrosis de la articulación STT en su serie de 67 pacientes con un rango de seguimiento de 1–25 años, Rizzo y Shin (12), con un tiempo de seguimiento medio de 11 años, observaron que en 39 casos sobre 139 artrodesis se había desarrollado un cierto grado de artrosis en las articulaciones vecinas, de las que 8 eran sintomáticas y 2 requirieron una segunda intervención por este motivo.

Por lo que hace referencia a la limitación de la movilidad que la artrodesis puede ocasionar, diversos estudios han comparado este parámetro con otras técnicas de tratamiento, como la ligamentoplastia, observando resultados contradictorios¹³.

Como conclusiones de este estudio, podemos considerar que la artrodesis TMC con placa de osteosíntesis cuadrangular, es una técnica eficaz, que proporciona buenos resultados funcionales, minimiza el número de complicaciones y un consigue un alto grado de satisfacción subjetiva. A nuestro entender dicha intervención constituye una buena opción para conseguir una articulación estable en pacientes que necesitan fuerza y que no estén limitados por la pérdida de la movilidad.

Conflicto de intereses

Los autores declaran no tener ningún conflicto de intereses.

Bibliografía

1. VanHeest AE, Kallemeier P. Thumb carpal Metacarpal Arthritis. *J Am Acad Orthop Surg.* 2008;16:140–51.
2. Kenninston J, Bozentka D. Treatment of Advanced Carpometacarpal Joint Disease: Arthrodesis. *Hand Clinics.* 2008;24:285–94.
3. Eaton R, Littler J. Ligament reconstruction for the painful thumb carpometacarpal joint. *J Bone Joint Surg (Am).* 1973;55-A:1655–66.

4. Freedman DM, Eaton RG, Glickel SZ. Long-Term Results of Volar Ligament Reconstruction for Symptomatic Basal Joint Laxity. *J Hand Surg.* 2000;25A:297–304.
5. Kriegs-Au G, Petje G, Fojtl E, Ganger R, Zachs I. Ligament Reconstruction with or without Tendon Interposition to Treat Primary Thumb Carpometacarpal Osteoarthritis. *J Bone Joint Surg (Am).* 2004;86-A:209–18.
6. Swanson A, de Groot Swanson G, DeHeer DH, Pierce TD, Randall K, Smith JM, et al. Carpal Bone Titanium Implant Arthroplasty. 10 Years' Experience. *Clin Orthop Relat Res.* 1997;342:46–58.
7. Goldfarb CA, Stern PJ. Indications and Techniques for Thumb Carpometacarpal Arthrodesis. *Tech Hand and Upper Extrem Surgery.* 2002;6:178–84.
8. Raven EEJ, Kerkhoffs GMMJ, Rutten S, Marsman AJW, Marti RK, Albers GHR. Long term results of surgical intervention for osteoarthritis of the trapeziometacarpal joint. *Int Orthop.* 2007;31:547–54.
9. Martou G, Veltri K, Thoma A. Surgical Treatment of Osteoarthritis of the Carpometacarpal Joint of the thumb: A systematic Review. *Plast Reconstr Surg.* 2004;114:421–31.
10. Hart R, Janeček M, Šiška V, Kučera B, Štipčák V. Interposition suspension arthroplasty according to Epping versus arthrodesis for trapeziometacarpal osteoarthritis. *Europ Surg.* 2006;38-6: 433–8.
11. Wajon A, Ada L, Edmunds I. Cirugía para la osteoartritis del dedo pulgar (articulación trapeziometacarpiana). *Biblioteca Cochrane Plus.* 2008;2.
12. Rizzo M, Shin SM. Long-Term Outcomes of Trapeziometacarpal Arthrodesis in the Management of Trapeziometacarpal Arthritis. *J Hand Surg.* 2009;34A:20–6.
13. Hartigan BJ, Stern PJ, Kiefhaber TR. Thumb Carpometacarpal Osteoarthritis: Arthrodesis Compared with Ligament Reconstruction and Tendon Interposition. *J Bone Joint Surg (Am).* 2001;83-A:1470–8.
14. Bamberger B, Stern P, Kiefhaber TR, McDonough JJ, Cantor RM. Trapeziometacarpal joint arthrodesis: A functional evaluation. *J Hand Surg.* 1992;17A:605–11.
15. Carroll R. Arthrodesis of the carpometacarpal joint of the thumb. A review of patients with a long postoperative period. *Clin Orthop Relat Res.* 1987;220:106–10.
16. Fulton D, Stern P. Trapeziometacarpal arthrodesis in Primary Osteoarthritis: A Minimum Two-Year Follow-up Study. *J Hand Surg.* 2001;26A:109–14.
17. Forseth M, Stern PJ. Complications of Trapeziometacarpal Arthrodesis Using Plate and Screw Fixation. *J Hand Surg.* 2003;28A:342–5.
18. Bicknell RT, MacDermid J, Roth JH. Assessment of Thumb Metacarpophalangeal Joint Arthrodesis Using a Single Longitudinal K-Wire. *J Hand Surg.* 2007;32A:677–84.
19. Rosales RS, Delgado EB, Díez de la Lastra-Bosch I. Evaluation of the Spanish Version of the DASH and Carpal Tunnel Syndrome Health-Related Quality -of -Life Instruments: Cross-cultural Adaptation Process and Reliability. *J Hand Surg.* 2002;27A:334–43.
20. Amadio P, Berquist T, Smith D, Illstrup D, Cooney W, Linscheid R. Scaphoid malunion. *J Hand Surg.* 1984;14A:679–87.