

Revista Internacional de Andrología

www.elsevier.es/andrologia



CASO CLÍNICO

Leiomioma de pene, una rara tumoración. A propósito de un caso

Javier Falcón Barroso*, Sergio Fumero Arteaga, Omar Bilal Halawa González, Jonathan Rodríguez Talavera, Balig Amir Amir Nicolau y Jesús Monllor Gisbert

Servicio de Urología, Hospital Universitario Nuestra Señora de Candelaria, Santa Cruz de Tenerife, España

Recibido el 7 de febrero de 2011; aceptado el 15 de septiembre de 2011

PALABRAS CLAVE

Leiomioma;
Pene;
Neoplasia urogénita

Resumen

Introducción: Los leiomiomas son neoplasias benignas de músculo liso. En la piel existe este tipo de tejido en los músculos pilooerectores, paredes de los vasos y como músculo especializado de la región genital, que incluye vulva, escroto y músculo liso del pezón. De estos tejidos se derivan leiomiomas pilares, vasculares y leiomiomas de la piel genital, respectivamente. El leiomioma de piel genital es frecuentemente una lesión solitaria, bien circunscrita, situada profundamente, ocasionalmente pediculada y raramente dolorosa, microscópicamente formada por fascículos entrecruzados de músculo liso, sin componente vascular prominente. Solamente se han descrito ocho casos de leiomioma de pene en la bibliografía revisada.

Caso clínico: Presentamos el caso de un varón de 38 años, con lesión indolora de 4 cm de diámetro a nivel del surco balano-prepucial, de un año de evolución y asociada a incurvación del glande. Se realizó exéresis de la lesión subcutánea, situada adyacente al cuerpo cavernoso derecho, con buenos planos de separación. El estudio histopatológico fue informado como leiomioma de pene, presentando alta celularidad, bajo índice mitótico y calcificaciones frecuentes. La inmunohistoquímica expresa positividad para actina y desmina, y un índice proliferativo de un 5-10% con Ki-67.

Discusión: Se han descrito ocho casos de leiomioma de pene en la bibliografía, los cuales presentan diferentes localizaciones, con un tamaño que oscila entre 0,8 y 4 cm. El glande es la localización más frecuente y aparece tanto en pacientes pediátricos como en adultos y ancianos. En ningún caso se presentó recurrencia.

Conclusiones: Dado el crecimiento progresivo de los leiomiomas, está indicada su exéresis para establecer su diagnóstico diferencial con otro tipo de neoplasias y para evitar las deformaciones estéticas y funcionales que conlleva, especialmente en el área genital.

© 2011 Asociación Española de Andrología, Medicina Sexual y Reproductiva. Publicado por Elsevier España, S.L. Todos los derechos reservados.

*Autor para correspondencia

Correo electrónico: javierfalconbarroso@yahoo.es (J. Falcón Barroso).

KEYWORDS

Leiomyoma;
Penis;
Urogenital neoplasm

Leiomyoma of the penis, a rare tumor. A case report**Abstract**

Introduction: Leiomyomas are benign tumors of the smooth muscle. This type of tissue in the skin exists in the piloerector muscles and as a specialized muscle of the genital region, which includes the vulva, scrotum and smooth muscle of the nipple. The pilar and vascular leiomyomas and genital leiomyoma of the skin, respectively, are derived from these tissues. The genital leiomyoma of the skin is frequently a solitary lesion, well-circumscribed, profoundly located, occasionally pedunculated and rarely painful, that is microscopically formed by fascicules crossed one over another of smooth muscle, without a prominent vascular component. Only eight cases of leiomyoma of the penis have been described in the literature reviewed.

Clinical case: We present the case of a 38-year male, with a painless 4-cm diameter lesion on the level of the balanus-prepuce sulcus, of one year of evolution and associated to the incurvation of the head of the penis. Exeresis of the subcutaneous lesion, located adjacent to the right cavernous body, with good cleavage planes, was performed. The histopathological study reported a leiomyoma of the penis, presenting high cellularity, low mitotic index and frequent calcifications. The immunohistochemical study showed positivity for actin and desmin and a proliferative index of 5-10% with Ki-67.

Discussion: Eight cases of leiomyoma of the penis have been described in the literature, with different localizations. Their sizes ranged from 0.8 to 4 cm, the glans being the most frequent localization. It appears both in pediatric and adult and elderly patients. Recurrence did not appear in any of the cases.

Conclusions: Given the progressive growth of the leiomyomas its exeresis is indicated in order to establish its differential diagnosis with other types of tumors and to avoid esthetic and functional deformations that especially entail the genital area.

© 2011 Asociación Española de Andrología, Medicina Sexual y Reproductiva. Published by Elsevier España, S.L. All rights reserved.

Introducción

Los leiomiomas del tracto genitourinario son neoplasias benignas con diferenciación a músculo liso poco frecuentes. Se han descrito ocho casos de leiomioma de pene en la bibliografía, tanto en adultos como en niños. Estas lesiones tienen un patrón de crecimiento exofítico que provoca deformación estética y funcional, dependiendo de la localización de la lesión.

Este hallazgo patológico, que imita a una lesión maligna, ha de incluirse en el diagnóstico diferencial de otros tipos de neoplasias de pene. La escisión de las lesiones permite su diagnóstico histológico y tratamiento efectivo¹.

Caso clínico

Varón de 38 años, que consulta por presentar tumoración indolora de pene de aspecto sólido de un año de evolución y que produce dificultades para mantener relaciones sexuales. Niega historia de traumatismo previo, así como de hemorragia. A la exploración presenta tumoración de 3,8 x 2,6 cm, de aspecto sólido en cara lateral derecha, próximo al surco balanoprepucial, con signos de ulceración en su superficie e incurvación del glande (figs. 1 y 2). No se palpan adenopatías inguinales bilaterales. Se realizó estudio ecográfico que revelaba una tumoración yuxtacavernosa y sólida con componente vascular arterial y venoso con calcificaciones.

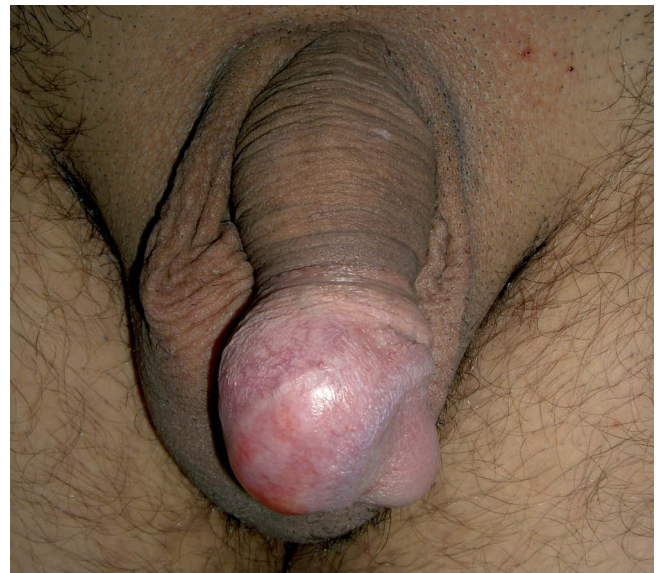

Figura 1 Tumoración de aspecto sólido en cara lateral derecha.

Con el diagnóstico de tumoración en glande, se realiza torniquete en la base del pene previo a la incisión. Se practica incisión prepucial circunferencial para denudar el pene. Se visualiza tumoración de consistencia firme y de aspecto

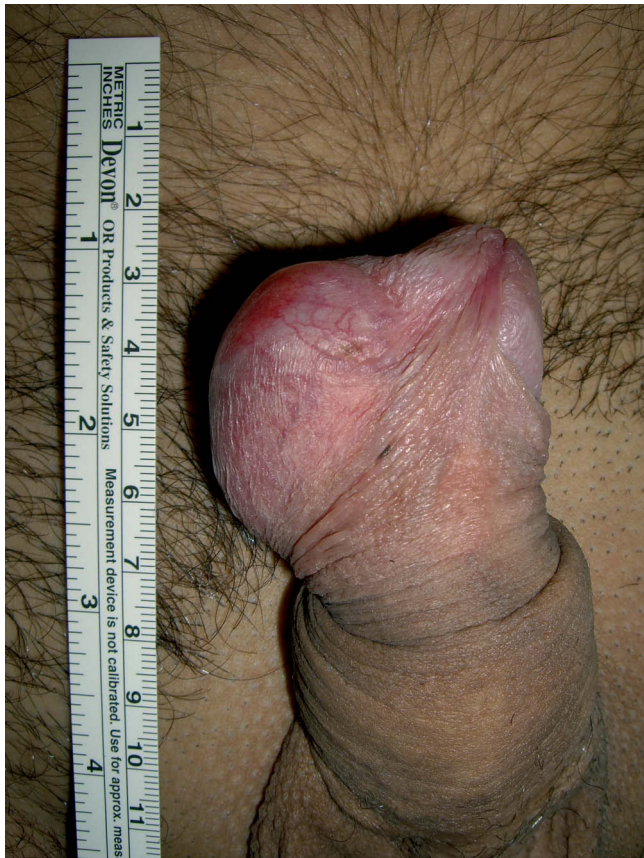

Figura 2 Signos de ulceración en su superficie e incurvación del glande.

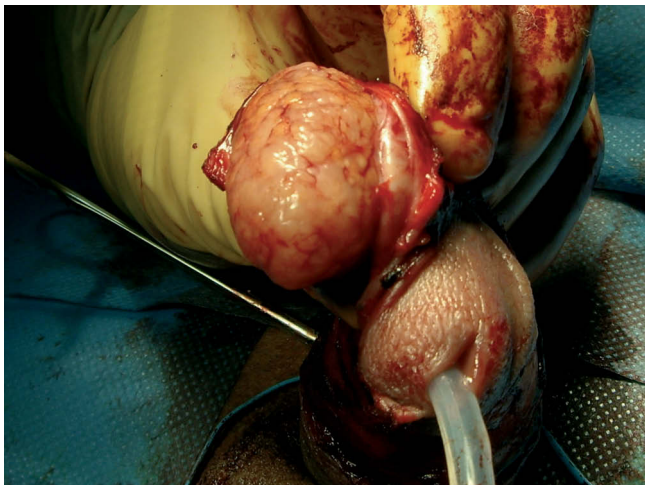


Figura 3 Tumoración encapsulada, bien definida y buenos planos de clivaje con tejidos circundantes.

cerebriforme, vascularizada y de coloración amarillo pardusca. La disección se ve facilitada por cápsula bien definida y buenos planos de separación con tejidos circundantes en superficie y profundidad (figs. 3 y 4), cierre con sutura discontinua de Vicryl 4-0.

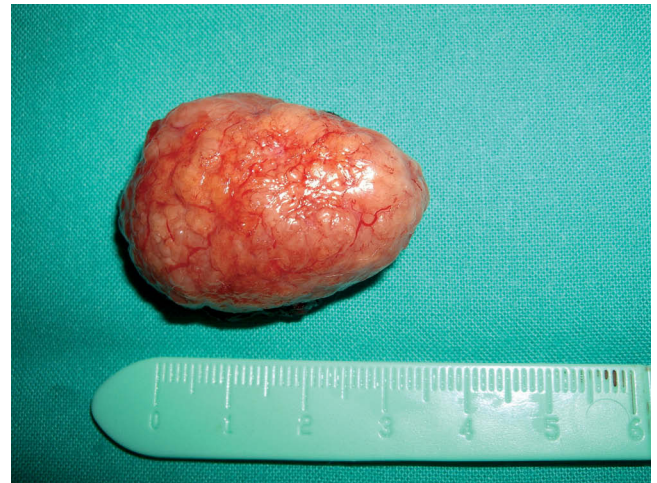

Figura 4 Tumoración una vez extraída. Aspecto macroscópico.

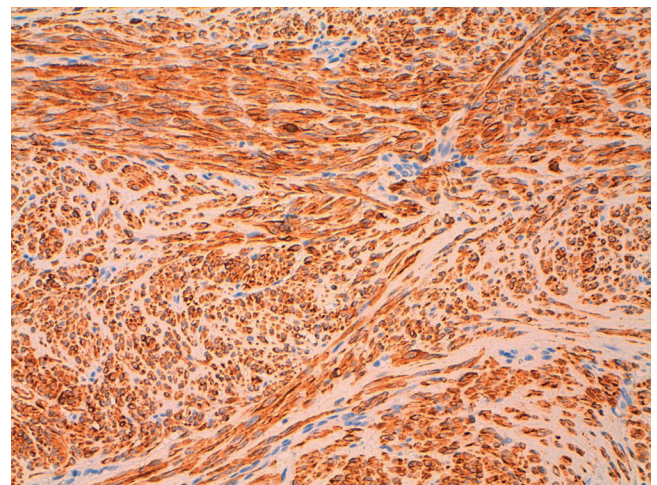


Figura 5 Inmunohistoquímica para Actina muscular $\times 10$.

Microscópicamente (fig. 5), el tumor presentaba alta celularidad con células fusiformes, bajo índice mitótico, ausencia de atipias celulares y de necrosis. El análisis inmunohistoquímico presentó positividad para actina y desmina con un índice proliferativo Ki-67 5-10%, con lo que se confirma el diagnóstico de leiomioma de pene.

Después de 18 meses de seguimiento, el paciente presenta buen resultado estético y ausencia de recidiva (fig. 6).

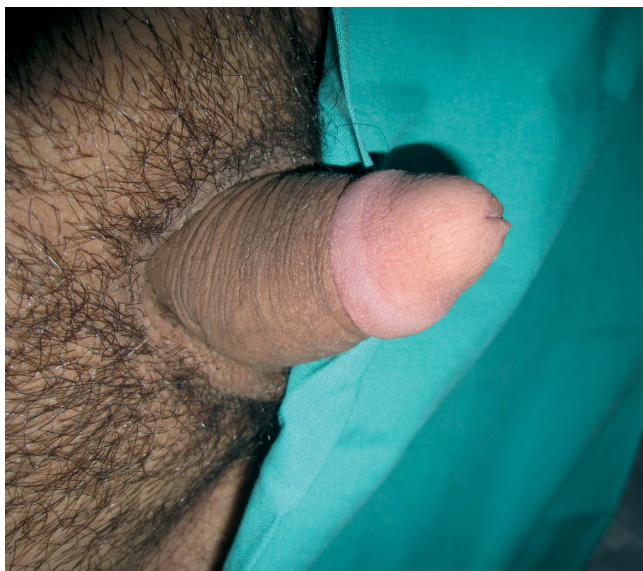Discusión

Los leiomiomas son neoplasias benignas de músculo liso. En la piel existe este tipo de tejido en los músculos pieloeorrectores, paredes de los vasos y como músculo especializado de la región genital, que incluye vulva, escroto y músculo liso del pezón. De estos tejidos se derivan leiomiomas pilares, vasculares y leiomiomas de la piel genital, respectivamente.

El leiomioma de piel genital es frecuentemente una lesión solitaria, bien circunscrita, situada profundamente,

Tabla 1 Referencia de casos publicados previamente y con nuestra aportación añadida

Autor	Año de publicación	Edad	Localización	Dimensión	Recurrencia
Herbut ⁷	1952	51	Superficie dorsal	-	No
Dehner ⁸	1970	30	Glande	0,8	No
Belis ⁹	1979	3	Base lateral	1,5	No
Redman ¹⁰	2001	8	Glande	-	No
Bartoletti et al ¹	2002	43	Corona del glande	0,8	No
Ticona et al ²	2005	27	Glande	1	No
Stehr et al ⁴	2000	12	Glande	-	No
Dutkiewicz et al ⁵	2007	79	Glande	4	No
Falcón et al	2011	38	Corona del glande	3,8	No

**Figura 6** Después de 18 meses de seguimiento, buen resultado estético y ausencia de recidiva.

ocasionalmente pediculada y raramente dolorosa, microscópicamente formada por fascículos entrecruzados de músculo liso, sin componente vascular prominente^{2,3}. En caso de dudas, se pueden emplear técnicas inmunohistoquímicas que pongan de manifiesto la diferenciación muscular. Los leiomiomas expresan positividad a vimentina, desmina, actina de músculo liso y una baja expresión de marcador Ki-67. En el diagnóstico diferencial del leiomioma de pene se incluyen hamartoma, schwannoma y fibrohistiocitoma¹.

Se han descrito ocho casos de leiomioma de pene en la bibliografía (tabla 1)^{1,2,4,5}, los cuales presentan diferentes localizaciones, con un tamaño que oscila entre 0,8 y 4 cm. El glande es la localización más frecuente y aparece tanto en pacientes pediátricos, como en adultos y ancianos. En ningún caso se presentó recurrencia.

En el tratamiento de los leiomiomas cutáneos, puede contemplarse la cirugía, la crioterapia y la radiofrecuencia, pero se puede provocar cicatriz poco estética con estas dos últimas. El láser debe evitarse y la radioterapia ha tenido poco éxito². Al igual que otros tumores raros del área genital, como es el caso del tumor gnómico en pene⁶, el trata-

miento de elección es quirúrgico y consiste en escisión local temprana para diferenciarlo de otro tipo de neoplasias, para liberar síntomas, por razones estéticas y funcionales, ya que este tumor puede provocar grandes deformaciones.

Conclusiones

Dado el crecimiento progresivo de los leiomiomas, está indicada su exéresis para establecer su diagnóstico diferencial con otro tipo de neoplasias, y para evitar las deformaciones estéticas y funcionales que conlleva, especialmente en el área genital.

Conflicto de intereses

Los autores declaran que no tienen ningún conflicto de intereses.

Bibliografía

- Bartoletti R, Gacci M, Nesi G, Franchi A, Rizzo M. Leiomyoma of the corona glans penis. *Urology*. 2001;59:445.
- Ticona A, Castellanos J, Gutiérrez F, Maldonado M, Félix de la Vega J, Salazar G, et al. Leiomioma del glande del pene. Reporte de un caso. *Rev Mex Urol*. 2005;65:474-6.
- Moreno A, Servitje O. Tema 73 Leiomioma. En: Herrera Ceballos E, Moreno Carazo A, Requena Caballero L, Rodríguez Peralto J, editores. *Dermatología: correlación clínico-patológica*. Madrid: Grupo Menarini; 2006. p. 299-302.
- Stehr M, Rohrbach H, Schuster T, Dietz HG. Leiomyoma of the glans penis. *Urologe A*. 2000;39:171-3.
- Dutkiewicz S, Nasierowska-Guttemejer A, Witeska A. Giant leiomyoma of the glans penis. *Urologia Polska*. 2007;60(2).
- González Álvarez R, Gutiérrez Hernández PR, Brito García A, Pérez Rodríguez E, Rodríguez Rodríguez RN, Álvarez-Argüelles Cabrera H, et al. Tumor glómico en pene. Revisión de la bibliografía científica y presentación de un caso. *Rev Int Andro*. 2009;7:180-5.
- Herbut PA. *Urological Pathology*. Philadelphia: Lea and Febiger; 1952. p. 851-53.
- Dehner LP, Smith BH. Soft tissues tumors of the penis: a clinicopathologic study of 46 cases. *Cancer*. 1970;25:1431-47.
- Belis JA, Post GJ, Rochman SC, Milam DF. *Urology*. 1979;13:424-9.
- Redman JF, Liang X, Ferguson MA, Savell VH. Leiomyoma of the gland penis in a child. *J Urology*. 2000;164:791.