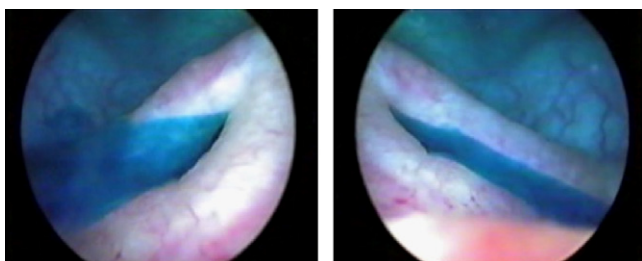




## Imágenes en Urología

### Prueba ureteral positiva con índigo carmín, para verificar indemnidad de los uréteres en cirugía vaginal

### Positive indigo carmin test to verify ureteral indemnity in vaginal surgery



Figuras 1 y 2 - Imágenes de TAC que muestran doble sistema cava que es responsable de hidronefrosis por compresión en un varón adolescente.

P. Ricci Arriola\*, J. Pardo Schanz y V. Solà Dalenz

Unidad de Uroginecología y Cirugía Vaginal, Clínica Las Condes, Santiago, Chile

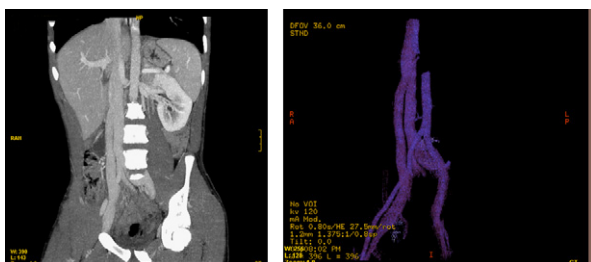
\*Autor para correspondencia.

Correo electrónico: pricci@cclinicalascondes.cl (P. Ricci Arriola).

doi: 10.1016/j.acuro.2010.03.013

## Hidronefrosis derecha en adolescente

### Right hydro nephrosis in a young



Figuras 1 y 2 - Imagen de TAC que muestran doble sistema cava en diferentes cortes y reconstrucción en 3 dimensiones.

J. Martínez Ruiz\*, J. Gabriel Lorenzo Romero, H. Pastor Navarro, P. Carrión López, C. Martínez Sanchiz y J.A. Virseda Rodríguez

Servicio de Urología, Complejo Hospitalario Universitario de Albacete, Albacete, España

\*Autor para correspondencia.

Correo electrónico: [jesus.martinez.ruiz@gmail.com](mailto:jesus.martinez.ruiz@gmail.com) (J. Martínez Ruiz).

doi: 10.1016/j.acuro.2010.03.014