

hubiera sido al ingreso en planta de hospitalización. Este razonamiento se basa en que, como se indica en el artículo, ya existía entonces la sospecha de enfermedad de Kawasaki.

Es en este momento cuando se cumple el 4.º-5.º día de fiebre del paciente, momento óptimo en el que la administración de inmunoglobulina parece obtener los mejores resultados. Este beneficio se refiere a la disminución de la necesidad de repetición de dosis de inmunoglobulina, si bien no parece influir en la prevención de secuelas cardíacas posteriores comparando con la administración de esta entre los días 5 y 7 de inicio de fiebre^{3,4}. Además, la práctica general es esperar hasta el 5.º día de fiebre para catalogar a un paciente de posible enfermedad de Kawasaki, lo que dificulta la posibilidad de tratamiento antes del 5.º día.

Las Asociaciones Americanas de Cardiología y Pediatría recomiendan la infusión intravenosa de inmunoglobulina en 10-12 h a dosis de 2 g/kg en los primeros 7 días de inicio de fiebre, debiendo ser también considerada más allá incluso de los 10 días si persiste la fiebre sin otra explicación, existen aneurismas o elevación de los marcadores inflamatorios⁵.

Hay estudios que analizan el tipo de inmunoglobulina a emplear, Tsai y colaboradores alertan ante la posibilidad de reducción de la eficacia en caso de emplear inmunoglobulinas preparadas con betapropiolactona o digestión enzimática⁶.

La infusión de inmunoglobulina tal vez nos podría evitar el desarrollo de un cuadro de hipotensión importante relacionado con la evolución de algunos pacientes afectados por esta enfermedad y que demora el diagnóstico y actuación médica. Aún no quedan claras las causas de dicha hipotensión, habiéndose postulado algunas como vasculitis con síndrome de fuga capilar, disfunción miocárdica o disregulación de citocinas⁷. Tampoco se han establecido los mecanismos exactos por los que la inmunoglobulina pueda evitar la evolución desfavorable de la enfermedad de Kawasaki⁸. Sería deseable ampliar la investigación para aclarar estas cuestiones.

Realizados estos comentarios, queremos concluir incidiendo en la conveniencia como buena praxis de iniciar el tratamiento con inmunoglobulina inmediatamente ante la

sospecha de enfermedad de Kawasaki, aunque el diagnóstico no se confirme posteriormente.

Bibliografía

1. Botrán Prieto M, Mencía Bartolomé S, Santos Sebastián MM, López-Herce Cid J. Shock como manifestación inicial de la enfermedad de Kawasaki. *An Pediatr (Barc)*. 2009;71:732-4.
2. Minch LL, Sleeper LA, Atz AM, McCrindle BW, Lu M, Colan SD, et al. Delayed diagnosis of Kawasaki disease: What are the risk factors? *Pediatrics*. 2007;120:e1434-40.
3. Muta H, Ishii M, Egami K, Furui J, Sugahara Y, Akagi T, et al. Early intravenous gamma-globulin treatment for Kawasaki disease: the nationwide surveys in Japan. *J Pediatr*. 2004;144:496-9.
4. Fong NC, Hui YW, Li CK, Chiu MC. Evaluation of the efficacy of treatment of Kawasaki disease before day 5 of illness. *Pediatr Cardiol*. 2004;25:31-4.
5. Newburger JW, Takahashi M, Gerber MA, Gewitz MH, Tani LY, Burns JC, et al. Diagnosis, treatment, and long-term management of Kawasaki disease: A statement for health professionals from the committee on rheumatic fever, endocarditis, and Kawasaki disease, council on cardiovascular disease in the young, American Heart Association. *Pediatrics*. 2004;114:1708-33.
6. Tsai MH, Huang YC, Yen MH, Li CC, Chiu CH, Lin PY, et al. Clinical responses of patients with Kawasaki disease to different brands of intravenous immunoglobulin. *J Pediatr*. 2006;148:38-43.
7. Domínguez SR, Friedman K, Seewald R, Anderson MS, Lisa W, Glodé MP. Kawasaki disease in a pediatric intensive care unit: A case-control study. *Pediatrics*. 2008;122:786-90.
8. Pinna GS, Kafetzis DA, Tselkas OI, Skevaki CL. Kawasaki disease: An overview. *Curr Opin Infect Dis*. 2008;21:263-70.

E. García Soblechero*, E. Gómez Santos,
M.L. Domínguez Quintero y L. González Vila

*Servicio de Pediatría, Hospital Juan Ramón Jiménez,
Huelva, España*

*Autor para correspondencia.

Correo electrónico: edusoblechero@hotmail.com
(E. García Soblechero).

Véase contenido relacionado en DOI: 10.1016/j.anpedi.2009.06.022

doi:10.1016/j.anpedi.2010.05.015

Trombosis venosa profunda en niño con hipernatremia secundaria a diabetes insípida

Deep venous thrombosis in a child with hypernatremia secondary to diabetes insipidus

Sr. Editor:

La trombosis venosa profunda (TVP) es una enfermedad poco frecuente en la edad pediátrica, con una incidencia de 5,3 casos/10.000 niños ingresados (excluidos neonatos y

accidentes cerebrovasculares)¹, asociándose a factores protrombóticos, que pueden ser hereditarios, como las deficiencias de factores antitrombóticos, o adquiridos como la presencia de catéteres endovasculares, la inmovilización prolongada, la cirugía o una situación de deshidratación grave, entre otros¹.

Se presenta el caso clínico de un niño de 12 años que consulta por astenia, dolor y pérdida de fuerza en miembros inferiores de 3-4 días de evolución. Como antecedentes personales, fue diagnosticado de craneofaringioma e intervenido en 2 ocasiones (la última, el mes previo al episodio). La cirugía consistió en la extirpación completa de las membranas y las áreas sólidas del tumor mediante abordaje transcalloso tras craneotomía. Durante el periodo de tiempo

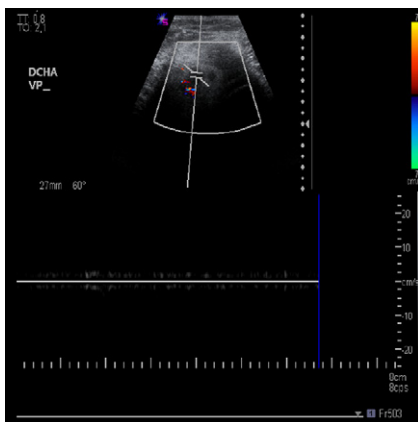


Figura 1 Mínimo de flujo vascular en 1/3 inferior de la vena femoral superior en probable relación a trombo a dicho nivel.

de ambos postoperatorios no fue portador de cateter venoso central, ni recibió profilaxis farmacológica de enfermedad tromboembólica. Como secuela de la misma, presenta una alteración secundaria de la función hipotálamo-hipofisaria que precisa tratamiento sustitutivo con levotiroxina, hidroaltesona y desmopresina orales. No tiene antecedentes familiares de interés.

En la exploración física el paciente está decaído, ojoso, con sequedad de mucosas. No presenta signos de dificultad respiratoria. En la exploración neurológica mantiene una puntuación en la Escala de Glasgow de 15/15 con pares craneales normales, fuerza y sensibilidad conservadas y marcha sin alteraciones. No se observan signos de inflamación local en miembros inferiores, aunque refiere dolor leve a la palpación de la pierna izquierda.

Se extraen hemograma y bioquímica detectándose un sodio plasmático de 169 mmol/l, con urea de 38 mg/dl y creatinina de 1,2 mg/dl. Se inicia fluidoterapia intravenosa corrigiéndose la deshidratación hipernatrémica en 72 h, con mejoría clínica del paciente. A los 5 días del ingreso se intensifica notablemente el dolor en la pierna izquierda asociándose a impotencia funcional. En la exploración se observa aumento de la temperatura y del diámetro de la misma sin cambios en la coloración. Se realiza radiografía de miembro inferior izquierdo, que descarta la presencia de lesiones óseas, y ante la sospecha clínica de TVP se realiza una ecografía-doppler que evidencia disminución de la vascularización distal a partir de los 2/3 proximales de la vena femoral superficial (fig. 1). Se determinan niveles de dímero D, que resultan muy elevados (2.305,04 ng/ml) y se realiza estudio de factores protrombóticos, con normalidad en los valores de antitrombina III, proteína C, proteína S y homocisteína, no detectándose la presencia de resistencia a la proteína C, ni de anticoagulante lúpico ni de anticuerpos anticardiolipina. Tampoco se demuestran mutaciones en el gen de la protrombina.

Tras el diagnóstico ecográfico se inicia tratamiento de trombosis venosa profunda con heparina de bajo peso molecular durante 6 días, asociándose al tercer día de tratamiento acenocumarol. A partir de entonces, presenta disminución progresiva del dolor con notable mejoría de la capacidad funcional. Se realiza una ecografía-doppler de control al mes del episodio en el que persiste

la imagen del trombo con el desarrollo de circulación colateral. En revisiones posteriores el paciente se encuentra asintomático suspendiéndose el tratamiento anticoagulante a los 6 meses.

La frecuencia de la TVP está aumentando en los últimos años en la edad pediátrica², sobre todo en pacientes que precisan estancia en unidades de cuidados intensivos (frecuentemente unido a la presencia de vías centrales y a la inmovilización prolongada de postoperatorios de cirugía toracoabdominal u ortopédica) así como al incremento en la prevalencia de ciertas patologías como la obesidad, los tumores y la enfermedad inflamatoria intestinal.

También se han descrito en la literatura otros casos de TVP asociados a hipernatremia en relación a diabetes insípida, como en el caso que se describe³. Además conviene reseñar que en la mayoría de los pacientes pediátricos con TVP se identifica un perfil protrombótico, por lo que es necesario descartar estos factores predisponentes al realizar el diagnóstico inicial⁴.

Dada la poca sintomatología de la TVP en sus primeras etapas, es necesario asociar los datos clínicos a datos analíticos (dímero D) así como a la identificación de posibles factores de riesgo, como han hecho algunos modelos predictivos⁵ para estratificar a los pacientes con alta sospecha diagnóstica. En estos casos, se realizará la ecografía-doppler para su confirmación, dada la sensibilidad de esta prueba para detectar en los miembros inferiores déficit de flujo en la vena afectada⁶.

Aunque el paciente expuesto estuvo con tratamiento anti-coagulante durante 6 meses, se ha propuesto que en aquellos casos con bajo riesgo de recurrencia, en los que no concurren factores de riesgo mantenidos, este tratamiento puede mantenerse durante un menor tiempo (entre 6 semanas y 3 meses)⁶. No obstante, debido a la falta de estudios aleatorizados, en la edad pediátrica no existen recomendaciones terapéuticas a este respecto, de modo que la mayoría de las pautas de tratamiento son extrapoladas de los estudios en adultos.

Del mismo modo, tampoco existen recomendaciones específicas sobre la prevención de la TVP, pues el régimen profiláctico óptimo es desconocido; en cualquier caso se deben valorar para cada paciente los riesgos potenciales (hemorragia por sangrado activo) frente a los beneficios⁷. La edad es un factor que se debe considerar de forma primordial, ya que los escasos estudios publicados sugieren que la profilaxis no es necesaria en los menores de 13 años⁸. Aun así, no debemos olvidar que la forma de prevención más sencilla y eficaz es iniciar la deambulación lo antes posible.

Bibliografía

1. Dasi-Carpo MA. Trastornos trombóticos de coagulación: trombosis y tratamiento antitrombóticos en niños. *An Pediatr Contin.* 2007;5: 189-96.
2. Vu LT, Nobuhara KK, Lee H, Farmer DL. Determination of risk factors for DVT in hospitalized children. *J Pediatric Surg.* 2008;43: 1095-9.
3. Bergara I, Aversa L, Heinrich JJ. Peripheral venous thrombosis in children and adolescents with adipsic hypernatremia secondary to hypothalamic tumors. *Horm Res.* 2004;61:108-10.

4. Rask O, Berntorp E, Ljung R. Risk factors for venous thrombosis in Swedish children and adolescents. *Acta Paediatr.* 2005;94: 717–22.
 5. Lozano F. Actualización en trombosis venosa profunda que afecta a las extremidades inferiores: diagnóstico. *Angiología.* 2003;55: 476–87.
 6. Manco-Johnson M. How I treat venous thrombosis in children. *Blood.* 2006;107:21–9.
 7. Jiménez García R, Serrano A. Cuidados postestabilización del niño politraumatizado. En: Casado Flores J, Serrano A, editores. *Urgencias y tratamiento del niño grave*, 2ª Ed. Madrid: Ediciones Ergón; 2007. p. 808–9.
 8. Azu MC, McCormack JE, Scriven RJ, Brebbia JS, Shapiro MJ, Lee TK. Venous thromboembolic events in trauma patients: is prophylaxis necessary? *J Trauma.* 2005;59:1345–9.
- B. Fernández Valle*, E. Palomo Atance,
M.J. Ballester Herrera y M.A. González Marín
- Hospital General de Ciudad Real, Ciudad Real, España*
- *Autor para correspondencia.
Correo electrónico: barbarafernandezvalle@gmail.com
(B. Fernández Valle).

doi:10.1016/j.anpedi.2010.02.016

Sinovitis crónica monoarticular resistente a tratamiento: lipoma arborescente

Treatment resistant chronic monoarticular synovitis: Lipoma arborescens

Sr. Editor:

El lipoma arborescente es una proliferación vellosa y lipomatosa de la membrana sinovial de carácter benigno. Esta entidad afecta generalmente a adultos, siendo excepcional encontrarla en población pediátrica (11 casos recogidos en la bibliografía en pacientes menores de 15 años).

Esta rara entidad afecta generalmente a la articulación de la rodilla, pudiendo ser bilateral¹ e incluso afectar a múltiples articulaciones². También se han descrito en hombro, cadera, vainas tendinosas³... La verdadera etiología es todavía desconocida. Los hallazgos clínicos incluyen un cuadro de inflamación articular lentamente

progresivo acompañado de episodios recurrentes de derrame articular.

Se trata de una niña de 10 años que presenta inflamación de rodilla derecha de 2 años de evolución. Sin antecedentes de interés sufre traumatismo banal hace 2 años, diagnosticado en urgencias de monoartritis postraumática, tratado con reposo y medidas antiinflamatorias. Ante la no remisión del cuadro es valorada por reumatología infantil. Tras radiografía simple sin hallazgos significativos se realiza artrocentesis, obteniendo líquido sinovial de aspecto claro, amarillento, sin sangre, con viscosidad disminuida, y celularidad escasa (leucocitos <2.000/ μ l). Debido a episodios recurrentes de derrame articular y aumento de reactantes de fase aguda en la analítica se etiqueta el cuadro como monoartritis de características inflamatorias, iniciando tratamiento con metotrexate y terapia corticoidea, sin obtener mejoría, por lo que se realiza interconsulta a ortopedia infantil.

A la exploración presenta dolor a palpación y a la movilización articular. Intensa tumefacción que afecta fundamentalmente a fondos de saco suprarrotulianos. Limitación marcada del balance articular (flexión 50° y extensión -5°) que dificultan la deambulación.

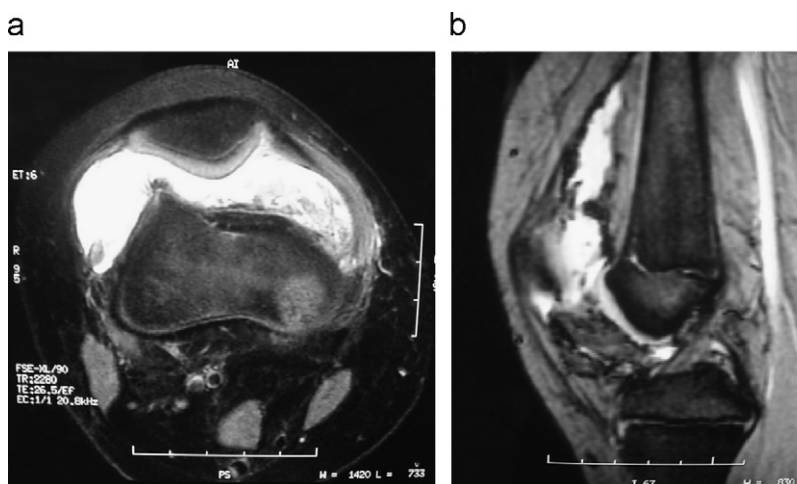


Figura 1 Resonancia magnética en secuencia T2. a) corte axial. b) corte sagital.