

ARCHIVOS DE LA SOCIEDAD ESPAÑOLA DE OFTALMOLOGÍA

www.elsevier.es/oftalmologia



Original

Evaluación de la órbita mediante secuencias short-tau inversion-recovery (STIR) en resonancia nuclear magnética en la orbitopatía de Graves

N. Rodríguez-González^a, C. Pérez-Rico^{b,*}, R. López-Para Giménez^c, J. Arévalo-Serrano^d, B. Del Amo García^e, L. Calzada Domingo^e, L. Flores Ruiz^e y R. Blanco^f

^a Servicio de Oftalmología, Hospital General Universitario de Guadalajara, Guadalajara

^b Servicio de Oftalmología, Hospital Universitario Príncipe de Asturias, Universidad de Alcalá, Madrid

^c Servicio de Radiología, Hospital Universitario Príncipe de Asturias, Madrid

^d Servicio de Medicina Interna, Hospital Universitario Príncipe de Asturias, Madrid

^e Servicio de Radiología, Hospital Universitario Príncipe de Asturias, Madrid

^f Departamento de Cirugía, Universidad de Alcalá, Madrid

INFORMACIÓN DEL ARTÍCULO

Historia del artículo:

Recibido el 27 de julio de 2010

Aceptado el 14 de junio de 2011

On-line el 9 de septiembre de 2011

Palabras clave:

Orbitopatía de Graves

Músculos extraoculares

Resonancia nuclear magnética

Exoftalmos

Actividad clínica (CAS)

RESUMEN

Objetivo: Evaluar las estructuras orbitarias mediante secuencias short-tau inversion-recovery (STIR) en resonancia nuclear magnética (RNM) y establecer correlaciones con los signos de actividad clínica (CAS) y severidad en pacientes con hipertiroidismo y orbitopatía Graves (OG).

Métodos: Estudio clínico de casos y controles, observacional y transversal. Veintiocho pacientes en estatus eutiroides postratamiento y OG (grupo OG) y 15 sujetos controles (grupo control) fueron evaluados. Se realizó una exploración oftalmológica completa a los participantes y se determinó la actividad y severidad de la OG, según recomendaciones EUGOGO (Grupo Europeo en Orbitopatía Graves). Áreas de sección transversal de los músculos extraoculares (MOE), volúmenes de los tejidos orbitarios y ratios (SIR) de intensidad de señal del MOE más inflamado fueron calculados usando secuencias STIR-T2 en RNM. Se establecieron correlaciones entre variables.

Resultados: Los incrementos en las áreas de sección transversal y volúmenes fueron significativos en la mayoría de los MOE ($p < 0,001$), pero no en el área de sección transversal del recto lateral. Se encontraron diferencias significativas en valores SIR entre ambos grupos ($p < 0,001$). No se establecieron correlaciones significativas entre el área total de sección transversal de los MOE, volúmenes de los tejidos orbitarios, valores SIR y signos de actividad clínica.

Conclusiones: Dado el tamaño muestral del estudio, con la necesidad obvia de estudios más amplios, no podemos demostrar que las secuencias STIR en RNM sean una herramienta sensible para evaluar cambios inflamatorios y actividad clínica en la OG de larga evolución, posiblemente debido a que se halle en fase inactiva.

© 2010 Sociedad Española de Oftalmología. Publicado por Elsevier España, S.L. Todos los derechos reservados.

* Autor para correspondencia.

Correo electrónico: cinta.perezrico@gmail.com (C. Pérez-Rico).

0365-6691/\$ - see front matter © 2010 Sociedad Española de Oftalmología. Publicado por Elsevier España, S.L. Todos los derechos reservados.

doi:10.1016/j.oftal.2011.06.010

Short-tau inversion-recovery (STIR) sequence magnetic resonance imaging evaluation of orbital structures in Graves' orbitopathy

A B S T R A C T

Keywords:

Graves' orbitopathy
Extraocular muscle
Magnetic resonance imaging
Exophthalmos
Clinical activity

Objective: To evaluate the orbital structures and to establish correlations with disease activity and severity in patients with Graves' hyperthyroidism and orbitopathy (GO) using short-tau inversion-recovery (STIR) sequence magnetic resonance imaging (MRI).

Methods: Observational, cross-sectional, case-control study. Twenty-eight patients with euthyroid status after treatment and GO (GO group) and 15 control subjects (control group) were included. Patients underwent a complete ophthalmologic examination and were then assessed according to the EUGOGO (European Group on Graves' Orbitopathy) recommendations. Muscle cross-sectional areas, orbital tissue volumes and the signal intensity ratio (SIR) from the most inflamed extraocular muscle were calculated using a STIR-T2 weighted sequence MRI. Correlations between clinical and MRI measurements were analyzed.

Results: Enlargements in the cross-sectional areas and volumes were significant for most EOMs ($P < .001$), but not for the lateral rectus muscle cross-sectional area. A significant difference in SIR values between patients with GO and control subjects ($P < .001$) was found. No significant correlations were found between muscle cross-sectional areas, orbital tissue volumes, SIR values and the clinical activity parameters.

Conclusions: Given the small sample size of our study, with the obvious need for larger clinical trials, we were unable to demonstrate that the STIR sequences in MRI are a sensitive tool in assessing patients with longstanding GO in order to detect inflammatory changes and activity follow-up, possibly because it is in inactive phase. Meanwhile, it is still necessary to continue performing a thorough clinical evaluation in the therapeutic management of GO.

© 2010 Sociedad Española de Oftalmología. Published by Elsevier España, S.L. All rights reserved.

Introducción

La orbitopatía de Graves (OG) es un proceso autoinmune asociado con la enfermedad tiroidea que afecta al espacio retrocular¹. En la mayoría de los casos su diagnóstico está basado en la coexistencia de los típicos signos oculares y síntomas hipertiroideos, pruebas de función tiroidea anormales o niveles elevados de auto-anticuerpos. La OG se caracteriza por inflamación, congestión, hipertrofia y fibrosis de la grasa orbitaria y músculos que conlleva al engrosamiento de los tejidos, en especial de los músculos oculares extrínsecos (MOE). La evaluación de la actividad de la OG es importante para predecir los resultados del tratamiento médico, ya que es más efectivo en pacientes en fase activa². Mourits et al³ establecieron unos signos clínicos de actividad (CAS) en OG y encontraron que CAS se relacionaba con la respuesta al tratamiento inmunosupresor. Sin embargo, en muchos pacientes la actividad de la OG no está clínicamente clara, ya que tanto la OG activa como inactiva pueden presentar signos oculares severos, haciendo imposible tomar decisiones terapéuticas correctas sin la ayuda de técnicas de neuroimagen.

La resonancia nuclear magnética (RNM) puede ayudar a diferenciar entre OG activa e inactiva y quizás a seleccionar a aquellos pacientes que probablemente respondan a terapia inmunosupresora⁴⁻⁶. Las secuencias short-tau inversion-recovery (STIR) suprimen la señal grasa y permiten una evaluación más adecuada de los tejidos patológicos⁷. La intensidad de señal en STIR se relaciona directamente con el incremento del tiempo de relajación en T2 causado por el aumento del contenido acuoso en los tejidos y se correlaciona con la actividad inflamatoria en la OG⁸⁻¹⁰. Las mediciones más

sensibles para estimar la afectación de los MOE en OG fueron las determinaciones de sus volúmenes y áreas máximas de sección transversal¹¹⁻¹³. Recientemente, Mayer et al¹⁴ han reportado que la intensidad de señal del MOE más inflamado se correlacionaba con CAS. Sin embargo, hay autores que argumentan que el estudio de RNM no sustituye a la evaluación clínica.

En este estudio, se evaluaron las estructuras orbitarias mediante secuencias STIR en RNM en pacientes con hipertiroidismo de Graves y OG, y se establecieron correlaciones con la actividad y severidad de la enfermedad.

Sujetos, material y métodos

En este estudio clínico de casos y controles, observacional y transversal se han evaluado 28 pacientes consecutivos con hipertiroidismo Graves y OG (grupo OG; 24 mujeres y 4 hombres; edad media, 47,5 años; rango, de 26 a 72 años) y 15 sujetos sanos (grupo control; 12 mujeres y 3 hombres; edad media, 50,73 años; rango, de 35 a 67 años). Los criterios de inclusión fueron: pacientes con hipertiroidismo de Graves y OG, en tratamiento tiroideo y estatus bioquímico eutiroideo. Los criterios de exclusión fueron: inflamaciones orbitarias de origen desconocido, OG eutiroidea o hipotiroidea, tratamiento inmunosupresor previo con esteroides, radioterapia previa de la órbita, y descompresión quirúrgica orbitaria. El consentimiento informado fue firmado por los participantes. El protocolo del estudio fue aprobado por el Comité Ético del Hospital Universitario Príncipe de Asturias y del Hospital General Universitario de Guadalajara y los procedimientos se adhirieron a

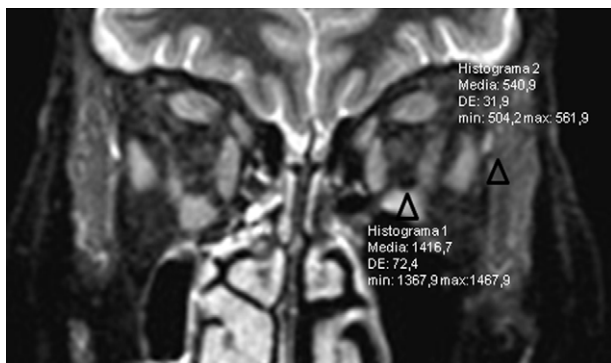


Figura 1 – Imagen de resonancia nuclear magnética (RNM) en secuencias short-tau inversion-recovery (STIR) y plano coronal. Medida de la intensidad de señal intramuscular con una región de interés triangular estándar de 1-mm² (RDI) en el músculo recto inferior y músculo temporal ipsilateral.

los principios de la Declaración de Helsinki. A todos los participantes se les realizó una exploración oftalmológica completa y se evaluó la actividad y severidad de la OG, según las recomendaciones de EUGOGO (Grupo Europeo en Orbitopatía Graves)¹⁵.

Resonancia nuclear magnética

Se utilizó una Unidad de RNM Philips Gyroscan (Philips Medical Systems, Best, The Países Bajos) funcionando a 1,5 Tesla con antena de superficie. El protocolo del estudio incluía: imágenes (FFE-3D)-T1 en plano axial, imágenes (TSE)-T2 en plano axial y una secuencia de imágenes (STIR)-T2 con supresión grasa en plano coronal. El análisis de las imágenes se realizó de forma semiautomática (ViewForum R5.1V1L1 SP1, Philips Systems).

En secuencias axiales TSE-T2 en el plano neuroocular, se trazó una línea entre los procesos frontales y la distancia perpendicular en mm desde el vértice de la córnea a la línea, se tomó como medida de exoftalmos. En secuencias coronales STIR-T2, a 10 mm del polo posterior del globo ocular en cada sujeto del estudio¹², determinamos las áreas de sección transversal de los MOE; y sus volúmenes, multiplicando la suma de todas las áreas de las secciones transversales por el espesor del corte y gap. Así, calculamos las mediciones de los siguientes MOE: complejo elevador del párpado superior/ recto superior, recto medial (RM), recto inferior (RI), recto lateral (RL) y oblicuo superior. Además, se calculó el área total de los MOE, volumen orbitario total (VOT), volumen muscular total (VMT), volumen graso total (VGT) y volumen muscular y graso (VMG), suma del VMT y VGT.

También, en secuencias coronales STIR-T2, determinamos la máxima intensidad de señal en el MOE más inflamado usando una región de interés triangular estándar de 1 mm² y calculamos su relación con la intensidad de señal del músculo temporal ipsilateral (SIR), tomado como referencia estándar ya que nunca se afecta en la OG (fig. 1).

Tabla 1 – Evaluación clínica de los pacientes con orbitopatía de Graves

| | |
|---------------------------------|---------------|
| Edad (años) | 47,5 DE 11,53 |
| Hombre/Mujer | 4/24 |
| Tiempo evolución EG (años) | 5,42 DE 3,81 |
| Tiempo evolución OG (años) | 4,28 DE 3,68 |
| Medicación anti-tiroidea | 25 (92,59) |
| Terapia previa radio-iodo | 14/34 (40,74) |
| Tiroidectomía previa | 4 (14,81) |
| Consumo de tabaco | 15 (55,55) |
| Niveles T ₄ (ng/ dl) | 1,12 DE 0,34 |
| Niveles TSH (mU/ l) | 1,19 DE 1,99 |

Datos expresados en medias y desviación estándar (DE), y porcentajes.

EG: enfermedad de Graves; OG: orbitopatía Graves; T₄: tiroxina; TSH: tirotrópina.

Análisis estadístico

La relación entre una variable categórica y una cuantitativa fue analizada mediante la comparación de medias con la prueba t de Student si se cumplían las condiciones de normalidad y de igualdad de varianzas o en caso de no cumplirse, con la prueba no paramétrica U de Mann-Whitney. La relación entre dos variables cuantitativas fue evaluada con el coeficiente de correlación de Pearson o de Spearman. Valores de $p < 0,05$ fueron considerados estadísticamente significativos. El tratamiento estadístico fue efectuado mediante el programa SPSS 14.0 para Windows (SPSS Inc, Chicago, IL, EE.UU.).

Resultados

Los datos demográficos y las características clínicas de los pacientes del grupo OG se muestran en la tabla 1.

Mediciones de las áreas de sección transversal y volúmenes de los MOE

Se ha evaluado en ocho pacientes la fiabilidad de las mediciones volumétricas del RM mediante el coeficiente de correlación intraclase (CCI). La variabilidad intraobservador estimada fue de 0,988 con un IC 95% de 0,966 a 0,996, $p < 0,0005$.

La figura 2 muestra las mediciones de las áreas de sección transversal y volúmenes de los MOE en los grupos control y OG para ambas órbitas. No se observaron diferencias significativas entre grupos respecto a las mediciones de las áreas de sección transversal del músculo RL, pero sí en el resto de los MOE. Las mediciones de los volúmenes, en el grupo OG, se encontraron significativamente incrementadas en todos los MOE. También, se observó en el grupo OG una correlación significativa entre las áreas de sección transversal y volúmenes de los músculos RM (r Spearman = 0,449, $p < 0,001$) y RI (r Spearman = 0,511, $p < 0,0005$), pero no en el resto de MOE. Además, el área total de sección transversal de los MOE se correlacionó significativamente con el VMT (r Spearman = 0,507, $p < 0,0005$), y el VMG (r Spearman = 0,458, $p < 0,001$).

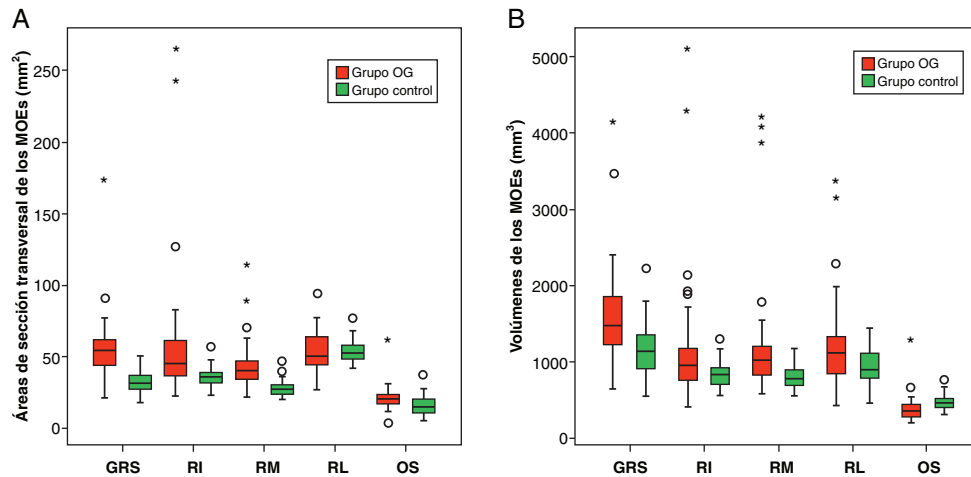


Figura 2 – Diagramas de cajas (mediana con amplitud intercuartil) mostrando (A), las áreas de sección transversal (mm^2) y los volúmenes (mm^3) de los músculos oculares extrínsecos (MOE) en los grupos control y OG (orbitopatía de Graves): complejo elevador del párpado superior/ recto superior (GRS) ($p < 0,0005$ y $p < 0,001$, respectivamente), recto inferior (RI) ($p < 0,0005$ y $p < 0,05$, respectivamente), recto medial (RM) ($p < 0,0005$ y $p < 0,0005$, respectivamente), recto lateral (RL) ($p > 0,05$ y $p < 0,05$, respectivamente), y oblicuo superior (OS) ($p < 0,01$ y $p < 0,0005$, respectivamente).

Tabla 2 – Resumen de datos de RNM: exoftalmos, medidas volumétricas y valores de SIR en el MOE más inflamado

| | Grupo control (n = 30) | Grupo OG (n = 56) | Diferencia (95% IC) | p |
|-----------------------|------------------------|--------------------|-----------------------|--------|
| Exoftalmos (mm) | 18,18 DE 2,26 | 23,16 DE 3,99 | 5,04 (3,47 – 6,60) | 0,0001 |
| VOT (mm^3) | 37.860 DE 5.500 | 42.320 DE 8.430 | 4.460 (1.070 – 7.860) | 0,006 |
| VMT (mm^3) | 4.240 DE 6.200 | 5.500 DE 2.150 | 1.260 (650 – 1.880) | 0,0001 |
| VGT (mm^3) | 24.040 DE 5.040 | 27.620 DE 6.540 | 3.580 (840 – 6.320) | 0,012 |
| VMG (mm^3) | 28.280 DE 5.260 | 33.180 \pm 8.050 | 4.890 (1.640 – 8.150) | 0,002 |
| SIR | 2,89 DE 0,97 | 3,80 \pm 0,94 | 0,9081 (0,47 – 1,34) | 0,0001 |

Datos expresados como media y desviación estándar (DE).

MOE: músculos oculares extrínsecos; RNM: resonancia nuclear magnética; SIR: ratio de intensidad de señal; VOT: volumen orbitario total; VMT: volumen muscular total; VGT: volumen graso total; VMG: volumen muscular y graso.

Exoftalmos y medidas radiológicas de los tejidos orbitarios

La **tabla 2** muestra los valores medios de exoftalmos, volúmenes de los tejidos orbitarios y SIR en los grupos control y OG para ambas órbitas. Las diferencias fueron significativas para todos los parámetros evaluados.

La medida del exoftalmos se correlacionó significativamente con varias medidas volumétricas de los tejidos orbitarios (**tabla 3**) y también con el ratio VMT/VOT (r Pearson = 0,328, $p < 0,05$) y el ratio VMG/VOT (r Pearson = 0,449, $p < 0,001$), pero no con el ratio VGT/VOT. Estos ratios fueron calculados para estandarizar el volumen de cada tejido orbitario con el VOT.

Tabla 3 – Correlaciones entre exoftalmos y medidas volumétricas en RNM

| Variables correlacionadas | r Spearman | p |
|---------------------------|------------|-------|
| Exoftalmos vs VMT | 0,339 | 0,01 |
| Exoftalmos vs VGT | 0,286 | 0,035 |
| Exoftalmos vs VMG | 0,289 | 0,032 |

RNM: resonancia nuclear magnética; VGT = volumen graso total; VMG: volumen muscular y graso; VMT: volumen muscular total.

El ratio VGT/VMT fue analizado para determinar la participación de los tejidos orbitarios en el incremento de volumen orbitario. Los valores medios del ratio VGT/VMT fueron 5,67 DE 1,16 en el grupo control y 5,02 DE 1,41 en el grupo OG ($p > 0,05$), indicando que el incremento del VGT y VMT fue proporcional en los pacientes con OG.

Los valores SIR se correlacionaron significativamente con el VMT (r Spearman = 0,388, $p < 0,05$) y exoftalmos (r Spearman = 0,288, $p < 0,05$), pero no con el VGT, VMG o con el área total de sección transversal de los MOE.

Asociaciones entre la actividad clínica y la severidad de la OG y medidas radiológicas en RNM

En nuestro estudio, solo el 18% de los pacientes tenían una OG activa con un CAS ≥ 3 . No se encontraron correlaciones significativas entre CAS y exoftalmos, área total de sección transversal de los MOE, VMT, VGT o SIR. Basándonos en las medidas de severidad clínica, 3 pacientes presentaban una OG leve, 25 pacientes una OG moderada y ningún paciente una OG severa. El grado de severidad se correlacionó significativamente con exoftalmos ($p < 0,01$), pero no con el área total de sección transversal de los MOE, VMT, VGT o SIR. La **tabla 4** muestra las relaciones entre los diferentes aspectos

Tabla 4 – Comparaciones entre la severidad de la OG y diversas mediciones en RNM

| | Apertura palpebral | | Exoftalmometría Hertel | | Diplopia subjetiva | | Queratitis | |
|----------------|--------------------|-------|------------------------|--------|--------------------|-------|-------------------|-------|
| | r Spearman | p | r Spearman | p | Diferencia medias | *p | Diferencia medias | *p |
| Exoftalmos | 0,260 | 0,068 | 0,569 | 0,0001 | 2,796 | 0,008 | 0,116 | 0,886 |
| Área total MOE | 0,330 | 0,022 | 0,350 | 0,015 | 28,965 | 0,039 | 7,414 | 0,475 |
| VMT | 0,202 | 0,168 | 0,412 | 0,004 | 1,821 | 0,199 | 0,556 | 0,341 |
| VGT | 0,370 | 0,010 | 0,361 | 0,013 | 3,443 | 0,137 | 3,742 | 0,011 |
| SIR | 0,115 | 0,459 | 0,291 | 0,055 | 0,646 | 0,143 | 0,477 | 0,248 |

MOE = músculos oculares extrínsecos; OG = orbitopatía Graves; RNM = resonancia nuclear magnética; SIR = ratio de intensidad de señal; VGT = volume graso total; VMT = volume muscular total.
p = Mann-Whitney U-test.

de severidad de la OG y los diversos parámetros radiológicos evaluados.

Discusión

En nuestro estudio, evaluamos clínicamente y mediante secuencias STIR de RNM, la actividad y severidad de la OG en pacientes con hipertiroidismo de Graves. Nuestros resultados revelaron ausencia de correlación significativa entre el área total de sección transversal de los MOE y CAS. Sin embargo, el área total se correlacionó significativamente con algunas medidas de severidad, tales como la apertura palpebral, exoftalmometría Hertel y la presencia de diplopia subjetiva. Mayer et al¹⁴ reportaron que las medidas de las áreas de sección transversal de los MOE en el punto de máxima inflamación muscular, en imágenes STIR y T1, se correlacionaron pobremente con CAS; pero en ambas secuencias los cambios en las medidas de estas áreas si se correlacionaron significativamente con cambios en CAS, apoyando la idea de que medidas aisladas de las áreas de sección transversal de los MOE no son suficientes para establecer una adecuada medida de la actividad clínica de la OG.

Otros estudios sobre asociaciones entre el engrosamiento muscular y la actividad clínica en OG tampoco han sido concluyentes, posiblemente debido a la ausencia de uniformidad en los métodos de medida en RNM y a la dificultad en determinar los volúmenes de los MOEs¹⁶. Así pues, la evaluación del engrosamiento de los MOE debería estar basada en valores normales obtenidos de sujetos controles con la misma unidad de RNM. En contraste con estudios previos¹⁷⁻¹⁹, nuestros resultados revelaron engrosamiento de los MOE en la mayoría de los pacientes, pero sin correlación significativa con CAS. Una posible explicación a este hecho sería que el grupo OG de nuestro estudio está constituido por un alto número de pacientes con una OG de larga evolución (tiempo medio de evolución de la OG: 4,28 años; rango: 0,5 a 11 años), sugiriendo que la mayoría de estos pacientes han entrado en la fase cicatricial de la misma y por tanto es poco probable que estén activos. Por tanto, el incremento de volumen muscular representaría fibrosis y degeneración grasa de los músculos, lo cual lógicamente no influye en el CAS, aunque cierto grado de inflamación no pueda ser excluido. Nosotros creemos que CAS es difícil de evaluar en pacientes con OG de larga evolución y que no representa la típica actividad inflamatoria de la enfermedad. Por ejemplo, la hinchazón de los párpados es un signo de CAS de

interpretación problemática, debido a que a menudo aparecen hinchados como consecuencia del aumento del volumen orbitario y de la herniación de la grasa; y esto es diferente del edema infiltrativo de los párpados típico de la fase activa. La hiperemia conjuntival es también difícil de evaluar debido a que una pequeña retracción palpebral o exposición podría causar inyección conjuntival que no se relaciona con la actividad de la OG. La presencia de queratitis también se ha asociado a inyección conjuntival y exposición. Por todas estas razones, creemos que CAS es menos preciso para evaluar la OG de larga evolución.

El plano coronal es el más frecuentemente utilizado para evaluar el tamaño de los MOE^{13,20,21}, debido a que todos los músculos rectos los visualizamos en la misma imagen. Usando ratios de volúmenes musculares entre pacientes con OG y sujetos controles, hemos encontrado que el músculo más engrosado fue el RM (ratio: 1,48) y el RI (ratio: 1,36), en concordancia con otros estudios^{4,20}. Además, hemos encontrado diferencias significativas en las medidas de las áreas de sección transversal y volúmenes de los MOE, a excepción del área de sección transversal del músculo RL. El curso oblicuo de los MOE en la órbita explicaría porque sus áreas de sección transversal en el plano coronal se hallan distorsionadas, siendo el RL el músculo más distorsionado. Szucs-Farkas et al¹² reportaron que en pacientes con OG, los volúmenes de los músculos rectos, a excepción del RL, pueden ser estimados por la simple medida de sus áreas de sección transversal en un plano coronal apropiadamente elegido. Usando el mismo plano coronal, nosotros mostramos que las medidas de las áreas de sección transversal son apropiadas solo para estimar los volúmenes del RM y RI, posiblemente debido al pequeño número de pacientes de nuestro estudio.

Los MOE y la grasa orbitaria son los principales tejidos involucrados en el incremento del contenido orbitario en OG. En este sentido, estudios previos han calculado la prevalencia del incremento del tejido muscular y graso en la OG^{22,23}, estableciendo asociaciones con las características oftalmológicas y endocrinas de estos pacientes²². En nuestro estudio, la participación de los MOE fue claramente predominante y la principal causa de exoftalmos. Aunque el incremento del VGT fue mayor que el del VMT en términos absolutos, la ratio de VGT (ratio: 1,15) entre pacientes con OG y sujetos controles fue menor a la ratio de VMT (ratio: 1,3). Nishida et al²⁴ también mostraron la participación de la grasa orbitaria en el grado de exoftalmos en pacientes con OG. En contraste, Kvetny et al¹⁹ reportaron una disminución del volumen de la grasa

orbitaria, posiblemente debido a que los músculos hinchados comprimirían la grasa orbitaria. Una explicación sería que es imposible comparar estudios en los que el estatus clínico de la OG, tales como la severidad y CAS, no venga reflejado debido a que en la enfermedad de Graves el volumen muscular depende de la severidad de la orbitopatía.

En secuencias STIR, la intensidad de señal del MOE más inflamado se ha correlacionado con la actividad de la OG^{10,14,25,26}. En concordancia con estudios previos^{5,14,26}, nuestros resultados revelaron diferencias significativas en los valores SIR entre pacientes con OG y sujetos controles ($p < 0,0005$), lo que nos sugiere la presencia de edema en los MOE; pero en nuestro caso, no encontramos correlaciones significativas entre los valores SIR y los signos de CAS, lo cual es probablemente debido al pequeño tamaño de la muestra de nuestro estudio (potencia test = 22%). Otra posible explicación sería que los valores elevados de SIR de nuestros pacientes, la mayoría con OG de larga evolución, se corresponderían con la presencia de un edema orbitario congestivo debido a la reducción del flujo venoso por el efecto compresivo de los MOE engrosados, más que con un edema inflamatorio. Así, para diferenciar entre inflamación y congestión, sería más apropiado determinar los valores SIR en RNM con gadolinio²⁶.

En el futuro, es de esperar que las nuevas tecnologías en RNM, como RNM relaxometría, RNM de alta resolución a 3,0 Teslas o la RNM/ tomografía por emisión de positrones (RNM/PET) con la utilización de moléculas específicas, nos proporcionarán una mejor evaluación de la actividad de la OG. Dado el tamaño muestral del estudio, con la necesidad obvia de estudios más amplios, no podemos demostrar que las secuencias STIR en RNM sean una herramienta sensible para evaluar cambios inflamatorios y actividad clínica en la OG de larga evolución, posiblemente debido a que se halle en fase inactiva.

Conflicto de intereses

Los autores declaran no tener ningún conflicto de intereses.

Agradecimientos

Este estudio ha sido financiado por FISCAM PI-2008/9 y por la Fundación para la Investigación Biomédica del Hospital Universitario Príncipe de Asturias (Alcalá de Henares, Madrid).

BIBLIOGRAFÍA

1. Heufelder AE. Pathogenesis of Graves' ophthalmopathy: recent controversies and progress. *Eur J Endocrinol.* 1995;132:532-41.
2. Wiersinga WM. Advances in medical therapy of thyroid-associated ophthalmopathy. *Orbit.* 1996;15:177-86.
3. Mourits MP, Prummel MF, Wiersinga WM, Koornneef L. Clinical activity score as a guide in the management of patients with Graves' ophthalmopathy. *Clin Endocrinol (Oxf).* 1997;47:9-14.
4. Ohnishi T, Noguchi S, Maurakami N, Tajiri J, Harao M, Kawamoto H, et al. Extraocular muscles in Graves' ophthalmopathy: usefulness of T2 relaxation measurements. *Radiology.* 1994;190:857-62.
5. Laitt RD, Hoh B, Wakeley C, Kabala J, Harrad R, Potts M, et al. The value of the short tau inversion recovery sequence in magnetic resonance imaging of thyroid eye disease. *Br J Radiol.* 1994;67:244-7.
6. Bailey CC, Kabala J, Laitt R, Goddard P, Hoh HB, Potts MJ, et al. Magnetic resonance imaging in thyroid eye disease. *Eye.* 1996;10:617-9.
7. Armstrong SJ, Wakeley CJ, Goddard PR, Watt I. Review of the use of MRI in soft tissue lesions. *Clin Radiol.* 1992;46:311-7.
8. Hosten N, Sander B, Cordes M, Schubert CJ, Schörner W, Felix R. Graves' ophthalmopathy: MR imaging of the orbits. *Radiology.* 1989;172:759-62.
9. Just M, Kahaly G, Higer HP, Rösler HP, Kutzner J, Beyer J, et al. Graves ophthalmopathy: role of MR imaging in radiation therapy. *Radiology.* 1991;179:187-90.
10. Mayer E, Herdman G, Burnett C, Kabala J, Goddard P, Potts MJ. Serial STIR magnetic resonance imaging correlates with clinical score of activity in thyroid eye disease. *Eye.* 2001;15:313-8.
11. Firkak MJ, Harrison RM, Williams ED, Coulthard A. Measuring extraocular muscle volume using dynamic contours. *Br J Radiol.* 2001;19:257-65.
12. Szucs-Farkas Z, Toth J, Balazs E, Galuska L, Burman KD, Karanyi Z, et al. Using morphologic parameters of extraocular muscles for diagnosis and follow-up of Graves' ophthalmopathy: diameters, areas or volumes? *Am J Radiol.* 2002;179:1005-10.
13. Kahaly GJ. Recent developments in Graves' ophthalmopathy imaging. *J Endocrinol Invest.* 2004;27:254-8.
14. Mayer EJ, Fox DL, Herdman G, Hsuan J, Kabala J, Goddard P, et al. Signal intensity, clinical activity and cross-sectional areas on MRI scans in thyroid eye disease. *Eur J Radiol.* 2005;56:20-4.
15. Wiersinga WM, Perros P, Kahaly GJ. Clinical assessment of patients with Graves' orbitopathy: the European Group on Graves' Orbitopathy recommendations to generalists, specialists and clinical researchers. *Eur J Endocrinol.* 2006;155:387-99.
16. Bijlsma WR, Mourits MP. Radiologic measurement of extraocular muscle volumes in patients with Graves' orbitopathy: a review and guideline. *Orbit.* 2006;25:83-91.
17. Hiromatsu Y, Kojima K, Ishisaka N, Tanaka K, Sato M, Nonaka K, et al. Role of magnetic resonance imaging in thyroid-associated ophthalmopathy: its predictive value for therapeutic outcome of immunosuppressive therapy. *Thyroid.* 1992;2:299-305.
18. Nishikawa M, Yoshimura M, Toyoda N, Masaki H, Yonemoto T, Gondou A, et al. Correlation of orbital muscle changes evaluated by magnetic resonance imaging and thyroid-stimulating antibody in patients with Graves' ophthalmopathy. *Acta Endocrinol.* 1993;129:213-9.
19. Kvetny J, Puhakka KB, Røhl L. Magnetic resonance imaging determination of extraocular eye muscle volume in patients with thyroid-associated ophthalmopathy and proptosis. *Acta Ophthalmol Scand.* 2006;84:419-23.
20. Villadolid MC, Yokoyama N, Izumi M, Nishikawa T, Kimura H, Ashizawa K, et al. Untreated Graves' disease patients without clinical ophthalmopathy demonstrate a high frequency of extraocular muscle (EOM) enlargement by magnetic resonance. *J Clin Endocrinol Metab.* 1995;80:2830-3.
21. Demer JL, Kerman BM. Comparison of standardized echography with magnetic resonance imaging to measure extraocular muscle size. *Am J Ophthalmol.* 1994;118:351-61.
22. Regensburg NI, Wiersinga WM, Berendschot TT, Potgieser P, Mourits MP. Do subtypes of graves' orbitopathy exist? *Ophthalmology.* 2011;118:191-6.

23. Regensburg NI, Wiersinga WM, Berendschot TT, Saeed P, Mourits MP. Densities of orbital fat and extraocular muscles in Graves orbitopathy patients and controls. *Ophthal Plast Reconstr Surg.* 2011.
24. Nishida Y, Tian S, Isberg B, Hayashi O, Tallstedt L, Lennerstrand G. Significance of orbital fatty tissue for exophthalmos in thyroid-associated ophthalmopathy. *Graefes Arch Clin Exp Ophthalmol.* 2002;240: 515-20.
25. Hoh HB, Laitt RD, Wakeley C, Kabala J, Goddard P, Potts MJ, et al. The STIR sequence MRI in the assessment of extraocular muscles in thyroid eye disease. *Eye.* 1994;8:506-10.
26. Kirsch EC, Kaim AH, De Oliveira MG, von Arx G. Correlation of signal intensity ratio on orbital MRI-TIRM and clinical activity score as a possible predictor of therapy response in Graves' orbitopathy-a pilot study at 1.5 T. *Neuroradiology.* 2010;52:91-7.