

# ARCHIVOS DE LA SOCIEDAD ESPAÑOLA DE OFTALMOLOGÍA

www.elsevier.es/ofthalmologia



## Comunicación corta

# Rituximab en queratitis ulcerativa periférica asociada a artritis reumatoide

M. Albert<sup>a,\*</sup>, E. Beltrán<sup>b</sup> y L. Martínez-Costa<sup>a</sup>

<sup>a</sup> Servicio de Oftalmología, Hospital Dr. Peset, Valencia, España

<sup>b</sup> Servicio de Reumatología, Hospital Dr. Peset, Valencia, España

### INFORMACIÓN DEL ARTÍCULO

#### Historia del artículo:

Recibido el 15 de noviembre de 2010

Aceptado el 25 de enero de 2011

On-line el 5 de marzo de 2011

#### Palabras clave:

Rituximab

Queratitis periférica ulcerativa

Artritis reumatoide

#### Keywords:

Rituximab

Peripheral ulcerative keratitis

Rheumatoid arthritis

### R E S U M E N

**Caso clínico:** Se presentan dos pacientes diagnosticadas de artritis reumatoide de larga evolución que desarrollaron una queratitis ulcerativa periférica (QUP) grave. Habían sido tratadas previamente con fármacos modificadores de la enfermedad (FAME) y terapia biológica (TB) sin alcanzar un control clínico-biológico óptimo de su enfermedad. Se trataron inicialmente con corticoides sistémicos a dosis altas sin éxito. Rituximab indujo la regresión de las lesiones corneales y el control de su artritis reumatoidea.

**Discusión:** Rituximab puede ser una alternativa para detener la progresión de la QUP asociada a artritis reumatoide refractaria a otros fármacos.

© 2010 Sociedad Española de Oftalmología. Publicado por Elsevier España, S.L. Todos los derechos reservados.

### Rituximab in rheumatoid arthritis-associated peripheral ulcerative keratitis

#### A B S T R A C T

**Clinical case:** We report two cases of patients affected by longstanding rheumatoid arthritis who developed a severe form of peripheral ulcerative keratitis (PUK). Neither of them had an optimal biological and clinical control of their systemic illness despite being treated with several disease-modifying antirheumatic drugs (DMARDs) and biologic therapy. High-dose systemic corticosteroids were given to treat the PUK without any success. Rituximab resulted in a favourable response with resolution of the corneal lesions and optimal control of their systemic illness.

**Discussion:** Rituximab may be an additional tool to arrest progressive rheumatoid arthritis-associated PUK that is refractory to other drugs.

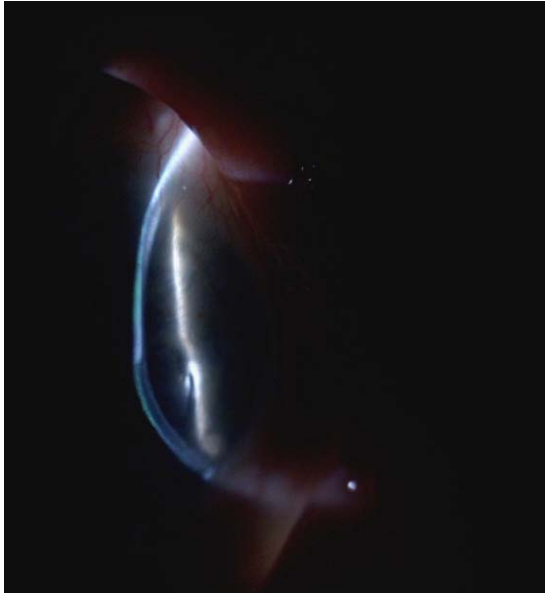
© 2010 Sociedad Española de Oftalmología. Published by Elsevier España, S.L. All rights reserved.

\* Autor para correspondencia.

Correo electrónico: albert.marfon@gva.es (M. Albert).

0365-6691/\$ – see front matter © 2010 Sociedad Española de Oftalmología. Publicado por Elsevier España, S.L. Todos los derechos reservados.

doi:10.1016/j.ofal.2011.01.003



**Figura 1 – Caso 1. Adelgazamiento corneal periférico extremo.**

## Introducción

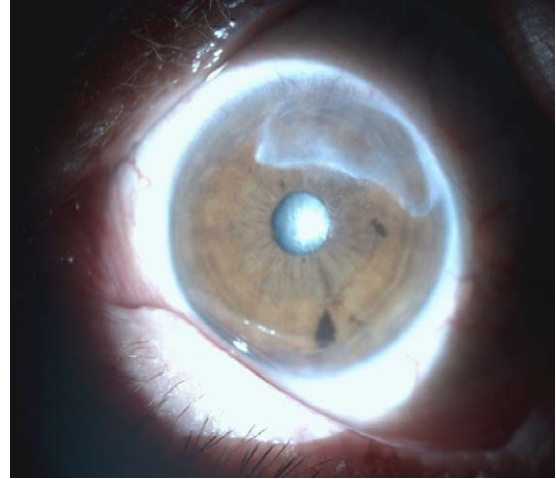
La queratitis ulcerativa periférica (QUP) se caracteriza por adelgazamiento corneal periférico importante, con alto riesgo de perforación<sup>1</sup>. Puede acompañarse de inflamación de la conjuntiva, epiesclera y esclera. Se clasifica en: a) QUP leve, adelgazamiento del espesor corneal del 25-50% y buena respuesta a corticoides y antiinflamatorios no esteroideos sistémicos o tópicos, y b) QUP grave, con adelgazamiento extremo que progresa a pesar del tratamiento corticoideo sistémico<sup>1</sup>.

## Caso clínico 1

Mujer de 58 años diagnosticada de artritis reumatoide (AR) seropositiva, erosiva y nodular con títulos altos de factor reumatoide de 15 años de evolución. Había recibido tratamiento previo con diferentes fármacos modificadores de la enfermedad (FAME): hidroxicloroquina, sulfasalacina, ciclosporina y leflunomida, retirados por ineficacia. Seguía tratamiento de fondo con metotrexato 25 mg/semanales/sc, prednisona 5-10 mg/día variables e infliximab 5 mg/kg/IV/8 semanas con un control aceptable de la enfermedad en los últimos 2 años con baja actividad sin alcanzar la remisión completa.

En su evolución presentó una artritis séptica de tobillo derecho con cultivo de líquido sinovial positivo para *Staphylococcus aureus*. Se retiró infliximab y se inició tratamiento con antibioterapia intravenosa.

A los 3 meses consulta por ojo rojo, dolor intenso periorbitario y fotofobia. Presenta infiltrado corneal periférico superior en semiluna con adelgazamiento estromal extremo asociado a escleritis (fig. 1). El cultivo del raspado corneal negativo. Ante la sospecha de QUP grave se inicia tratamiento con prednisona 1 mg/kg/día vía oral sin respuesta. Se pauta megadosis de metilprednisolona 1 g/IV/3 días. Además, se le realiza una resección quirúrgica del tejido conjuntival adyacente a la QUP y adhesivo de cianoacrilato para evitar la perforación ocular. La

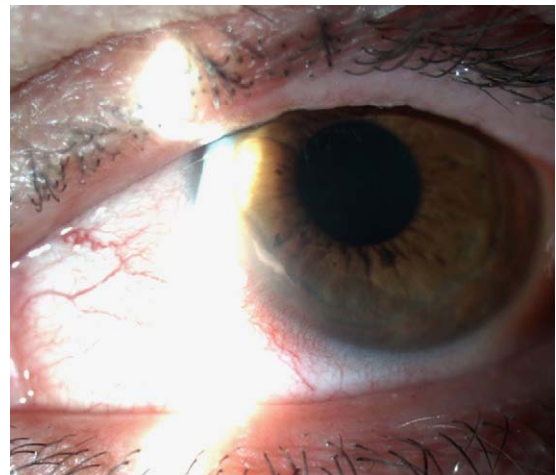


**Figura 2 – Caso 1. Leucoma corneal tras la resolución del proceso inflamatorio.**

paciente responde pobremente al tratamiento, con persistencia del dolor, la escleritis y el infiltrado corneal. Como además no existía un óptimo control de su enfermedad de base, decidimos iniciar perfusión de rituximab 1 g/i.v. dos infusiones separadas 15 días. A las 3 semanas del inicio del tratamiento se aprecia mejoría clínica significativa, presentando leucoma corneal de aspecto inactivo sin escleritis (fig. 2). Actualmente mantiene tratamiento con rituximab i.v. en pauta de AR cada 8 meses con buen control clínico.

## Caso clínico 2

Mujer de 52 años con AR seropositiva erosiva, títulos altos de factor reumatoide y anticuerpos antipéptido cíclico citrulinado (anti-CCP) de 12 años de evolución, con fallo secundario a infliximab y adalimumab. Presenta ojo rojo, dolor y fotofobia. Exploración: infiltrado corneal periférico en semiluna asociado a escleritis (fig. 3). Cultivo del raspado corneal negativo. Iniciamos tratamiento con prednisona 1 mg/kg/día vía oral y decidimos cambio de diana terapéutica a rituximab a



**Figura 3 – Caso 2. Infiltrado corneal periférico en semiluna asociado a escleritis.**

dosis habitual en AR con metotrexato 25 mg/semana. Tras el primer ciclo de rituximab la paciente experimentó gran mejoría con curación de la QUP y entró en remisión clínica de la AR. A los 10 meses apareció de nuevo un infiltrado corneal y escleritis leve e inicio de clínica articular. Decidimos mantener tratamiento con rituximab i.v. en pauta de AR cada 8 meses con buen control clínico tanto de su cuadro ocular como sistémico.

---

## Discusión

La QUP puede aparecer asociada a enfermedades infecciosas y no infecciosas, siendo la AR la enfermedad que más frecuentemente se asocia a QUP<sup>1</sup>.

Nuestros casos presentaron una QUP grave como manifestación extraarticular de una AR evolucionada, con títulos altos de factor reumatoide y anti-CCP. La QUP se presentó en un momento de la enfermedad en que el control clínico-biológico de la misma no era óptimo a pesar del uso de FAME y terapia biológica (anti-TNF)<sup>2</sup>. Por ello decidimos el cambio de diana terapéutica a rituximab.

Rituximab es un anticuerpo monoclonal quimérico, que se une específicamente al antígeno CD20 expresado en los linfocitos pre-B y B maduros. Está indicado combinado con metotrexato en pacientes adultos para el tratamiento de la AR activa grave que hayan presentado una respuesta inadecuada o intolerancia a otros FAME incluyendo uno o más tratamientos con anti-TNF<sup>3</sup>.

En pacientes con AR se observa una depleción inmediata de células B en sangre periférica después de las dos perfusiones de 1.000 mg de rituximab separadas por un intervalo de 14 días.

Recientemente se ha publicado un caso de QUP grave en un paciente que estaba siendo tratado con rituximab<sup>4</sup>.

Rituximab también ha sido utilizado con éxito en el tratamiento de escleritis graves y QUP asociadas a AR, Sjögren y a casos refractarios de granulomatosis de Wegener tratados anteriormente con anti-TNF<sup>5</sup>.

Es importante que el oftalmólogo sospeche y diagnostique estos casos de forma precoz y que el reumatólogo sea informado de inmediato de la enfermedad ocular, ya que esta puede ser el primer signo de vasculitis sistémica potencialmente letal.

---

## Conflicto de intereses

Los autores declaran no tener ningún conflicto de intereses.

---

## BIBLIOGRAFÍA

1. Messmer EM, Foster CS. Vasculitic peripheral ulcerative keratitis. *Surv Ophthalmol.* 1999;43:379-96.
2. Odorcic S, Keystone EC, Ma JJ. Infliximab for the treatment of refractory progressive sterile peripheral ulcerative keratitis associated with late corneal perforation: 3-year follow-up. *Cornea.* 2009;28:89-92.
3. Cohen SB, Emery P, Greenwald MW, Dougados M, Furie RA, Genovese MC, et al. Rituximab for rheumatoid arthritis refractory to anti-tumor necrosis factor therapy: Results of a multicenter, randomized, double-blind, placebo-controlled, phase III trial evaluating primary efficacy and safety at twenty-four weeks. *Arthritis Rheum.* 2006;54:2793-806.
4. Goodisson LA, Bourne JT, Maharajan S. A case of bilateral peripheral ulcerative keratitis following treatment with rituximab. *Rheumatology (Oxford).* 2010;49:609-10.
5. Huerva V, Sánchez MC, Traveset A, Jurjo C, Ruiz A. Rituximab for peripheral ulcerative keratitis with Wegener granulomatosis. *Cornea.* 2010;29:708-10.