

Observación clínica

Síndrome coronario agudo secundario a trastornos de hipercoagulabilidad

María Rosa Fernández-Olmo*, Javier Torres Llergo, Manuel Villa Gil-Ortega y Ángel Sánchez González

Servicio de Cardiología, Hospital Universitario Virgen del Rocío, Sevilla, España

INFORMACIÓN DEL ARTÍCULO

Historia del artículo:

Recibido el 26 de julio de 2010

Aceptado el 27 de julio de 2010

Palabras clave:

hipercoagulabilidad
enfermedad coronaria
factores de riesgo cardiovascular

Keywords:

hypercoagulability
coronary disease
cardiovascular risk factors

R E S U M E N

Presentamos dos casos de síndrome coronario agudo en pacientes jóvenes sin factores de riesgo cardiovascular conocidos. Tras ingreso y realización de cateterismo en ambos casos se descubrió la presencia de trastornos de la coagulación.

© 2010 SAC. Publicado por Elsevier España, S.L. Todos los derechos reservados.

Acute coronary syndrome secondary to hypercoagulability disorders

A B S T R A C T

We present two cases of acute coronary syndrome in young patients with no known cardiovascular risk factors. On admission, after performing catheterisation in both cases, it was discovered that they had hypercoagulability disorders.

© 2010 SAC. Published by Elsevier España, S.L. All rights reserved.

Caso 1

Varón de 36 años sin antecedentes conocidos de interés ni consumo de tóxicos previos, que acudió a urgencias con clínica anginosa típica que le despertó del sueño y se acompañó de cuadro vegetativo. El electrocardiograma (ECG) realizado a su llegada objetivaba elevación del segmento ST de 1,5 mm en derivaciones correspondientes a la cara inferior. Se realizó cateterismo urgente, comprobándose la existencia de

una obstrucción trombótica en el segmento medio de una rama marginal con distribución posterolateral de muy escaso calibre de la arteria circunfleja codominante (fig. 1), sobre la que no se realizó intervencionismo. La troponina T pico detectada fue de 1,520 ng/ml, y la fracción de eyección (FE) global al alta estaba conservada. En el estudio de coagulación completo, realizado durante el ingreso, se detectó una mutación heterocigótica del factor V Leiden como único hallazgo patológico. Los autoanticuerpos y marcadores tumorales fueron negativos. El paciente fue dado de alta bajo doble

* Autora para correspondencia.

Correo electrónico: marosfo@hotmail.com (M.R. Fernández-Olmo).

1889-898X/\$ – see front matter © 2010 SAC. Publicado por Elsevier España, S.L. Todos los derechos reservados.

doi:10.1016/j.carcor.2010.07.008

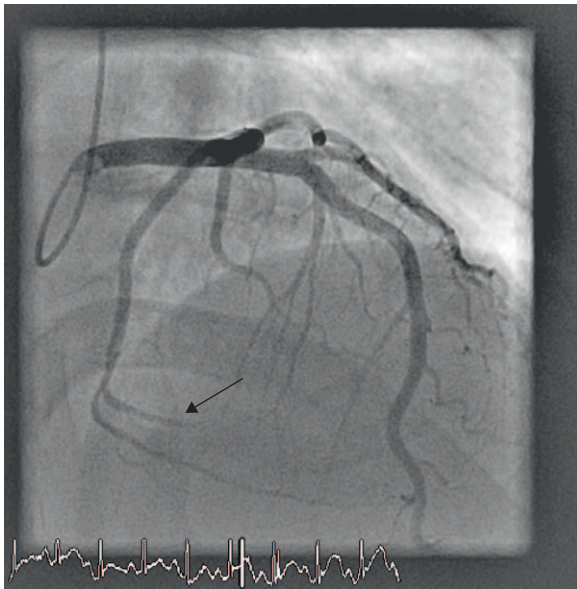


Figura 1 – La coronariografía urgente realizada al paciente del caso 1 muestra la oclusión trombótica de una rama marginal de la circunfleja de escaso calibre.

antiagregación con ácido acetilsalicílico (100 mg/día) y clopidogrel (75 mg/día). Permanece asintomático tras 8 meses de seguimiento.

Caso 2

Mujer de 31 años, que entre sus antecedentes destacan lupus eritematoso sistémico, nefropatía lúpica, hipertensión arterial y tabaquismo (20 cigarrillos/día), sin otros hábitos tóxicos, en tratamiento con deflazacort (30 mg/día) y antihipertensivos. Acudió a urgencias por dolor centrotorácico de características isquémicas sin cortejo vegetativo. En el ECG realizado se objetivó ascenso del segmento ST en derivaciones correspondientes a la cara lateral e inferior. Se realizó cateterismo de urgencia, comprobándose la existencia de una oclusión trombótica proximal de la arteria circunfleja no dominante (fig. 2), implantándose un stent convencional sobre la misma. La troponina T pico detectada fue de 7,83 ng/ml. La ecocardiografía mostró hipocinesia limitada al segmento medio de la pared lateral con FE conservada, y la paciente fue dada de alta con ácido acetilsalicílico (100 mg/día) y clopidogrel (75 mg/día). En el estudio de coagulación, realizado posteriormente, se detectó positividad del anticoagulante lúpico y homocisteína elevada, diagnosticándose de síndrome antifosfolípido secundario; tras el diagnóstico se añadió tratamiento anticoagulante con acenocumarol. Al año siguiente presentó un nuevo episodio anginoso, en esa ocasión sin elevación del ST y sin movilización enzimática, en el contexto de un brote de nefritis lúpica, adoptándose manejo conservador. Permanece asintomática tras 10 meses de seguimiento, manteniendo la FE conservada y sin cambios en la ecocardiografía basal.

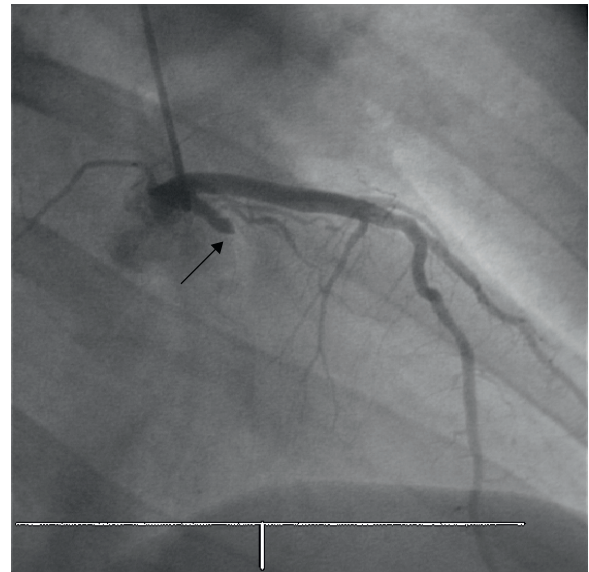


Figura 2 – Obstrucción trombótica de la arteria circunfleja proximal en la angioplastia primaria a la que se sometió el paciente del caso 2.

Los trastornos de hipercoagulabilidad constituyen un factor de riesgo de trombosis venosa bien establecido, aunque aún no tenemos documentación clínica suficiente sobre el riesgo real asociado de eventos trombóticos en territorio arterial¹.

Aunque la mayoría de eventos coronarios se debe a la existencia de aterosclerosis y a la presencia de factores de riesgo cardiovascular clásicos, especialmente cuando el evento tiene lugar en un paciente joven², es necesario estudiar la presencia de alteraciones en la coagulación, entre las que destacan el déficit de proteína C y S, la mutación del factor V de Leiden, el aumento de PAI-1, la hiperhomocisteinemia³, la presencia de anticoagulante lúpico, el déficit de antitrombina⁴ y la mutación G202110A de la trombina⁵, presentando cada uno de ellos un perfil fisiopatológico diferente.

El presente manuscrito refuerza la hipótesis de causalidad entre hipercoagulabilidad y trombosis arterial coronaria, subrayando la importancia de realizar un estudio de coagulación completo en pacientes jóvenes con eventos coronarios incluso en aquellos con algún factor de riesgo donde el síndrome coronario agudo pudiera ser la primera manifestación de la enfermedad, contribuyendo a desencadenar el evento⁶. El hallazgo de un trastorno de hipercoagulabilidad obliga a estrechar el seguimiento del paciente y a intensificar el tratamiento antitrombótico, planteando incluso añadir a la terapia antiagregante la anticoagulación oral.

BIBLIOGRAFÍA

1. Margucci R, Brogi D, Sofi F, et al. PAI-1 and homocysteine, but not lipoprotein(a) and thrombophilic polymorphisms, are independently associated with the occurrence of major adverse cardiac events after successful coronary stenting. *Heart*. 2006;92:377-81.

2. Spronk HMH, van der Voort D, ten Cate H. Blood coagulation and the risk of atherothrombosis: a complex relationship. *Thrombosis Journal*. 2004;2:12.
3. Rodríguez Rodrigo FJ, Medina J, Velásquez E, et al. Infarto de miocardio y mutación de la enzima 5,10-metilentetrahidrofolato reductasa. *Rev Esp Cardiol*. 2004;57:476-8.
4. Boekholdt SM, Kramer MH. Arterial thrombosis and the role of thrombophilia. *Semin Thromb Hemost*. 2007;6:588-96.
5. Burzotta F, Paciaroni K, De Stefano V, et al. G20210A Prothrombin gene polymorphism and coronary ischaemic syndromes: a phenotype specific meta-analysis of 12,034 subjects. *Heart*. 2004;90:86.
6. Santos JL, Cruz I, Martín Herrero F, et al. Trombosis coronaria recurrente, síndrome antifosfolípido primario, factor V Leiden y virus de la inmunodeficiencia humana. *Rev Esp Cardiol*. 2004;57:997-9.