

Original

Ventana pericárdica por videotoracosopia

Ana Triviño*, Fernando Cózar, Miguel Congregado, Gregorio Gallardo, Sergio Moreno-Merino, Rafael Jiménez-Merchán y Jesús Loscertales

Servicio de Cirugía General y Torácica, Hospital Universitario Virgen Macarena, Sevilla, España

INFORMACIÓN DEL ARTÍCULO

Historia del artículo:

Recibido el 26 de octubre de 2010

Aceptado el 19 de mayo de 2011

On-line el 9 de septiembre de 2011

Palabras clave:

Ventana pericárdica por videotoracosopia

Derrame pericárdico

Keywords:

Pericardial window by

videothoracoscopy ;

Pericardial effusion

RESUMEN

Introducción: El derrame pericárdico (DP) es una entidad clínica de manejo multidisciplinar. Existen varias técnicas quirúrgicas para su diagnóstico y tratamiento. En el presente estudio aportamos nuestra experiencia en la realización de ventana pericárdica (VP) por videotoracosopia.

Material y métodos: Hemos intervenido a 56 pacientes (20 mujeres y 36 hombres) con el diagnóstico de DP crónico moderado-severo. La edad media fue de $56 \pm 1,22$ años. El lado elegido para el abordaje dependía de la existencia del derrame pleural o lesión pulmonar asociada, en su defecto por el lado izquierdo.

Resultados: La duración media de la intervención fue de $37,6 \pm 16$ minutos. Los diagnósticos definitivos fueron en el 23% de los casos por procesos malignos, destacando el carcinoma broncogénico y el cáncer de mama. La mortalidad intraoperatoria fue del 0%.

Conclusiones: La VP videotorascópica es una técnica efectiva y segura para el diagnóstico y tratamiento del DP crónico, que permite en un mismo acto quirúrgico su drenaje y la biopsia pleuropulmonar y/o mediastínica.

© 2010 AEC. Publicado por Elsevier España, S.L. Todos los derechos reservados.

Pericardial window by videothoracoscopy

A B S T R A C T

Introduction: Pericardial effusion is a clinical condition requiring multidisciplinary management. There are several surgical techniques for its diagnosis and treatment. In the present study we report our experience in performing a pericardial window (PW) by videothoracoscopy.

Material and methods: We performed surgery on 56 patients (20 females and 36 males), with a mean age of 56 ± 1.22 years, and diagnosed with moderate to severe chronic pericardial effusion. The side chosen for the approach depended on whether there was an associated pleural effusion or lung lesion, and if not the left side was chosen.

Results: The mean duration of the surgery was 37.6 ± 16 minutes. The definitive diagnoses were malignant processes in 23% of cases, including bronchogenic carcinoma and breast cancer. The intra-operative mortality was 0%.

* Autor para correspondencia.

Correo electrónico: atrivi_17@hotmail.com (A. Triviño).

0009-739X/\$ - see front matter © 2010 AEC. Publicado por Elsevier España, S.L. Todos los derechos reservados.

doi:10.1016/j.ciresp.2011.05.006

Conclusions: Videothoroscopic pericardial window is an effective and safe technique for the diagnosis and treatment of chronic pericardial effusion, and which enables it to be drained and perform a pleuro-pulmonary and/or mediastinal biopsy during the same surgical act.

© 2010 AEC. Published by Elsevier España, S.L. All rights reserved.

Introducción

El pericardio es una membrana serosa compuesta de dos capas (parietal y visceral), que contiene una discreta cantidad de líquido. Su respuesta inflamatoria se acompaña de una acumulación de líquido en cantidad variable (> 50 ml)¹.

El pericardio puede ser afectado directamente por agentes infecciosos, inflamatorios, físicos o traumáticos y de forma secundaria, por alteraciones metabólicas o enfermedades sistémicas. La forma de reacción del pericardio ante este tipo de agresiones puede ser, entre otras, con la acumulación de líquido en el espacio pericárdico (derrame pericárdico [DP] y, en ocasiones, taponamiento cardiaco)².

La cuantificación del derrame se ha tratado de llevar a cabo con diversas clasificaciones, teniendo en cuenta que el líquido pericárdico no suele cuantificarse directamente, el derrame se diagnostica habitualmente tras la realización de alguna técnica de imagen, generalmente por un ecocardiograma. De una manera práctica, la separación del pericardio visceral y parietal puede ser muy sugerente de la cuantía del derrame. Según los criterios de Weitzman¹, una separación de hojas pericárdicas inferior a 0,5 cm se considera DP ligero; entre 0,5 y 1,5 cm, derrame de grado moderado; entre 1,5 y 2,5 cm, derrame moderado-severo; y superior a 2,5 cm, de grado severo.

Con frecuencia el DP es un hallazgo casual ya que en muchos casos no causa síntomas. A pesar de ello, su diagnóstico puede tener importantes consecuencias tanto pronósticas como terapéuticas. Aproximadamente la mitad de los pacientes con DP presentan taponamiento cardiaco³⁻⁵, considerándose una urgencia médica y precisando su drenaje mediante pericardiocentesis, independientemente de la etiología del mismo.

El tratamiento del DP depende fundamentalmente de la enfermedad de base y del compromiso hemodinámico². Si el DP es ligero, no hay necesidad de más estudios en ausencia de síntomas. En el DP moderado se practicará una analítica general de sangre y estudio de la función tiroidea. En este caso, el tratamiento dependerá de la etiología, y si ésta fuese desconocida, se realizará seguimiento del enfermo anualmente. En el derrame masivo se practicarán los mismos estudios que en el derrame moderado y además una pericardiocentesis, con estudio del líquido pericárdico. Si el derrame se reproduce en cantidad masiva, se practicará una nueva pericardiocentesis excepto en aquellos pacientes en los que ya se hubieren practicado pericardiocentesis cuantiosas previas. Tras la nueva pericardiocentesis se seguirá observando al paciente y si se reproduce el derrame masivo y persistente, se indicará una pericardiotomía^{2,6}.

En los últimos años, la pericardiotomía percutánea con balón se ha convertido en una importante herramienta para el

diagnóstico y tratamiento del DP; sin embargo, en determinados casos, tales como los derrames recidivantes o loculados es necesario la realización de una ventana pericárdica (VP)⁷. En este estudio presentamos nuestra experiencia y resultados en la realización de VP por videotoroscopia.

Material y métodos

Se ha realizado un estudio retrospectivo, en el período comprendido entre julio de 1996 y diciembre de 2009, de 56 pacientes con DP moderado-severo (36 hombres y 20 mujeres), a los que se les realizó una VP por videotoroscopia. La edad media fue de $56 \pm 1,22$ años. El 82% presentaba dolor centro torácico y disnea. Se solicitó una TAC para determinar la localización preferente del DP, así como la presencia de enfermedad pleuropulmonar asociada. En casos de existencia de signos radiológicos o ecocardiográficos de pericarditis constrictiva y situación hemodinámica inestable se excluían para cirugía videotoroscópica. Todos los pacientes fueron estudiados en el Servicio de Cardiología, siendo las principales indicaciones:

- DP crónico moderado-severo.
- DP recidivante.
- DP de etiología desconocida.
- DP asociado a enfermedad pleuropulmonar.
- DP resistente a tratamiento médico.
- DP loculado.

Técnica quirúrgica

La intervención fue realizada bajo anestesia general e intubación selectiva, colocando al paciente en decúbito lateral en posición de toracotomía lateral. Cinco pacientes con signos de compromiso hemodinámico y taponamiento precisaron de una pericardiocentesis previa a la inducción anestésica.

El lado elegido dependía de la existencia de derrame pleural o lesión pulmonar asociada, en su defecto por el lado izquierdo. El abordaje izquierdo se efectuó en 45 casos.

El abordaje se realizó a través de tres puertas de entrada en 45 casos y 4 en el resto por problemas de colapso pulmonar y la presencia de adherencias. La primera puerta de entrada (trocar de 11,5 mm) se efectuó en el 7.º-8.º espacio intercostal línea axilar media para la introducción de la óptica. Tras explorar la cavidad pleural, en los casos en los que se halló derrame pleural se aspiró, enviándose una muestra para citología. La segunda y tercera puerta de entrada (trocar de 5 mm) se realizaron en el 5.º y 3.º espacio intercostal línea axilar anterior. Una vez identificado el nervio frénico, se tracciona del pericardio con una pinza endoscópica (fig. 1). A continuación se realizó una sección del pericardio con una

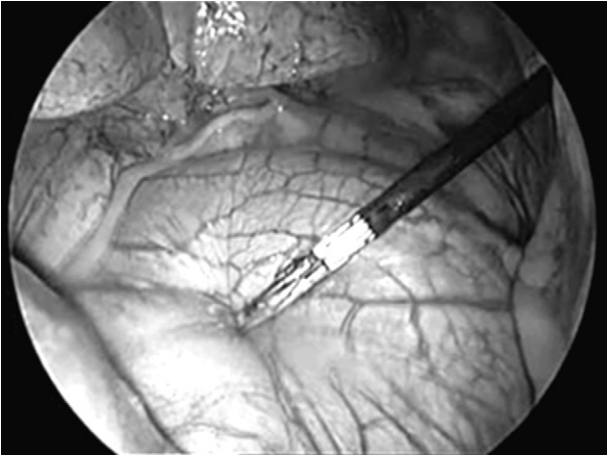


Figura 1 – Tracción del pericardio con una endopinza, previa visualización del nervio frénico.

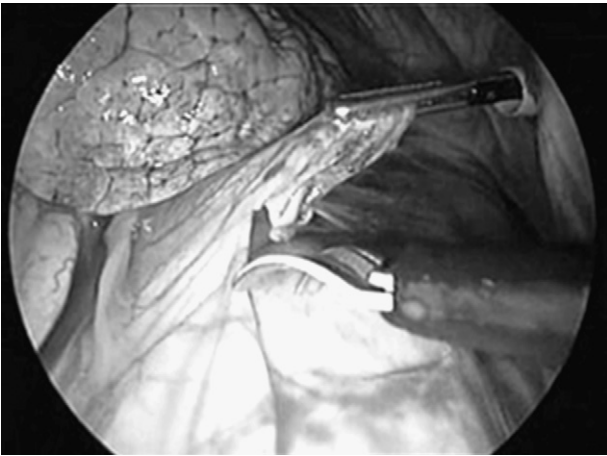


Figura 2 – Realización de la ventana pericárdica mediante una endotijeras.

endotijeras (fig. 2) con electrocoagulación (42 casos) y bisturí ultrasónico (12). En dos casos el pericardio se encontraba engrosado y muy vascularizado, utilizando para su sección tres cargas de Endogía 2,5 mm, sin complicaciones intraoperatorias.

En todos los casos las dimensiones de la VP fue superior a 3×5 cm. El líquido y el tejido pericárdico se remitieron a microbiología y anatomía patológica. En todos los casos se dejó un tubo de drenaje pleural tipo Blake[®], que se retiró cuando el débito fue menor de 250 cc.

Resultados

De los 56 pacientes intervenidos, 18 presentaban líquido de aspecto macroscópico hemático (32,2%), 16 líquido serohemático (28,5%) y 22 líquido seroso (39,3%). El volumen drenado fue de $430,6 \text{ cc} \pm 120$. Los resultados del estudio microbiológico del líquido resultaron negativos. El estudio citológico reveló la presencia de células atípicas en el líquido pericárdico en 5 casos.

Los diagnósticos definitivos fueron en el 77,3% por procesos benignos: idiopático (12), tuberculoso (9), infeccioso no tuberculoso (7), postcirugía cardiovascular (5), urémico (3), amiloidosis (2), lupus (2), enfermedad hepática (1), mononucleosis (1), sarcoidosis (1); y en el 23,7% de los casos por procesos malignos: carcinoma broncogénico (6), carcinoma de mama (3), linfoma (2), sarcoma (1), mesotelioma (1). La mortalidad intraoperatoria fue del 0%. La duración media de la intervención fue de $37,6 \pm 16$ min.

Durante el postoperatorio se registró un caso de fuga aérea y dos por débito prolongado, que se trataron con drenaje pleural y fisioterapia respiratoria. La estancia media hospitalaria fue de 3,7 días (2-9 días). Se detectaron dos casos de recidiva: a la semana de la intervención, que precisó drenaje subxifoideo, y a los siete meses, que requirió la realización de una nueva VP en el hemitórax contralateral.

La supervivencia media en los pacientes con DP por proceso maligno fue de 5,6 meses (rango: 2-18 m). En los derrames no neoplásicos se registraron dos casos de fallecimiento por accidente cerebrovascular y uno por edema agudo de pulmón.

Discusión

La etiología más frecuente del DP es maligna, dentro de la cual el cáncer de pulmón y el de mama son los más frecuentes. Otras causas descritas son el linfoma, las enfermedades infecciosas, las causas metabólicas, el postoperatorio de cirugía del tórax, los traumatismos, las mesenquimopatías y hasta las causas idiopáticas⁸. En nuestra serie el 23% de los casos fueron por procesos malignos, destacando el carcinoma broncogénico y el cáncer de mama como neoplasias más frecuentes.

El DP es una entidad clínica de manejo multidisciplinar. La pericardiocentesis es la técnica de elección en los DP agudos, por ser una técnica rápida, que no precisa anestesia general⁹. Sin embargo, en los DP crónicos la selección del procedimiento óptimo para su diagnóstico y drenaje es controvertida, variando según las necesidades y circunstancias de cada paciente⁹⁻¹³.

Varios abordajes han sido descritos para el diagnóstico y tratamiento del DP: pericardiocentesis, pericardiotomía percutánea con balón, drenaje pericárdico subxifoideo, shunt pericárdico-peritoneal, VP subxifoidea y VP por toracotomía anterior/esternotomía o mediante videotoracoscopia⁹⁻¹³.

La principal ventaja de la videotoracoscopia con respecto a la vía subxifoidea y la pericardiotomía percutánea con balón, es la realización de una amplia resección del pericardio bajo control visual, así como la biopsia pleuropulmonar y/o mediastínica en los casos de afección asociada¹³. En nuestra serie, la videotoracoscopia permitió, además de la realización de la VP, la biopsia pleural en cinco casos (mesotelioma [1], cáncer de pulmón [2] y fibrosis [2]) y mediastínica en siete casos (sarcoidosis [2], tuberculosis [4], linfoma [1]). Otra ventaja es la baja tasa de morbimortalidad con respecto otros abordajes⁹⁻¹³. En nuestra serie, la mortalidad intraoperatoria fue del 0% y la tasa de complicaciones del 5%.

En nuestro estudio, tras un seguimiento radiológico (ecocardiografía) y clínico de dos años, se detectaron dos casos de recidiva. Piehler et al.¹⁴ sugiere la existencia de una

relación entre las dimensiones de la ventana y la incidencia de recidivas o desarrollo de constricción. La ventana subxifoidea a pesar de ser un procedimiento rápido, de bajo costo y con una baja morbimortalidad, su exposición es limitada y solo permite la resección de una pequeña porción de pericardio; presentando una tasa de recurrencia del 2,6-20%, dependiendo de las series¹².

En los últimos años, la pericardiotomía percutánea con balón ha tenido un importante desarrollo¹⁰. Dicha técnica se ha practicado en muchos pacientes con DP sintomático secundario a metástasis pericárdicas de tumores extracardíacos. Sin embargo, al igual que otros autores, coincidimos en que esta técnica es útil en los casos de etiología maligna, pronóstico vital a medio plazo y mal estado general¹¹.

En conclusión, la cirugía está indicada cuando el tratamiento médico fracasa o es necesario establecer un diagnóstico¹³. Aunque la VP requiere anestesia general e intubación selectiva, es una técnica mínimamente invasiva que permite la toma de biopsia y el drenaje eficaz, especialmente en los derrames loculados y derrames con enfermedad pleural asociada, evitando las complicaciones de los procedimientos quirúrgicos clásicos. Ante los resultados y experiencia en nuestra serie, consideramos que la VP videotoracoscópica es una técnica segura y eficaz para este tipo de DP.

Conflicto de intereses

Los autores declaran no tener ningún conflicto de intereses.

BIBLIOGRAFÍA

- Weitzman LB, Tinker WP, Kronzon I, Cohen ML, Glassman E, Spencer FC. The incidence and natural history of pericardial effusion after cardiac surgery. An echocardiographic study. *Circulation*. 1984;69:506-11.
- Sagristá-Sauleda J, Almenar Bonet L, Ferrer JA, Bardají Ruiz A, Bosch Genover X, Guindo Soldevila J, Mercé Klein J, et al. Guías de práctica clínica de la Sociedad Española de Cardiología. *Rev Esp Cardiol*. 2000;53:394-412.
- Guindo J, Sagristá J. Derrame pericárdico. *Cardiología y Atención Primaria*. 2007;2:53-9.
- Press OW, Livingston R. Management of malignant pericardial effusion and tamponade. *JAMA*. 1987;257:1088-92.
- Vaitkus PT, Herrmann HC, LeWinter MM. Treatment of malignant pericardial effusion. *JAMA*. 1994;272:59-64.
- Imazio M, Mayosi BM, Brucato A, Markel G, Trincherio R, Spodick DH, et al. Triage and management of pericardial effusion. *J Cardiovasc Med (Hagerstown)*. 2010;11:928-35.
- Moore DWO, Dzjuban SW. Pericardial drainage procedures. *Chest Surg Clin North Am*. 1995;5:359-73.
- Parks JS, Rentschler R, Wilbur E. Surgical management of pericardial effusion in patients with malignancies. *Cancer*. 1991;67:76-80.
- Campione A, Cacchiarelli M, Ghiribelli C, Caloni V, D'Agata A, Gotti G. Which treatment in pericardial effusions? *J Cardiovasc Surg*. 2002;43:735-9.
- Fibla JJ, Molins L, Mier JM, Vidal G. Ventana pericárdica por videotoracoscopia en el tratamiento de derrame y/o taponamiento pericárdico. *Cir Esp*. 2008;83:145-8.
- Muhammad MIA. The pericardial window: is a video-assisted thoracoscopy approach better than a surgical approach? *Interact CardioVasc Thorac Surg*. 2011;12:174-8.
- Fernández JA, Robles R, Acosta F, Sansano T, Piñero A, Luján JA, et al. Utilidad de la videotoracoscopia en el tratamiento de los derrames pericárdicos. *Cir Esp*. 2002;71:147-51.
- Georgios PG, Alon S, Erez S, Fichman-Horn S, Berman M, Vidne BA, et al. Video-assisted thoracoscopic pericardial window for diagnosis and management of pericardial effusions. *Ann Thorac Surg*. 2005;80:607-10.
- Piehler JM, Pluth JR, Schaff HV, Danielson GK, Orszulak TA, Puga FJ. Surgical management of effusive pericardial disease. Influence of extent of pericardial resection on clinical course. *J Thorac Cardiovasc Surg*. 1985;90:506-16.