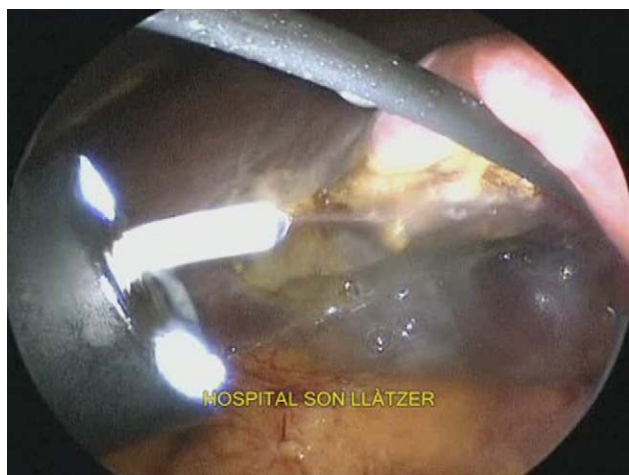



**Figura 1 – Visión laparoscópica del endoscopio flexible con salida de la cánula por su canal de trabajo y emisión de fibrina en el lecho de colecistectomía.**

varias entradas en el parénquima hepático debidas a una dificultosa liberación posterior de la vesícula con el disector endoscópico. Se decidió la colocación de sellante de fibrina (Tissucol) a través del endoscopio, mediante el empleo de un aplicador de 180 cm (Duplocath 180, de Baxter), que entraba a través del canal de trabajo del endoscopio, y se consiguió con esta medida un correcto control del lecho de resección (fig. 1). La duración total de la operación fue de 60 min. No aparecieron complicaciones postoperatorias y se dio de alta a la paciente a las 24 h.

La cirugía endoscópica transluminal es una nueva técnica y vía de abordaje que precisa, para su seguridad y eficacia, que se vayan desarrollando nuevas aplicaciones e instrumentaciones ya empleadas en la cirugía convencional. La realización de procedimientos híbridos dota de seguridad la colecistectomía<sup>7,8</sup>, pero se debe ir progresando en la resolución de posibles problemas quirúrgicos para ir preparando el tránsito hacia la NOTES pura con la misma seguridad. Creemos que el empleo del sellante de fibrina para la NOTES a través del endoscopio es original y puede ser de gran ayuda para los grupos de trabajo que emplean esta técnica.

## BIBLIOGRAFÍA

1. Kalloo AN, Singh VK, Jagannath SB, Niiyama H, Hill SL, Vaughn CA, et al. Flexible transgastric peritoneoscopy: A novel approach to diagnostic and therapeutic interventions in the peritoneal cavity. *Gastrointest Endosc.* 2004;60:114-7.
2. Bessler M, Stevens PD, Milone L, Parikh M, Fowler D. Transvaginal laparoscopically assisted endoscopic cholecystectomy: A hybrid approach to natural orifice surgery. *Gastrointest Endosc.* 2007;66:1243-5.
3. Marescaux J, Dallemagne B, Perretta S, Wattiez A, Mutter D, Coumaros D. Surgery without scars: Report of transluminal cholecystectomy in a human being. *Arch Surg.* 2007;142:823-6.
4. Ghezzi F, Raio L, Mueller MD, Gyr T, Butarelli M, Franchi M. Vaginal extraction of pelvic masses following operative laparoscopy. *Surg Endosc.* 2002;16:1691-6.
5. Horng SG, Huang KG, Lo TS, Soong YK. Bladder injury after LAVH: A prospective, randomized comparison of vaginal and laparoscopic approaches to colpotomy during LAVH. *J Am Assoc Gynecol Laparosc.* 2004;11:42-6.
6. Teng FY, Muzsnai D, Perez R, Mazdisnian F, Ross A, Sayre JW. A comparative study of laparoscopy and colpotomy for the removal of ovarian dermoid cysts. *Obstet Gynecol.* 1996;87:1009-13.
7. Noguera J, Dolz C, Cuadrado A, Olea J, Vilella A, Morales R. Hybrid transvaginal cholecystectomy, NOTES, and minilaparoscopy: Analysis of a prospective clinical series. *Surg Endosc.* 2009;23:876-81.
8. Noguera JF, Cuadrado A, Dolz C, Olea JM, Morales R, Vicens C, et al. Non-randomised, comparative, prospective study of transvaginal endoscopic cholecystectomy versus transparietal laparoscopic cholecystectomy. *Cir Esp.* 2009;85:287-91.

José F. Noguera\*, Carlos Dolz, Ángel Cuadrado, José M. Olea y Mario Álvarez

Servicio de Cirugía General, Hospital Son Llàtzer, IUNICS, Palma de Mallorca, España

\* Autor para correspondencia.

Correo electrónico: drjfnoguera@hotmail.com, jnoguera@hsl.es (J.F. Noguera).

0009-739X/\$ – see front matter

© 2009 AEC. Publicado por Elsevier España, S.L. Todos los derechos reservados.

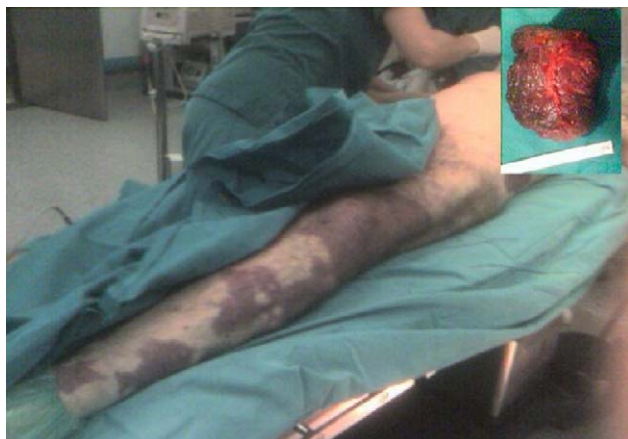doi:10.1016/j.ciresp.2009.10.003

## Rotura espontánea de bazo en paciente con síndrome de Klippel-Trenaunay

### Spontaneous spleen rupture in a patient with Klippel-Trenaunay syndrome

El síndrome de Klippel-Trenaunay es una rara malformación congénita que se caracteriza por una tríada de malformación vascular capilar habitualmente en una extremidad<sup>1</sup> (nevus flammeus-mancha en vino de Oporto), varices e

hipertrofia de tejidos blandos de la extremidad afectada (gigantismo parcial del miembro afectado). Raramente se asocia a participación visceral con malformación vascular (1%)<sup>2</sup>.



**Figura 1 – Joven con síndrome de Klippel-Trenaunay: mancha en vino de Oporto en el hemitórax izquierdo. Imagen macroscópica: bazo que mide 10×14×8 cm y pesa 758 g; externamente es de coloración grisácea con zona azulada, múltiples circunvoluciones y la cápsula no es lisa.**

Se describe el caso de un joven diagnosticado de síndrome de Klippel-Trenaunay en seguimiento por cirugía vascular, que presenta angiomas en el miembro inferior y el glúteo izquierdo junto con hipertrofia y varices en el mismo miembro, e intervenido de hemangioma cutáneo en la región inguinal izquierda y de orquiectomía izquierda por hemangioma testicular en la infancia, y que acudió a urgencias remitido desde el centro de salud por dolor lumbar izquierdo, estreñimiento, masa en el hipocondrio izquierdo y hematuria de una semana de evolución (fig. 1).

A la exploración destacaba abdomen blando y depresible con masa de consistencia firme en el hipocondrio izquierdo sin signos de irritación peritoneal.

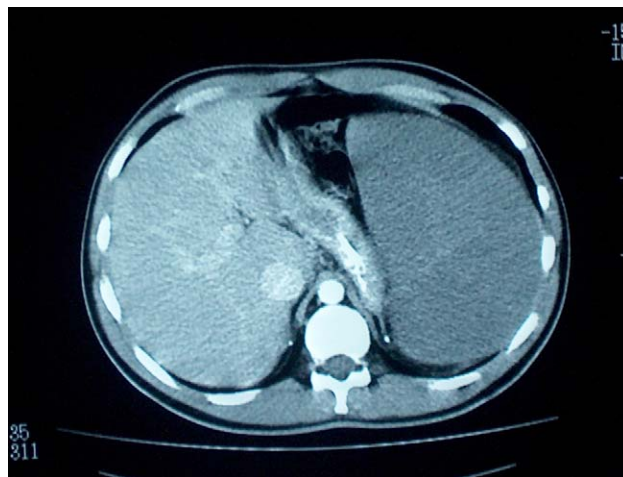
La analítica realizada fue de moderada anemia normocítica con Hb de 10,6 g/dl; hematocrito de 33,2%; plaquetas normales; actividad de protrombina de 55,77%, y Ht en orina de 250 unidades/microlitro.

El examen ecográfico reveló esplenomegalia importante de 25 cm que ocupaba todo el hemiabdomen izquierdo y comprimía estructuras vecinas. La tomografía axial computarizada demostró gran esplenomegalia con lesiones hipervasculares en su interior, compatible con hemangiomas esplénicos o malformaciones vasculares intraesplénicas (fig. 2).

Durante su ingreso para estudio el paciente se inestabilizó hemodinámicamente. Se realizó una ecografía donde se observó el bazo aumentado de tamaño, hiperecogénico, con línea fina de solución de continuidad y abundante líquido intraperitoneal; se indicó laparotomía urgente en la que se confirmó la rotura espontánea del bazo, por lo que se practicó una splenectomía.

En el postoperatorio inmediato fue necesaria una nueva laparotomía exploradora por sospecha de hemorragia intraabdominal, que no se demostró posteriormente en esa laparotomía.

Posteriormente, se diagnosticó absceso subpleural izquierdo que se drenó percutáneamente. Al mes, el servicio de cirugía dio de alta al paciente, que estaba asintomático.



**Figura 2 – Tomografía axial computarizada que demostró gran esplenomegalia con lesiones hipervasculares en su interior, compatible con hemangiomas esplénicos o malformaciones vasculares intraesplénicas.**

En el informe anatomopatológico macroscópico se observó un bazo que medía 10×14×8 cm y pesaba 758 g; externamente era de coloración grisácea con zona azulada, múltiples circunvoluciones, y la cápsula no era lisa. Al corte, era de coloración marronácea y de aspecto esponjoso. El diagnóstico fue de hemangiomas-linfangiomas cavernosos de bazo (fig. 1).

El síndrome de Klippel-Trenaunay es un defecto mesodérmico congénito que describieron Klippel y Trenaunay en 1900. El síndrome de Klippel-Trenaunay-Weber descrito por Weber en 1907 se asocia también a fístula arteriovenosa<sup>2</sup>.

La afectación cutánea se presenta normalmente en forma de hemangiomas capilares y generalmente se encuentran localizados en el mismo lado del miembro afectado.

Las venas poplítea y femoral generalmente están afectadas en estos pacientes; en el caso que presentamos esto está aún pendiente de confirmar.

La afectación visceral es infrecuente (1%) y usualmente afecta al tracto gastrointestinal o genitourinario<sup>2</sup>.

La participación esplénica es muy rara y suele estar condicionada por la presencia de hemangiomas, linfangiomas o ambos, aunque radiológicamente se han descrito más casos compatibles con hemangiomas únicos<sup>3</sup>.

Desde el punto de vista radiológico, los linfangiomas pueden presentarse como quiste simple o múltiple y presentan el aspecto de lesiones hipodensas<sup>4</sup>, en tanto que los hemangiomas presentan un realce homogéneo con el contraste intravenoso, aunque en algunos informes encontrados se recalca que hay ausencia de realce, y se presentan como áreas de baja densidad<sup>3,5</sup>. Esto podría interpretarse por la variable vascularización o trombosis que presentan, aunque también podría ser por la presencia simultánea de linfangioma y hemangioma<sup>6</sup>.

En la búsqueda bibliográfica, histopatológicamente se han descrito solo 2 casos de linfangioma esplénico no asociado con hemangioma esplénico, y que radiológicamente se describían como múltiples lesiones hipodensas que no se realizaban con contraste<sup>7,8</sup>.

En la literatura médica, la existencia de ambos solo se ha descrito y confirmado histológicamente en un caso; así, pues, nuestro caso es el segundo publicado<sup>6</sup>.

La afectación esplénica en algunos casos se asocia con coagulopatía de consumo que suele ceder con la cirugía, y que en este paciente no estaba presente<sup>7</sup>.

Clínicamente, la afectación esplénica suele cursar con dolor abdominal y masa palpable.

Con el fin de obtener un diagnóstico y decidir la actitud terapéutica por realizar sobre estas lesiones se pueden usar pruebas de imágenes, tales como ecografía, endoscopia, angiografía, tomografía axial computarizada y resonancia magnética nuclear<sup>9,10</sup>.

Dada la existencia de pocos casos clínicos y de la falta de confirmación histopatológica en algunos de ellos, se puede concluir que es difícil realizar un diagnóstico diferencial radiológico.

La biopsia percutánea del bazo no se debe realizar, dado el alto riesgo de hemorragia-rotura<sup>4</sup>.

La rotura espontánea del bazo no se ha documentado, de ahí que presentemos este caso de síndrome de Klippel-Trenaunay tanto por la rotura esplénica asociada como por la presencia en el bazo de ambas malformaciones vasculares.

Ante cualquier afectación visceral en un paciente con síndrome de Klippel-Trenaunay se debe siempre investigar la presencia de otras posibles malformaciones vasculares, dado que algunas de ellas pueden requerir tratamiento quirúrgico adecuado (rectorragia, hematemesis, hematuria, etc.)<sup>6</sup>

El tratamiento, en principio, suele ser conservador<sup>1</sup>. El tratamiento quirúrgico se debe reservar para aquellos casos sintomáticos o que producen daño de estructuras vecinas<sup>4</sup>.

## BIBLIOGRAFÍA

- Jacob AG, Driscoll DJ, Shaughnessy WJ, Stanson AW, Clay RP, Gloveczki P. Klippel-Trenaunay syndrome: Spectrum and management. *Mayo Clin Proc.* 1998;73:28-36.
- Katsaros D, Grundfest-Broniatowski S. Successful management of visceral Klippel-Trenaunay syndrome with the antifibrinolytic agent tranexamic acid (Cyclocapron): A case report. *Am Surg.* 1998;64:302-4.

- Pakter RL, Fishman EK, Nussbaum A, Giargiana FA, Zerhouni EA. CT findings in splenic hemangiomas in the Klippel-Trenaunay-Weber syndrome. *J Comput Assist Tomogr.* 1987;11:88-91.
- Bezzi M, Spinelli A, Pierleoni M, Andreoli G. Cystic lymphangioma of the spleen: US-CT-MRI correlation. *Eur Radiol.* 2001;11:1187-90.
- Montes M, Ciudad MJ, Cabeza B, Mendez R. Cystic lymphangioma of the spleen in a patient with Klippel-Trenaunay-Weber syndrome: MRI findings. *Radiologia (Spain).* 2007;49:355-7.
- Jindal R, Sullivan R, Arun D, Rodda B, Hamady M, Cheshire NJ. Splenic malformation in a patient with Klippel-Trenaunay syndrome: A case report. *J Vasc Surg.* 2006;43:848-50.
- Yamazaki M, Kawamura Y, Ohka T, Katada S, Morita K, Nakagawa M, et al. Cavernous lymphangioma of the spleen in a patient with Klippel-Trenaunay-Weber syndrom. *Intern Med.* 1994;33:574-7.
- Nusser CA, Tuggle DW, Mclanahan KB, Leonard JC. Splenic lymphangioma. An unusual manifestation of Klippel-Trenaunay-Weber syndrome. *Clin Nucl Med.* 1995;20:844-5.
- Darwish K, Bleau BL. Extensive small bowel varices as a cause of severe anemia in Klippel-Trenaunay-Weber syndrome. *Am J Gastroenterol.* 1998;93:2274-5.
- Bugra D, Bulut T, Yamaner S, Gencosmanoglu R, Ozmen V, Blige O, et al. Soft-tissue images. Diffuse cavernous rectal hemangioma. *Can J Surg.* 2002;45:365-6.

María del Mar de Luna Díaz\*, Ágata de Laguno de Luna, Diego Osorio, Luis M. Bravo Arenzana e Yolanda Eslava

*Servicio de Cirugía General y del Aparato Digestivo, Hospital Clínico Universitario Virgen de la Victoria, Facultad de Medicina, Málaga, España*

\* Autor para correspondencia.

Correo electrónico: [lunaemail@hotmail.com](mailto:lunaemail@hotmail.com)  
(M.M. de Luna Díaz).

0009-739X/\$ – see front matter

© 2009 AEC. Publicado por Elsevier España, S.L. Todos los derechos reservados.

doi:10.1016/j.ciresp.2010.03.022