

La imagen del mes

Fibromatosis retroperitoneal con extensión parietal e inguino escrotal izquierda

Retroperitoneal fibromatosis with parietal and left inguinoscrotal extension

Sergio Rodrigo del Valle Ruiz*, Raquel Ramírez Gálvez, Francisco César Becerra García y Ginés Sánchez de la Villa

Servicio de Cirugía, Hospital General Universitario «Rafael Méndez», Lorca, Murcia, España

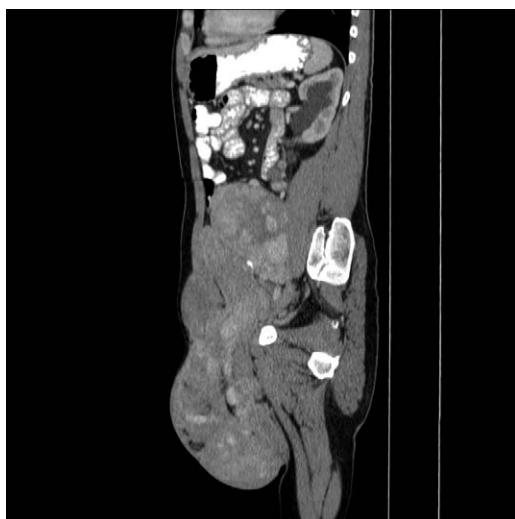

Figura 1

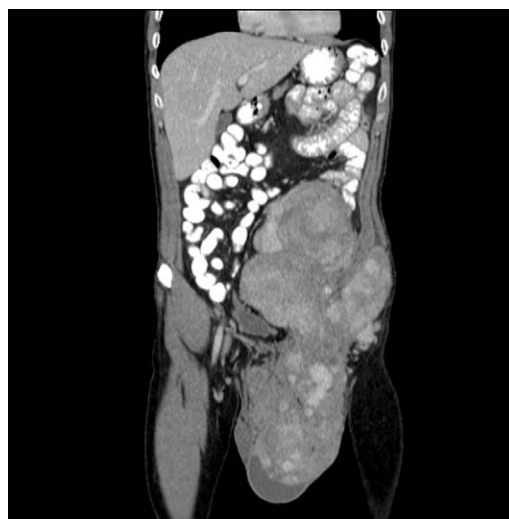


Figura 2

Hombre de 47 años que acude a las consultas externas de nuestro servicio y refiere una masa inguinal izquierda indolora de 2 años de evolución. En la exploración el abdomen está deformado por una masa inguinoescrotal izquierda que se extiende al flanco izquierdo en lo proximal y en el escroto aumenta el volumen hasta el tercio medio de la pierna. En la tomografía abdominal (figs. 1 y 2) se observa una masa retroperitoneal sólida de $37 \times 17 \times 11$ cm. Se extiende desde L4 y se introduce en el canal inguinal izquierdo desde donde crece, por un lado, hacia la bolsa escrotal y, por otro, asciende por la pared abdominal, superficial a los músculos oblicuos y transversos izquierdos.

Se interviene y se realiza exéresis completa de la masa en 2 fragmentos, uno inguinoescrotoparietal y otro retroperitoneal. La anatomía patológica informó de fibromatosis de 3.902 g.

* Autor para correspondencia.

Correo electrónico: retinosis@gmail.com (S. Rodrigo del Valle Ruiz).

0009-739X/\$ - see front matter © 2010 AEC. Publicado por Elsevier España, S.L. Todos los derechos reservados.

doi:10.1016/j.ciresp.2010.04.002