

## CASO CLÍNICO

# Taquicardia supraventricular fetal, diagnóstico y tratamiento prenatal

P. Sánchez-Tejedor\*, M. Domínguez-Rodríguez, S. Soldevilla,  
F. Delgado y A.R. Martín-Gutiérrez

*Ginecología y Obstetricia, Hospital de Jerez del SAS, Jerez De La Frontera, Cádiz, España*

Recibido el 22 de febrero de 2010; aceptado el 29 de marzo de 2010

Disponible en Internet el 30 de octubre de 2010

### PALABRAS CLAVE

Taquicardia supraventricular fetal;  
Hidrops no inmune

### KEYWORDS

Fetal supraventricular tachycardia;  
Non-immune hydrops

**Resumen** Presentaremos 2 casos de taquicardia supraventricular, diagnosticados y tratados en el periodo prenatal. El primer caso se trata de un feto diagnosticado en la semana 31 de gestación. Se administró a la madre digoxina y se le añadió posteriormente propranolol. Aunque no se consiguió la cardioversión intraútero, el feto no presentó en ningún momento signos de descompensación cardiaca. El segundo caso se trata de un feto diagnosticado de taquicardia supraventricular con hidrops y polihidramnios en la semana 28+3 de gestación. Se trató a la madre con digoxina, y se le añadió posteriormente flecainida, consiguiéndose un ritmo sinusal. © 2010 Elsevier España, S.L. Todos los derechos reservados.

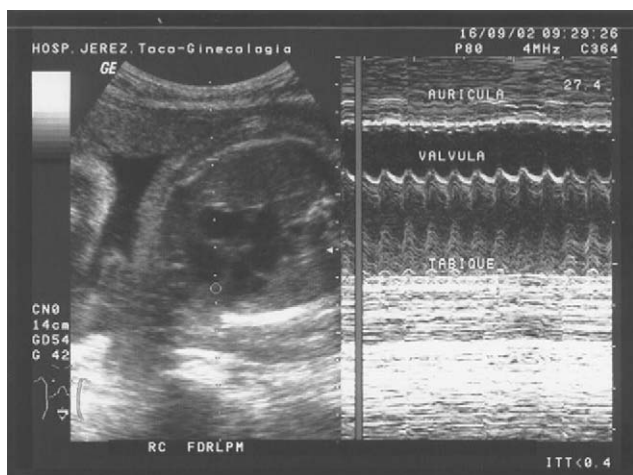### Fetal supraventricular tachycardia: Prenatal diagnosis and treatment

**Abstract** We report two cases of supraventricular tachycardia, diagnosed and treated in the prenatal period. The first case concerns a fetus diagnosed with supraventricular tachycardia in week 31 of gestation. The mother was treated with digoxin with subsequent addition of propranolol. Although cardioversion was not achieved, the fetus showed no signs of cardiac decompensation. The second case involved a fetus diagnosed with supraventricular tachycardia with hydrops and polyhydramnios at week 28+3 of gestation. The mother was treated with digoxin and flecainide was subsequently added, achieving sinus rhythm. © 2010 Elsevier España, S.L. All rights reserved.

## Introducción

Las arritmias fetales se definen como cualquier alteración del ritmo cardiaco no asociado a una contracción uterina o cualquier ritmo regular inferior a 100 lpm o superior a 160 lpm. Se detectan en el 1–2% de las gestaciones, siendo en algunos casos transitorias y pasando desapercibidas en

\* Autor para correspondencia.  
Correo electrónico: [pstejedor@hotmail.com](mailto:pstejedor@hotmail.com)  
(P. Sánchez-Tejedor).



**Figura 1** Estudio en modo m: frecuencia cardíaca fetal de 251 lpm.

el periodo prenatal. Aunque las arritmias fetales son en su mayoría benignas, se estima que en un 10–12% de las arritmias se produce un cuadro de hidrops no inmune.

La taquicardia supraventricular, aparece en 1/10.000 gestaciones, y representa del 67–84% de las taquiarritmias.

Presentaremos dos casos de taquicardia supraventricular, diagnosticados y tratados en el periodo prenatal.

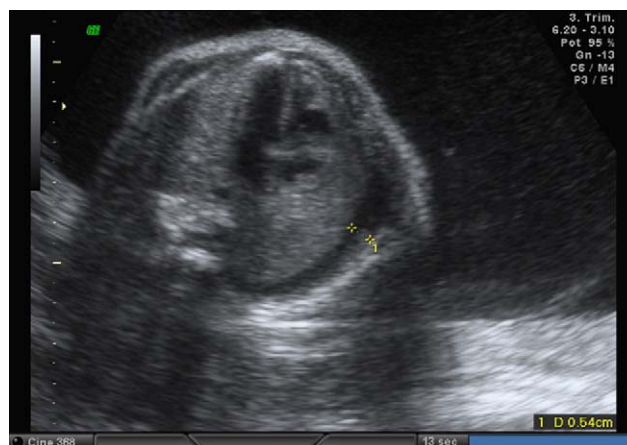## Casos clínicos

### Caso I

Nos remiten a la Unidad de Medicina Materno Fetal una paciente de 30 años, primigesta de 31 semanas, para estudio de taquicardia fetal. Antecedentes personales sin interés, grupo A Rh+. Embarazo bien controlado, con ecografías acordes a amenorrea. Serologías: rubéola IgG positivo; Toxoplasma no inmune; VDRL y HsAg ambos negativos. *Screening* diabetes gestacional negativo. Cardiotocografía: taquicardia fetal mayor a 240 lpm.

Se le realizó un estudio ecográfico completo, que consistió en primer lugar en una biometría fetal, que fue acorde a 31 semanas con líquido amniótico normal, una ecocardiografía con doppler color, en la que no se evidenciaron signos de repercusión hemodinámica, así como un estudio en modo M (fig. 1), en el que se comprobó la presencia de una frecuencia auricular de 251 lpm con una conducción aurículo-ventricular 1:1, diagnosticándose de taquicardia supraventricular.

Se decidió tratar a la madre con digoxina mediante una pauta lenta, ya que el feto tenía una buena tolerancia a la taquicardia, sin presentar en ningún momento signos de descompensación cardíaca. Se le administró 0,25 mg/8 h durante 2 días, seguido de 0,25 mg cada 24 h. En el cuarto día de tratamiento el feto disminuyó su frecuencia a 235 lpm. En el décimo día se decidió añadir propanolol 40 mg/6h, disminuyendo la frecuencia a 225 lpm. Los estudios ecográficos seriados, demostraron buen crecimiento fetal sin alteración hemodinámica. Los niveles de digoxinemia, así como los electrocardiogramas realizados para el control materno fueron normales en todo momento.



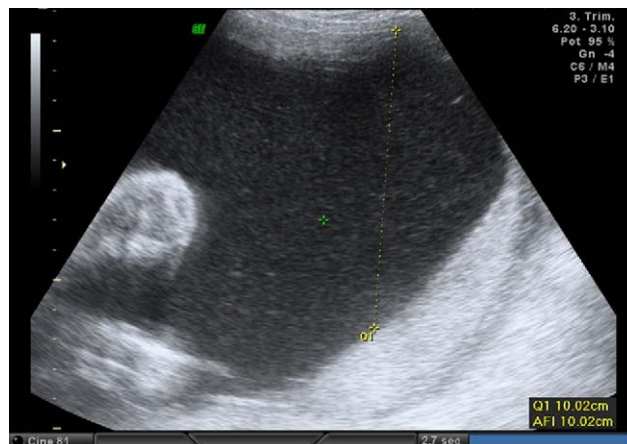
**Figura 2** Hidrotórax.

En la semana 35 de gestación, se decidió finalizar la gestación. Se comenzó la inducción con gel de prostaglandinas, con estimulación posterior con Oxitocina. Parto eutócico, del que se obtuvo un feto varón de 2630, Apgar 2/7 al minuto y a los 5 min respectivamente. El RN requirió maniobras de reanimación.

### Caso II

Paciente de 31 años, primigesta de 28+3s, derivada a la unidad de medicina materno fetal por polihidramnios. Sin antecedentes de interés, Grupo A Rh negativo, puesta vacuna Anti-D. Serologías: rubéola IgG positivo; toxoplasma no inmune; VDRL y HsAg ambos negativos. Ecografías: primer trimestre acorde, eco de 20s sin anomalías. *Screening* primer trimestre: riesgo bajo. *Screening* de diabetes gestacional negativo.

Se le realizó un estudio ecográfico completo a las 28+3s. La biometría fetal resultó acorde a 30+3s, evidenciándose discreta ascitis e hidrotórax fetal (fig. 2), con un índice de líquido amniótico de 27 cm (fig. 3). La ecocardiografía fetal con doppler color, fue normal, identificándose en el modo M una frecuencia cardíaca fetal de 277 lpm (fig. 4), con conducción aurículo-ventricular 1:1, que aparecía de



**Figura 3** Polihidramnios.

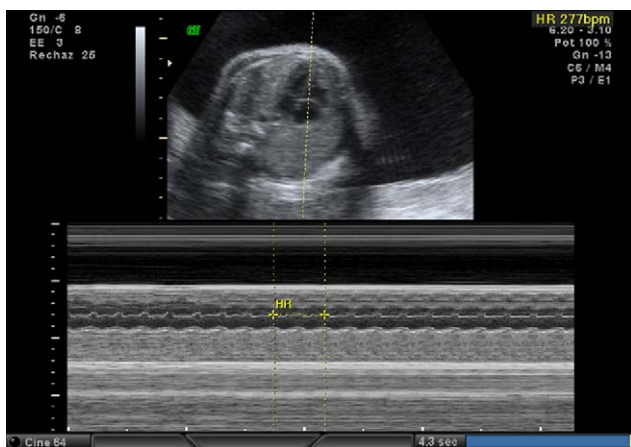


Figura 4 Modo M: frecuencia cardiaca fetal 277 lpm.

forma intermitente durante el estudio. Diagnosticándose de taquicardia supraventricular paroxística con hidrops fetal y polihidramnios.

Se decidió tratar a la madre con digoxina, 1 comprimido de 0,25 mg cada 12 h durante 2 días, seguido de 1 comprimido al día. Para descartar otras posibles etiologías del hidrops se repitieron las serologías en la madre, que resultaron de nuevo negativas, se le realizó un escrutinio de anticuerpos irregulares, que también fue negativo, y una sobrecarga oral de glucosa que resultó normal.

En la semana 29+2 persistía la taquicardia supraventricular, el hidrotórax, una ligera ascitis y el polihidramnios por lo que se decidió añadir flecainida 100 mg, medio comprimido cada 12 h. Se repitió la ecografía dos días después, en la semana 29+4, el feto presentaba un ritmo sinusal con una frecuencia cardiaca de 157 lpm (fig. 5), persistía el hidrotórax y polihidramnios, pero había desaparecido la ascitis (fig. 6).

Tras conseguir revertir la arritmia, se realizaron controles ecográficos semanales. En la semana 33+2, había desaparecido el hidrops aunque persistía el polihidramnios, retirándose el tratamiento con digoxina y manteniendo la flecainida.

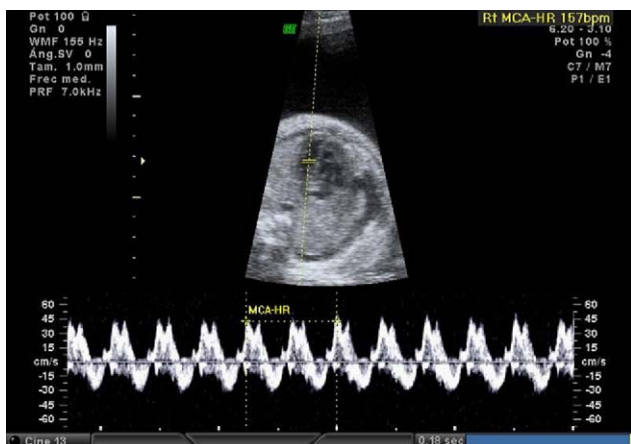

Figura 5 Modo M: frecuencia cardial 157 lpm.

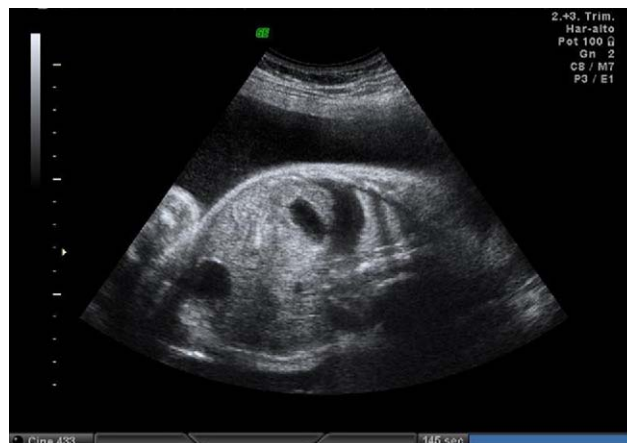

Figura 6 Persistencia de hidrotórax y polihidramnios.

Los controles maternos de digoxinemia y electrocardiogramas seriados fueron normales en todo momento.

Se decidió finalizar la gestación en la semana 38. En primer lugar se maduró el cuello con prostaglandinas (1 dosis), luego se administró oxitocina para estimular las contracciones uterinas. Parto instrumentado, mediante espátulas de Thierry. Nació un feto varón de 2.950 g, Apgar 10/10, en el primer minuto y a los 5 min respectivamente, con pH de 7,29. El recién nacido tuvo una evolución favorable, con electrocardiogramas normales al nacimiento y en el control al alta. Se trató con digoxina durante su estancia hospitalaria, manteniéndose el mismo tratamiento al alta.

## Discusión

El sistema de conducción del corazón fetal es funcionalmente maduro a partir de las 16 semanas de gestación. Entendemos por actividad cardiaca normal aquella que se da a un ritmo regular, con una tasa que varía entre 100 y 180 latidos por minuto. Las arritmias fetales son definidas por las desviaciones de estos parámetros. Las arritmias son hechos aislados, debidos a la inmadurez auricular, que puede dar lugar a múltiples contracciones, de poca relevancia clínica en más del 90% de los casos. Sin embargo, algunas causan hidropesía y pueden conducir a la muerte fetal. Normalmente son detectadas durante el control de la frecuencia cardiaca fetal (FCF) con dispositivos externos o internos, o durante una ecografía prenatal.

Dada la repercusión fetal que pueden tener, es necesario conocer los métodos diagnósticos así como los tratamientos perinatales adecuados, con el fin de mejorar el manejo de estos casos.

## Evaluación y diagnóstico

La realización de un electrocardiograma fetal es complicado por la dificultad de obtener una señal debido al bajo voltaje y ruidos de fondo y la inclusión de la señal electrocardiográfica materna durante el examen. Así en la actualidad, la ecografía es la modalidad más accesible para la evaluación de las arritmias fetales, pudiendo utilizar:

Modo B: nos sirve tanto para diagnosticar la arritmia específica, como para evaluar la anatomía y la función cardíaca, o bien para buscar signos de hidropesía fetal. La anatomía cardíaca debe ser evaluada ya que algunos tipos de arritmias pueden estar asociados con enfermedad cardíaca congénita (este riesgo es aproximadamente 10% en pacientes con taquicardia y el 50% en pacientes con bradicardia). La presencia de hidropesía fetal, es un signo que la arritmia ha tenido repercusiones hemodinámicas en el feto.

Modo M: se utiliza para detectar el movimiento de la pared auricular y ventricular y/o el movimiento de las válvulas semilunares y auriculoventricular, lo que ayuda a caracterizar la arritmia.

Doppler pulsado: también puede ser utilizado para evaluar la relación entre la contracción auricular y la contracción ventricular.

## Tipos de arritmias fetales

Podemos distinguir los siguientes tipos de arritmias fetales:

- Extrasístoles.
- Bradicardias: bloqueo AV, bradicardia sinusal.
- Taquicardias: taquicardia supraventricular, flutter auricular, fibrilación auricular, taquicardia ventricular y taquicardia sinusal.

Las extrasístoles son la alteración del ritmo cardíaco más frecuente (entre el 40% y el 77%), y se deben a la despolarización espontánea de un marcapasos, normalmente auricular, aunque también pueden tener su origen a nivel ventricular o incluso en la unión AV. Suelen estar relacionadas con la inmadurez cardíaca fetal por lo que se resolverán de forma espontánea en la mayoría de los casos.

Dentro de los ritmos lentos o bradicardias distinguimos el bloqueo AV, caracterizado por una frecuencia ventricular inferior a 100 lpm, y la bradicardia sinusal, frecuencia cardíaca fetal inferior a 90 lpm. Dentro de los bloqueos distinguimos tres grados: bloqueo de primer grado, en el que se produce un alargamiento del intervalo PR; bloqueo de segundo grado, ocurre cuando ocasionalmente no se conduce un impulso auricular; bloqueo de tercer grado, en el cual existe una disociación entre la frecuencia auricular y ventricular, dificultando el llenado ventricular. La bradicardia sinusal es poco frecuente y a menudo se relaciona con situaciones de hipoxia fetal.

La taquicardia fetal se define como una frecuencia cardíaca mayor a 180–200 lpm. La taquiarritmia más frecuente es la taquicardia supraventricular, representando entre el 64–80%. Se define como una frecuencia cardíaca fetal entre 200–300 lpm rítmica, es decir, con una conducción AV 1:1. Se produce en un 90% por fenómenos de reentrada y en un 10% el responsable es un foco de estimulación ectópica auricular. Puede aparecer de forma continua o episódica, dando lugar a casos en los que no existe compromiso hemodinámico, y a otros en los que produce una disfunción ventricular e hidrops fetal. Esto dependerá de la duración de la taquicardia y no del ritmo.

El flutter auricular se caracteriza por una frecuencia de contracción auricular de 400–500 lpm acompañado de un grado variable de bloqueo AV (2:1;3:1;4:1) con una frecuen-

cia ventricular de 200–300 lpm. La fibrilación auricular es muy rara en el feto, y consiste en frecuencias de contracción auricular de 700 lpm con contracción ventricular irregular, en general inferior a 200 lpm. Ambas patologías se producen por impulsos eléctricos circulares dentro de la propia aurícula, y se asocian en un elevado porcentaje a hidrops fetal y cardiopatías estructurales.

La taquicardia ventricular es muy infrecuente en el feto y se caracteriza por ritmos rápidos de 200 lpm, existiendo una completa disociación entre la contracción auricular y ventricular. Se produce por un circuito de reentrada en el miocardio ventricular, el cual presenta una alteración de base (fibrosis o cicatriz).

La taquicardia sinusal tiene características similares a un ritmo sinusal, es decir, presenta una conducción AV: 1:1, pero es un ritmo más rápido, por lo general a 180–200 lpm. Las causas pueden ser fiebre materna, infección intrauterina, compromiso fetal e incluso hipertiroidismo tanto materno como fetal.

## Manejo de la TSV

El manejo depende de la condición fetal y la edad gestacional, y deberán decidir que hacer en cada caso tanto el obstetra como el pediatra. No se han llevado a cabo ensayos clínicos controlados en los que basar las recomendaciones del manejo de la taquicardia supraventricular fetal. Podemos distinguir 3 opciones: conducta expectante, finalización de la gestación y tratamiento del neonato, o terapia fetal intraútero a través de la administración materna de las drogas (trasplacentárea) o bien a través de la inyección directa en el feto.

Se debe realizar un ECG materno, antes de cualquier tratamiento con un agente antiarrítmico, y posteriormente para controlar el efecto que este puede tener en la madre.

En algunos casos, la taquicardia supraventricular puede desaparecer en el curso de una o 2 semanas de forma espontánea, por lo que nos podríamos plantear un manejo expectante en casos de taquicardia sin afectación hemodinámica fetal, con un control riguroso ecográfico para detectar la posible aparición de hidrops.

Ante un feto viable, es decir de más de 34 semanas con madurez fetal, que no responden al tratamiento, la mejor opción es finalizar la gestación, y tratar directamente al neonato.

Antes de haber conseguido la madurez pulmonar, cuando se detecta por ecografía la existencia de hidropesía fetal, es más aconsejable el tratamiento intraútero para estabilizar la función cardíaca, que finalizar la gestación y tratar al RN, debido a que estos neonatos hidrópicos tienen altas tasas de morbilidad y mortalidad<sup>2</sup>.

La primera opción de tratamiento es la terapia transplantaria, a menos que exista alguna contraindicación inusual a dar el medicamento a la madre. Muchos medicamentos pueden ser utilizados para tratar la SVT, en lo que difieren en sus efectos secundarios y su capacidad de atravesar la placenta. En general, todos tienen una menor tasa de éxito en los fetos con hidropesía, probablemente debido a la menor transferencia transplacentaria.

La digoxina es el fármaco de elección inicial, ya sea por vía oral o por vía intravenosa a la madre o, si no tiene éxito, a través de la inyección fetal directa (por vía intramuscular o intravenosa).

Normalmente es necesario usar dosis más altas de digoxina en mujeres embarazadas debido a los incrementos en el volumen de sangre y las tasas de filtración glomerular asociada con el embarazo. Como se ha señalado, cuando el feto está hidrópico, las dosis deben ser aún mayores<sup>1,3,4</sup>. La dosis materna se valora de acuerdo con la respuesta fetal, con una estrecha vigilancia para evitar la toxicidad. La respuesta al tratamiento se puede obtener después de varios días.

Si la condición del feto no está mejorando o está empeorando a pesar de los niveles de digoxina adecuado materna (1 a 2 ng/ml), el uso de otros medicamentos deben ser considerados. Algunos abogan por añadir un segundo fármaco, mientras que otros sugieren la interrupción de la digoxina cuando se inicia la segunda droga. Diferentes instituciones han publicado datos de un solo centro basados en su propia experiencia, con el uso de tratamientos de segunda línea en los fetos con hidropesía, incluyendo sotalol<sup>9,10</sup>, flecainida<sup>5,6,8</sup> y amiodarona<sup>3,7,11</sup>. El Verapamilo está contraindicado en la presencia de hidropesía, ya que puede causar el colapso cardiovascular<sup>5</sup>. Debido a que ninguno de estos fármacos han sido evaluados en ensayos clínicos controlados, no existen datos a favor de un fármaco o una combinación de otra. Los informes indican que todas estas terapias alternativas son eficaces, tanto por separado y en combinación con la digoxina. Además, todos los tratamientos han demostrado ser seguros, aunque la toxicidad de la madre es importante. Sotalol y flecainida pueden ser proarrítmicos en determinados contextos, por lo que es importante tener un diagnóstico preciso de la arritmia, así como de controlar el feto y la madre.

### Conflicto de intereses

Los autores declaran no tener ningún conflicto de intereses.

### Bibliografía

1. Kleinman CS, Nehgme R, Copel JA. Fetal cardiac arrhythmias: diagnosis and therapy. In: Creasy RK, Resnik R, editors. *Maternal-Fetal Medicine*. 4th ed., Philadelphia: WB Saunders Co; 1999. p. 301.
2. Van den Heuvel F, Bink-Boelkens MT, du Marchie Sarvaas GJ, Berger RM. Drug Management of fetal tachyarrhythmias: are we Reddy for a systematic and evidence-based approach? *Pacing Clin Electrophysiol*. 2008;31 Suppl 1:S54-7.
3. Strasburger JF, Cuneo BF, Michon MM, Gotteiner NL, Deal BJ, McGregor SN. Amiodarone therapy for drug-refractory fetal tachycardia. *Circulation*. 2004;109:375-9. Epub 2004 Jan 19.
4. Krapp M, Kohl T, Simpson JM, Sharland GK, Katalinic A, Gembruch U. Review of diagnosis, treatment, and outcome of fetal atrial flutter compared with supraventricular tachycardia. *Heart*. 2003;89:913-7.
5. Frohn-Mulder IM, Stewart PA, Witsenburg M, Den Hollander NS, Wladimiroff JW, Hess J. The efficacy of flecainide versus digoxin in the management of fetal supraventricular tachycardia. *Prenat Diagn*. 1995;15:1297-302.
6. Krapp M, Baschat AA, Gembruch U, Geipel A, Germer U. Flecainide in the intrauterine treatment of fetal supraventricular tachycardia. *Ultrasound Obstet Gynecol*. 2002;19:158-64.
7. Jouannic JM, Delahaye S, Fermont L, Le Bidois J, Villain E, Dumez Y, et al. Fetal supraventricular tachycardia: a role for amiodarone as second-line therapy? *Prenat Diagn*. 2003;23:152-6.
8. Ebenroth ES, Cordes TM, Darragh RK. Second-line treatment of fetal supraventricular tachycardia using flecainide acetate. *Pediatr Cardiol*. 2001;22:483-7. Epub 2001 Dec 4.
9. Oudijk MA, Michon MM, Kleinman CS, Kapusta L, Stoutenbeek P, Visser GH, et al. Sotalol in the treatment of fetal dysrhythmias. *Circulation*. 2000;101:2721-6.
10. Oudijk MA, Ruskamp JM, Ververs FF, Ambachtsheer EB, Stoutenbeek P, Visser GH, et al. Treatment of fetal tachycardia with sotalol: transplacental pharmacokinetics and pharmacodynamics. *J Am Coll Cardiol*. 2003;42:765-70.
11. Etheridge SP, Craig JE, Compton SJ. Amiodarone is safe and highly effective therapy for supraventricular tachycardia in infants. *Am Heart J*. 2001;141:105-10.